UNIDADE DE ENSINO SUPERIOR DE FEIRA DE SANTANA

CURSO DE ODONTOLOGIA

AMANDA SANTOS SOARES

RENATO BISPO LOPES

TRATAMENTO DA CLASSE III ESQUELÉTICA COM TRAÇÃO REVERSA DA MAXILA: RELATO DE CASO

FEIRA DE SANTANA

2021

AMANDA SANTOS SOARES

RENATO BISPO LOPES

TRATAMENTO DA CLASSE III ESQUELÉTICA COM TRAÇÃO REVERSA DA MAXILA: RELATO DE CASO

Trabalho de Conclusão de Curso apresentado à Unidade de Ensino Superior de Feira de Santana, como requisito parcial obrigatório para obtenção do grau de cirurgião-dentista, sob a supervisão do Prof. Dra. Jamile Musse.

Orientadora: Prof.ª Dra. Layene Figueiredo Almeida

FEIRA DE SANTANA-BA

2021

SUMÁRIO

1 INTRODUÇÃO…….. 4

2 REVISÃO DA LITERATURA……. 6

2.1 Definição de classe III…….. 6

2.2 Epidemiologia…… 7

2.3 Diagnóstico…… 7

2.4 Tratamento……. 9

3 RELATO DE CASO……. 12

4 DISCUSSÃO……. 20

5 CONCLUSÃO……... 23

REFERÊNCIAS……. 24

ANEXO…… 28

APÊNDICE…… 29

RESUMO

A má oclusão em paciente Classe III esquelética na infância aponta um dos maiores desafios na Ortodontia através do tratamento precoce conservador. O presente trabalho teve como objetivo descrever o relato de caso de uma criança em fase de dentadura mista com má oclusão de Classe III. A metodologia utilizada foi um relato de caso realizado na clinica escola da UNEF, o qual atende demanda espontânea do interior do estado da Bahia, na cidade de Feira de Santana-BA. O tratamento envolveu as seguintes fases: anamnese, exame físico, solicitação de documentação ortodôntica, plano de tratamento, confecção e adaptação do disjuntor de Haas e da máscara de tração reversa.de Petit Os resultados obtidos foram: modificações significativas em relação ao aspecto dentoalveolar com descruzamento da mordida anterior com vestibularização dos incisivos superiores e lingualização dos inferiores, e uma melhora da relação esquelética entre maxila e mandíbula evidenciada pelo aumento do valor de Wits. Conclui-se que os resultados foram significativos, modificando a estética e função do paciente, apesar do caso ainda não ter concluído e da dificuldade de adesão ao tratamento pelos responsáveis e paciente.

Palavras-chaves: Ortodontia. Má oclusão Classe III de Angle. Aparelhos de Tração Extrabucal.

ABSTRACT

Malocclusion in childhood skeletal Class III patients points to one of the greatest challenges in orthodontics through early conservative treatment. This study aimed to describe the case report of a child with mixed dentition with Class III malocclusion. The methodology used was a case report carried out at the UNEF school clinic, which attends to spontaneous demand in the interior of the state of Bahia, in the city of Feira de Santana-BA. The treatment involved the following phases: anamnesis, physical examination, request for orthodontic documentation, treatment plan, preparation and adaptation of the Haas circuit breaker and reverse traction mask.the Petit The results obtained were: significant changes in relation to the dentoalveolar aspect with uncrossing of the anterior bite with buccalization of the upper incisors and lingualization of the lower ones, and an improvement in the skeletal relationship between maxilla and mandible evidenced by the increase in the value of Wits. It is concluded that the results were significant, modifying the patient's esthetics and function, despite the case not yet being completed and the patient and guardians having difficulty in complying with the treatment.

Keywords: Orthodontics. Angle Class III malocclusion. Extraoral Traction Devices.

1 INTRODUÇÃO

A má-oclusão de Classe III esquelética é caracterizada por uma discrepância anteroposterior entre maxila e mandíbula, tendo como fator etiológico uma protrusão da mandíbula, uma retrusão da maxila em relação à base do crânio, ou uma associação dos dois, podendo estar associada à mordida cruzada anterior (LUZ, 2014). É especialmente destacada na Ortodontia devido ao forte comprometimento estético e prognóstico de tratamento desfavorável principalmente quando existe componente mandibular (ARAÚJO; ARAÚJO, 2008).

Sugere-se que a maioria dos casos de má oclusão de Classe III possui retrusão maxilar, podendo estar ou não associada à prognatismo mandibular, o que é favorável ao tratamento ortopédico precoce (MAJOR et al., 2012). Historicamente a tração da maxila com intuito de corrigir a classe III não é uma opção recente, o primeiro relato sobre o tratamento com máscara facial foi documentado por Potpeschnigg em 1875 (LUZ et al, 2014). Nos anos 60 Dr. Jean Delaire e outros despertaram o interesse no uso da máscara facial para a protração maxilar (NGAN, 2013). Com o tempo foram sendo lançados outros tipos de máscaras faciais como: Grummons, Petit, Turley, Batista, Sky Hook, Nanda e Tubinger (FREIRE, 2010).

Do ponto de vista epidemiológico a má-oclusão de classe III tem baixa prevalência quando comparada às demais más oclusões, mas suas marcantes características de expressão conduzem à necessidade de abordagens terapêuticas já nos primeiros estágios de desenvolvimento dos indivíduos que apresentam esse desvio da oclusão (HARDY; CUBAS; ORELLANA, 2016). No entanto, o tratamento precoce do Padrão III representa um dos principais desafios para o ortodontista na sua prática clínica, devido à dificuldade de predição do padrão morfogenético de crescimento do paciente até sua fase adulta (SILVA FILHO, 2006).

Em crianças, a má oclusão não está totalmente desenvolvida, ou seja, as características faciais e oclusais ainda não estabelecidas podem dificultar a identificação da discrepância, ou mesmo ser preciso quanto ao prognóstico do tratamento (ALMEIDA et al., 2015). Segundo na avaliação facial, é caracterizada discrepância óssea quando são observados prognatismo mandibular, retrognatismo maxilar ou ambos associados (CAPELOZZA FILHO, 2004). Consequentemente, a partir do tratamento são induzidas alterações sagitais significativas, permitindo a

correção não cirúrgica da má oclusão em vários casos (OLTRAMARI-NAVARRO, et al.,2013). Durante o crescimento do ser humano, principalmente na adolescência a má oclusão de classe III é acentuada, devido ao crescimento mais tardio do osso mandibular (SILVA FILHO, et al 2006).

As modificações dentárias e esqueléticas da correção da Classe III produzem uma melhora no relacionamento entre os dentes, as bases ósseas e os tecidos moles (GALLÃO et al., 2013). A deficiência maxilar tem sido considerada como o principal fator etiológico desse desenvolvimento de má oclusão, e também um fator decisivo para um bom prognóstico (OLTRAMARI-NAVARRO, et al., 2005).

Dessa maneira, o tratamento precoce com tração reversa da maxila possibilita minimizar futuras intervenções cirúrgicas e restabelecer as funções do sistema estomatognático, tendo também importância no fator psicológico do paciente, pois resgata sua autoestima (THIESEN et al., 2009). Apesar disso, esse tratamento ortopédico apresenta desafios para os ortodontistas na sua prática clínica, pois depende muito da colaboração por parte dos pacientes e do crescimento mandibular, o qual não é passível de controle. A literatura relata que, o acompanhamento em longo prazo de casos tratados precocemente por meio da protração maxilar, tem demonstrado que bons resultados podem ser atingidos em cerca de 65 a 75% deles (PRIMO et al., 2010).

Levando em consideração a complexidade do envolvimento estético e funcional em pacientes com Classe III esquelética, o presente estudo tem como objetivo descrever o relato de caso de uma criança em fase de dentadura mista com má oclusão de Classe III, mordida cruzada anterior, relação entre maxila e mandíbula de Classe III, incisivos inferiores protruídos e vestibularizados e superiores lingualizados e retruídos, tratada por meio da tração reversa da maxila com máscara facial de Petit e disjuntor do tipo Haas.

2 REVISÃO DE LITERATURA

As más oclusões podem apresentar um envolvimento dentário apenas, ou também apresentar um fator esquelético. Normalmente, quanto ocorre um desvio de posicionamento esquelético, as más oclusões tendem a ser mais complexas e com tratamentos mais desafiadores. Dentre as possibilidades de relacionamento, a má oclusão de Classe III tende a ser a que traz um maior comprometimento da face, o que aumenta a procura do paciente por tratamento (ALMEIDA et al., 2015).

2.1 Definições de má oclusão de classe III

No geral a má oclusão significa todos os desvios dos dentes e dos maxilares do alinhamento normal, má posição individual dos dentes, discrepância ósteo-dentária e má relação dos arcos dentais nos sentidos sagital, vertical e transversal (PINTO; GONDIM; LIMA, 2008).

Especificamente a Classe III segundo Angle (2000) ocorre quando o sulco mésio-vestibular do primeiro molar permanente inferior oclui mesialmente em relação à cúspide mésio-vestibular do primeiro molar permanente superior. Acrescenta Souki et al., (2009) que a Classe III esquelética se refere as relações ósseas faciais em que a mandíbula se encontra protruída em relação à maxila.

Os pacientes podem apresentar retrusão maxilar, protrusão mandibular ou combinação de ambas, podendo estar associadas à presença de mordida cruzada anterior e/ou posterior (GÓMEZ; MAIA; RAVELI, 2007). Acrescenta-se Angle (2000) como uma desarmonia dentofacial de natureza complexa com forte potencial hereditário.

Capelozza Filho (2004) define padrão III como existência de um degrau sagital diminuído entre a maxila e a mandíbula. Neste padrão estão inclusos os portadores de retrusão maxilar ou prognatismo mandibular, independente da relação molar que seus arcos dentários apresentam. Ressalta, também, que esta relação tenderá a ser de classe III, mas haverá situações em que será de classe I ou até II.

As principais características dos portadores da má oclusão classe III são: perfil facial côncavo, área nasomaxilar retruída e o terço inferior da face proeminente. O

lábio inferior frequentemente é protruso em relação ao superior e o arco superior é usualmente mais estreito que o inferior (BERTOLOZO, 2002).

2.2 Epidemiologia

A prevalência varia entre os grupos raciais e étnicos onde o maior índice (15,80%) prevalece na população asiática, já no Brasil, apenas 2,93% da população apresenta esse tipo de má-oclusão (HARDY; CUBAS; ORELLANA, 2016).

A incidência de paciente Classe III é relativamente baixa na população, cerca de 9%, dentre todas as más oclusões. Entretanto essa má oclusão pode ser uma das mais desfigurantes, pois reflete diretamente na estética facial, por isso, há a necessidade de abordagens terapêuticas precoces, já nos primeiros estágios do desenvolvimento craniofacial (PRIMO, et al., 2010).

No Brasil, o Sistema Único de Saúde (SUS) não assiste efetivamente problemas de oclusão. Como uma parcela significante da população depende exclusivamente desse sistema público, é esperado que muito indivíduos portadores de más oclusões não estejam sendo assistidos (BOEK et al., 2010).

2.3 Diagnóstico

O ortodontista deve realizar o diagnóstico da má oclusão de classe III precocemente, se possível ainda na dentadura decídua. Quanto mais cedo, a interceptação, maiores os efeitos ortopédicos em detrimento dos inevitáveis efeitos ortodônticos (KAPUST; SINCLAIR; TURLEY, 1998).

Para um diagnóstico com maior exatidão a análise deve ser dividida em cinco etapas: diagnóstico facial, cefalométrico, dentário, funcional e hereditário. No exame facial, é preciso observar com cautela a fotografia frontal e de perfil, realizada com o paciente em posição natural da cabeça. Nesse exame é possível observar os primeiros aspectos sobre a origem da Classe III, se há uma prognatismo mandibular, displasia maxilar ou combinação de ambas (ARAÚJO; ARAÚJO, 2008).

A análise cefalométrica é considerada como um exame complementar fundamental para avaliar as posições dento esqueléticas (FERES et al. 2009). Ela é realizada através da telerradiografia de perfil que permite avaliar a relação entre as bases ósseas, maxila e mandíbula, e a relação entre os dentes e os ossos que os suportam, e entre os dentes e o perfil facial mole (POLETTO et al., 2005).

No diagnóstico funcional deve-se observar contatos prematuros que podem causar desvios mandibulares, sobretudo em pacientes no início da transição dentária da decídua para permanente. Esses desvios podem tornar assimetrias faciais transitórias em definitivas se forem mantidos durante o crescimento. Também é comum existirem contatos prematuros como elementos causadores de uma postura mais anterior da mandíbula, como pseudo-classe III, que se transformam num verdadeiro ativador de Classe III, natural, iatrogênico e permanente. É importante que se analise cada caso individualmente e, de acordo com o grau de severidade, se estabeleça a conduta mais adequada. (ARAÚJO; ARAÚJO, 2008).

No diagnóstico dentário deve-se incluir radiografias panorâmicas e periapicais, fotografias e os modelos de estudo. As análises intra-arcos determinam o grau de apinhamento / espaçamento, as giroversões, a severidade da curva de Spee, além da presença de supranumerários ou agenesias importante para definir a presença de mordidas cruzadas tanto anteriores como posteriores e a severidade da Classe III de Angle (NIE; LIN, 1999).

Em relação ao diagnóstico hereditário os elementos mais relevantes com relação às más-oclusões são: estudos familiares, gemelaridade, atividade muscular, morfologia dos tecidos moles, tamanho da maxila e mandíbula, relação das bases ósseas, forma, número e tamanho dos dentes e forma dos arcos dentários (ARAÚJO; ARAÚJO, 2008). Especificamente na má oclusão de classe III atribui-se vários padrões de hereditariedade genética e fatores ambientais. Até ao momento, muitas investigações têm-se centrado na compreensão dos fatores genéticos que estão por trás desta anomalia, e na determinação de como estes, podem influenciar a resposta dos pacientes ao tratamento ortodôntico (XUE; WHITEHILL; SAMMAN, 2011).

Para fins de comparação o diagnóstico diferencial, que deve ser realizado em função da relação dos molares e incisivos, manipulando o paciente em relação cêntrica (RC) e máxima intercuspidação habitual (MIH) (ROCHA, 2020). Na pseudoclasse III, quando o paciente é manipulado em RC, os molares assumem uma relação normal, enquanto que na Classe III verdadeira a relação de mesioclusão se mantém, em ambas as posições (SAMPAIO et al, 2012).

2.4 Tratamento

Sabe-se que a relação de Classe III esquelética tende a piorar com o avançar do desenvolvimento, pois a mandíbula apresenta um crescimento mais tardio do que a maxila. Nesse caso, o tratamento ortopédico precoce é indicado, para proporcionar um equilíbrio facial, modificando o crescimento e desenvolvimento maxilofacial o mais precocemente possível (ALMEIDA et al., 2015). A literatura relata que, o acompanhamento em longo prazo de casos tratados precocemente por meio da protração maxilar, tem demonstrado que bons resultados podem ser atingidos em cerca de 65 a 75% dos casos (PRIMO, et al., 2010).

O tratamento ortodôntico preventivo inicia durante a dentição decídua ou mista, para influenciar o desenvolvimento dentário ou esquelético antes que o paciente entre na dentição permanente. Essa intervenção precoce visa eliminar os fatores etiológicos da má oclusão e reduzir a progressão das discrepâncias esqueléticas e dentárias. Dessa forma, possibilita diminuir o tempo de uso de aparelhos ortodônticos, além de guiar a irrupção dentária para posições normais nos arcos. Além disso, o tratamento precoce diminui ou elimina a necessidade de uma posterior cirurgia ortognática (CARLINI, et al, 2007).

A máscara facial segundo Sígolo; Campiotto; Sotelo, (2009) é uma alternativa terapêutica em indivíduos com Classe III esquelética por subdesenvolvimento maxilar, que estejam na fase de crescimento. Esta produz melhoras no padrão esquelético e reduz a quantidade de compensações dentais, porém o tempo de tratamento prolongado e a possibilidade de instabilidade das mudanças obtidas se apresentam como desvantagens nestes casos assim a importância de seguir o protocolo de tratamento (CARBALLO, 2006).

Geralmente, o motivo da procura por tratamento ortodôntico dá-se pelo fator estético, sendo que na infância existe a possibilidade de tratamento precoce, pois, na idade adulta, a possibilidade de correção será ou por camuflagem ortodôntica ou por procedimentos ortocirúrgicos clássicos, afetando sobremaneira os aspectos psicossociais ou funcionais do indivíduo (SILVA FILHO, 2006).

Segundo Zupo, (2011) a avaliação da configuração facial pode ser feita em crianças a partir da dentição decídua completamente erupcionada. Apesar de a maxila e a mandíbula não terem atingido sua dimensão final e terem bastante crescimento

até a maturidade esquelética, admite-se que exista uma tendência para a preservação da configuração facial, ou seja, a relação espacial entre maxila e mandíbula tende a se manter constante durante o crescimento (VIEIRA, 2000). Assim, recomenda-se o uso de um protocolo de tratamento pré-estabelecido, conforme quadro 1 para tratamento precoce do Padrão III por deficiência maxilar, com uso de máscara facial.

Quadro 1: Protocolo de tratamento de pacientes infantis Padrão III.

PROTOCOLO DE TRATAMENTO	
Idade ideal	Quanto mais precoce melhor, se houver colaboração do paciente, iniciar entre 6 e 8 anos
Cronologia entre mascara facial e disjuntor maxilar	Deve-se realizar a disjunção maxilar ortopédica e, ao termino das ativações, iniciar imediatamente o uso da mascara facial.
Tipo de disjuntor maxilar	Preferencialmente tipo Haas.
Magnitude da força ortopédica da mascara facial	Utilizar força inferior a 300g de cada lado por uma ou duas semanas e, a partir dai, elevar a magnitude para um intervalo entre 400 e 500g de cada lado
Horas de uso de máscara facial	Recomendado o uso mínimo de 14h por dia
Direção da força ortopédica da mascara facial	Na maioria dos casos a direção deve ser para frente e para baixo do plano oclusal em torno de 20º a 30º
Sobrecorreção	Sempre necessária nos casos de má oclusão de classe III de Angle de crescimento esquelético até conseguir um traspasse horizontal que não ultrapasse 4 mm.
Média de duração de tratamento	6 a 12 meses
Estabilidade	A terapia costuma ser eficiente e estável, porém, é aconselhável um monitoramento trimestral, como forma de preservação, até o termino de crescimento
Recidiva	Recomenda-se uso de mentoneira no período de preservação ou parte dele para redirecionar o crescimento da mandíbula e evitar a recidiva.

Fonte: Adaptado de Rodrigues et al., 2007.

É importante ressaltar que nos pacientes com altura facial ântero-inferior aumentada, mordida aberta e padrão vertical acentuado que apresentam trespasse negativo ou mordida de topo, o tratamento com máscara facial é contraindicado e indica-se uma intervenção cirúrgica, pois uma rotação mandibular no sentido horário,

que é um efeito do uso da máscara facial, tenderia a piorar o padrão hiperdivergente (CRUZ, 2012).

Os efeitos da protração maxilar incluem um movimento anterior da maxila e das peças dentárias, que é acompanhada de rotação horária da mandíbula, de inclinação lingual dos dentes mandibulares, fazendo com que o mento se mova postero-inferiormente. Assim, a altura facial antero-inferior aumenta enquanto a sobremordida diminui (MASAKI, 1980; WIEDELA, 2015).

3.0 RELATO DE CASO

O tratamento do paciente foi realizado na clínica escola de Odontologia da Unidade de Ensino de Feira de Santana (UNEF) situada no interior do estado da Bahia, na cidade de Feira de Santana a partir do atendimento clínico de acadêmicos do curso de Bacharelado em Odontologia, no componente curricular obrigatório de Ortodontia.

O paciente, M.S.O.S., negro, com 7 anos e 1 mês, sexo masculino, condição de saúde favorável, nega comorbidades procurou atendimento especializado ortodôntico para avaliação. Como queixa principal relatou incômodo com dentes tortos. O tratamento iniciou no mês de novembro de 2020 pelos estudantes de odontologia da UNEF do semestre anterior.

Foi solicitado ao responsável uma documentação ortodôntica com fotos extrabucais e intrabucais, radiografia panorâmica, telerradiografia de perfil com análise cefalométrica padrão UNESP e modelos de estudo. Após exame clínico e análise dos exames complementares, o paciente foi diagnosticado com Classe III de Angle, Classe III esquelética, perfil facial côncavo (figura 1-C), BRAQUIFACIAL (FIGURA 1-A e B) selamento labial passivo (figura 1-A). Em relação cêntrica (RC), apresentava mordida de topo na região anterior e, em máxima intercuspidação habitual (MIH) mordida cruzada anterior (Figura 2 A-E), incisivos inferiores protruídos e vestibularizados, incisivos superiores lingualizados e retruídos e dentadura mista.

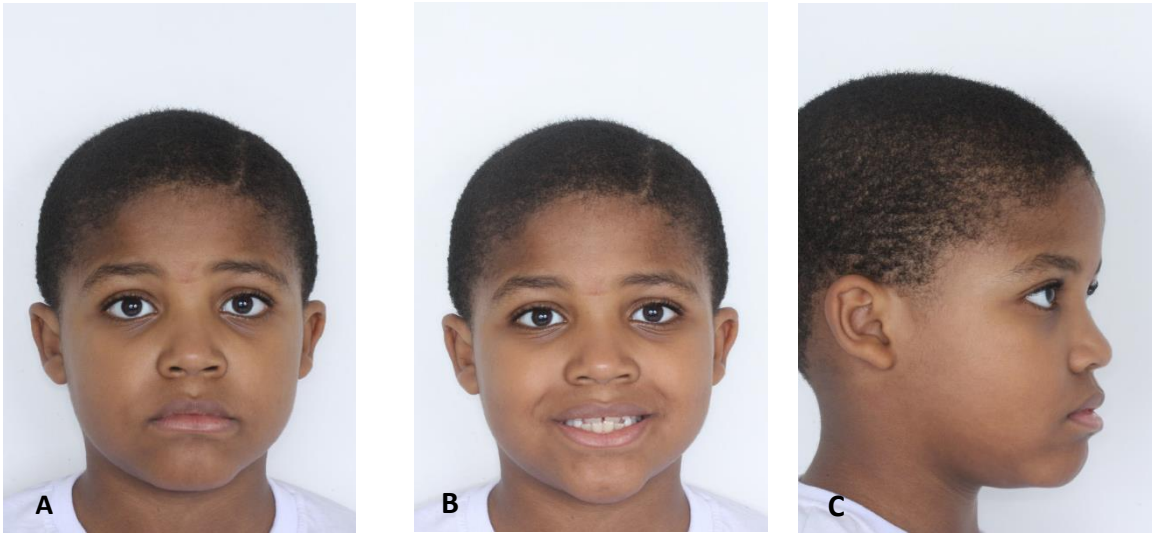

Figura 1 (A-C) - Fotografias extrabucais iniciais. A) Frente, B) Frente sorrindo e C) Perfil direito

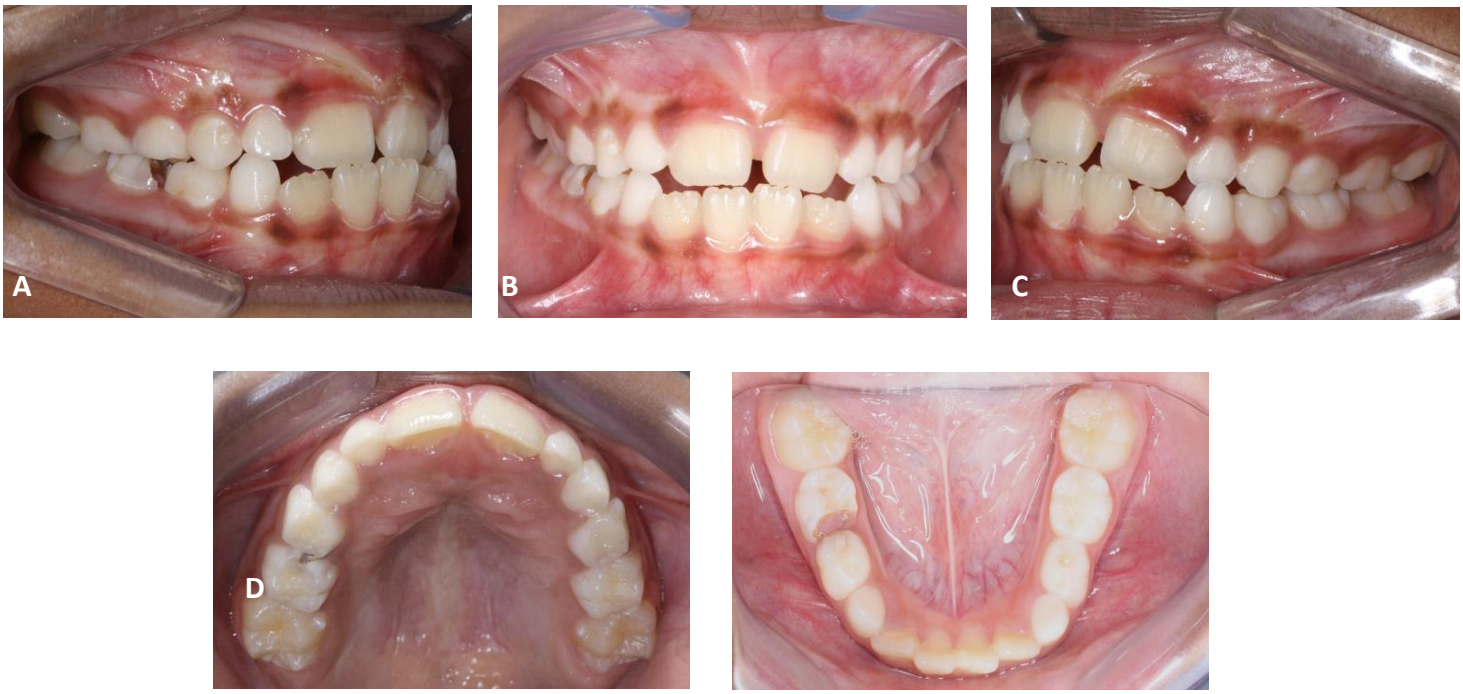

Figura 2 (A-E) - Fotos intrabucais iniciais. A) Lateral direita, B) Frontal, C) Lateral esquerda, D) Oclusal superior, E) Oclusal inferior

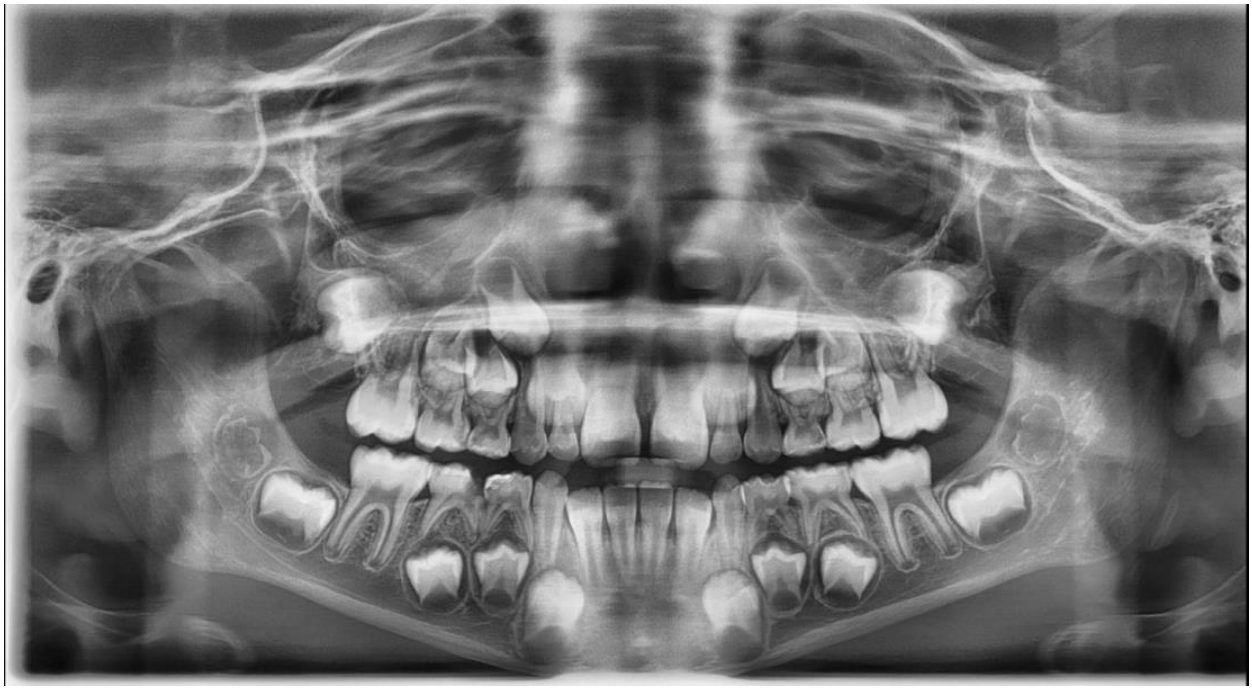

Figura 3- Radiografia Panorâmica inicial

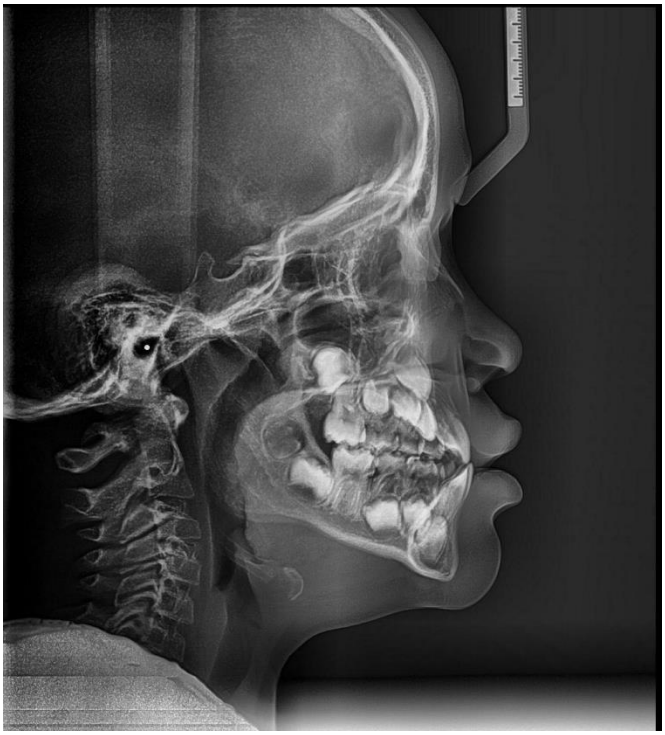

Figura 4- Telerradiografia inicial

A responsável assinou o termo de consentimento livre e esclarecido (TCLE) do prontuário e o plano de tratamento descrito, autorizando a execução do mesmo e o registro do caso com fotografias (Anexo 1).

O tratamento teve início no mês de novembro de 2020 com a restauração das unidades 53, 54, 55, 84. 85. Após, foi realizada uma remoção da gengiva da unidade 85 pois apresentou uma hiperplasia. Em seguida foi realizada a pulpectomia da unidade 85 e restaurada com ionômero de vidro.

O protocolo de tratamento iniciou a adaptação e instalação do disjuntor de Haas na arcada superior e orientação sobre o mecanismo de ativação do aparelho ao responsável, ou seja, consistiram com protocolo de ativação de 2/4 de volta, ¼ pela manhã e ¼ à noite por 10 dias. Após o período de ativação o parafuso foi travado e feita a instalação da Máscara Facial Petit para a tração reversa da maxila com elástico médio ½ utilizando força de 300g.

Em março de 2021, o paciente retornou ao atendimento, 18 dias após o disjuntor quebrou. Foi realizado uma nova moldagem para o modelo de trabalho e confeccionado um novo aparelho de Haas com gancho para máscara facial de Petit.na arcada superior com orientação do uso do elástico ½ (leve e pesado) no total de força 450g, e instalado um aparelho de Schwarz (removível) na arcada inferior para realizar

expansão dento alveolar inferior. A ativação do parafuso do aparelho inferior foi realizada com uma frequência de ¼ de volta a cada 07 dias durante 6 meses.

O protocolo de adaptação e instalação do disjuntor de Haas na arcada superior e orientação sobre o mecanismo de ativação do aparelho ao responsável com protocolo de ativação de 1/4 de volta manhã e à noite por 10 dias. Após o período de ativação o parafuso foi travado e feita a instalação da máscara facial de Petit para a tração reversa da maxila com elástico ½ médio com força de 300g de cada lado.

Em setembro de 2021 retornou à clínica, foi feita uma reavaliação do caso, solicitado fotos para definição de novas condutas (figura-6 e 7) e novos exames radiográficos (figuras 8 e 9). Observou-se o descruzamento da mordida anterior, correção da relação de caninos e molares para Classe I, melhora do aspecto do perfil facial e relação de lábios corrigida. No entanto, ainda não foi alcançada uma situação de sobrecorreção com um ganho de um overjet de 3mm, por isso o tratamento será continuado até que seja alcançada essa relação entre maxila e mandíbula o que traz mais chance de estabilidade.

Em relação à avaliação clinica geral a unidade 85 em que foi realizada anteriormente pulpectomia não teve, mas indicação de restauração devido à quantidade de reabsorção radicular, sendo sugerida a exodontia e posterior utilização de mantenedor de espaço para o dente permanente.

Com a comparação das análises cefalométricas inicial e final é possível observar que aconteceram as alterações esperadas para um tratamento com protração maxilar apoiada em máscara facial tanto nos aspectos dentários quanto esqueléticos. No aspecto esquelético houve um aumento do valor de Wits (-7mm para -3.44mm) evidenciando uma melhora na relação maxilomandibular, aumento da altura facial inferior (AFAI passou de 55 para 59.98mm) que ocorre pelo giro horário da mandíbula e uma pequena alteração no padrão de crescimento (SN. GoMe 33.74 para 59.98gr) com o paciente tendendo a crescer mais no sentido vertical.

Em relação às modificações dentárias, houve uma vestibularização e protrusão significativas e dos incisivos superiores (1.NA de 18.33- 30.53gr e 1-NA de 2.96 - 9.71mm), o que já era esperado pela tendência de mesialização e inclinação promovidas pelo tratamento no arco superior, e uma lingualização e retrusão dos incisivos inferiores (1.NB de 28.81 -24.12gr e 1-NB de 5.6- 5.57mm).

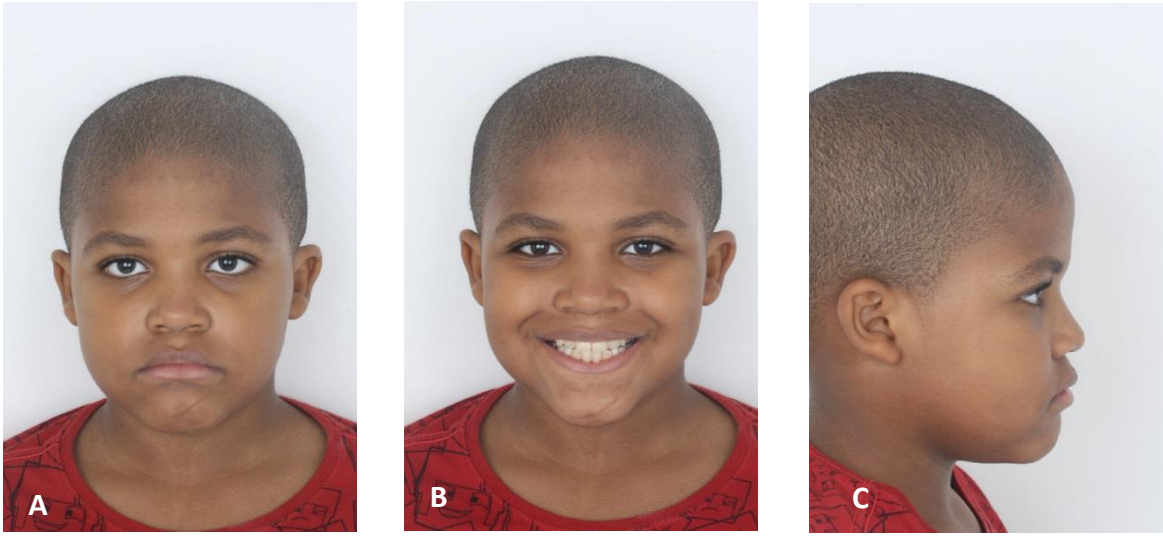

Figura 6 (A-C) – Fotografias extrabucais Finais. A) Frente, B) Frente sorrindo e C) Perfil direito

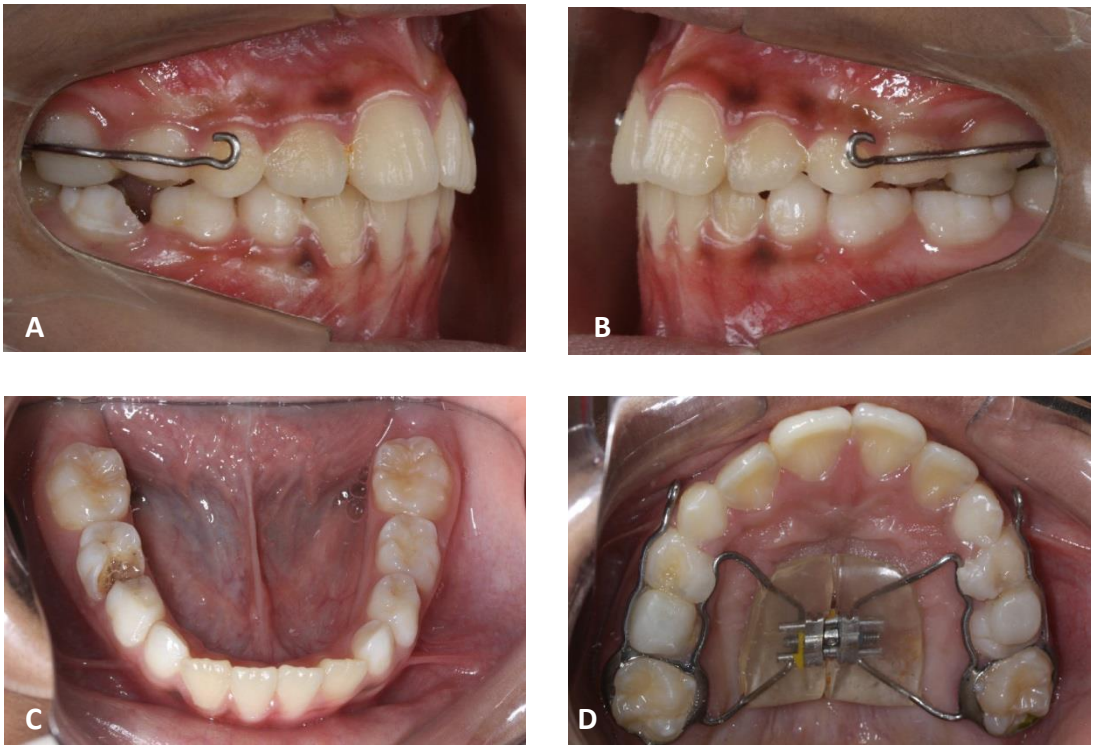

Figura 7- Fotos intrabucais finais. A) Intra-oral-direita B-Intra-Oral-Esquerda C- Oclusal Superior D- Oclusal Inferior

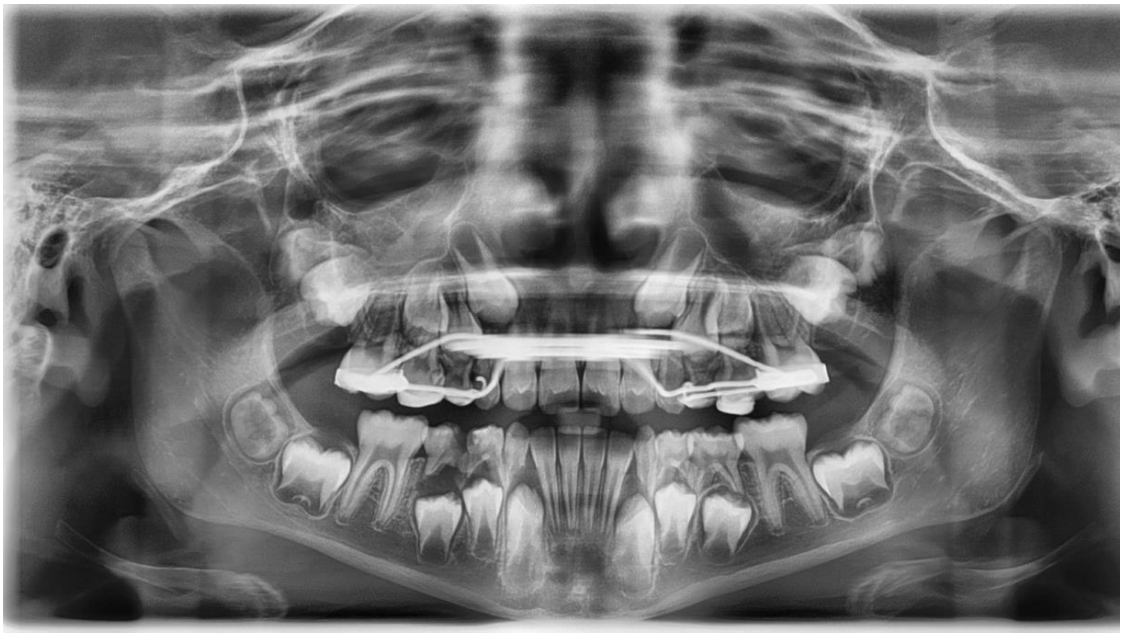

Figura 8- Panorâmica final

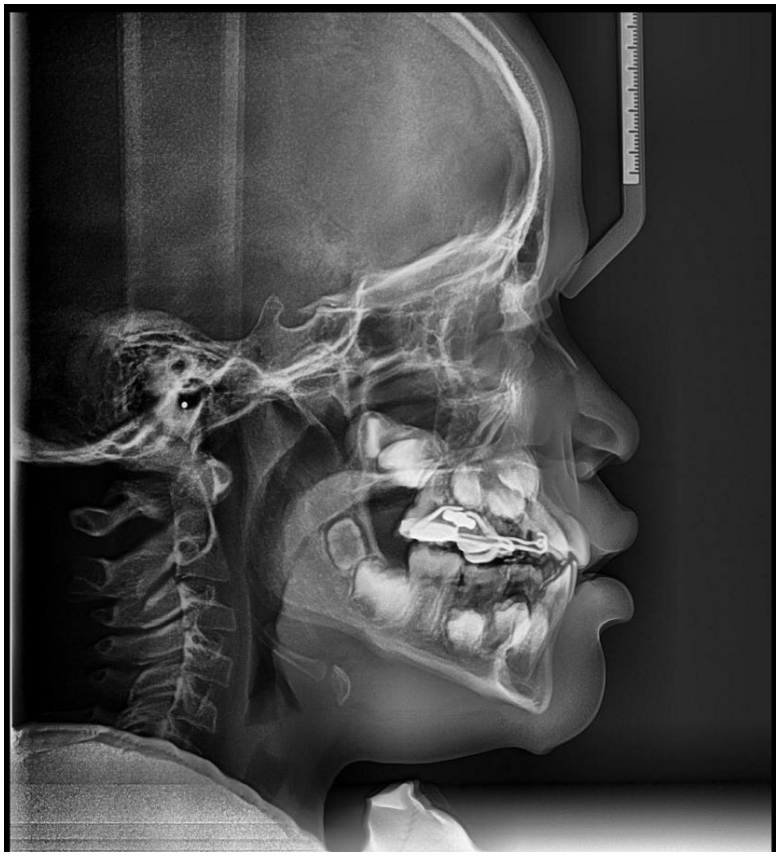

Figura 9- Teleradiografia final

Quadro 2 –Comparativo entre os valores do tratamento conforme padrão UNESP

Fatores		Inicial 7anos e 1 mes	Final 7anos e 6 mes	Norma/classif.	Desvios
		Posição da maxila e mandíbula			
1	S-N.A	83,61gr	82.75 gr	82.00	
2	A-N Perpendicular	2mm	0.68 mm	1.10 ± 2.70	
3	S-N.B	82,39	83.91 gr	80.00	
4	Pog-N Perpendicular	1.29mm	2.31 mm	0.30 ± 3.80	
5	Prof. Facial (Po-Or).(N-Pog)	90.76gr	91.30 gr	87.36 ± 3.00	+
		Relação maxilo- mandibular			
6	A-N.B	1.22gr	-1.16 gr	2.00	
7	Wits	-7.00mm	-3.44mm	-0.10 ± 2.00	
8	Co-A	80.34mm	81.53 mm	99.80 ± 6.00	-
9	Co-Gn	106.09mm	112.81 mm	134.30 ± 6.80	-
		Análise vertical			
10	AFAI	55.00mm	59.98 mm	74.60 ± 5.00	---
11	SN. GoMe	33.74gr	34.36 gr	32.00	
12	FMA	23.86gr	25.48 gr	25.00	
13	F.PP	-3.83 gr	-1.35 gr	1.00 ± 3.50	
14	Eixo Facial	91.84gr	94.54 gr	90.00 ± 3.00	+
15	SN.Pocl	14.00gr	9.62 gr	14.00	
		Análise do perfil			
16	1.NA	18,33gr	30.53 gr	22.00	
17	1-NA	2.96mm	9.71 mm	4.00	
18	1.NB	28.81gr	24.12 gr	25.00	
19	1-NB	5,60mm	5.57 mm	4.00	
20	Pg-NB/1-N	-0,62mm	-1.16 mm	0.00	
21	1.1	131.63gr	126.52 gr	131.00	
22	1\-Stm	-0.94mm	-3.67 mm	2.50 ± 2.50	
23	IMPA	93.83gr	86.69 gr	87.00	
24	1.PP	114.52gr	122.66 gr	110.00	
		Análise do padrão dentário			
25	ângulo naso- labial	81.84gr	78.13 gr	104.40 ± 12.50	--
26	H-Nariz	-2.53mm	-4.58 mm	10.00 ± 1.00	------(14)
27	(Linha S)-Ls	3.80mm	5.18 mm		
28	(Linha S)-Li	5.18mm	5.26 mm		
29	ângulo Z	69.47mm	70.82 gr	78.00	
		Discrepância cefalométrica			
30	TWEED	-4.54	-0.13		
31	Steiner	-8.44	-9.48		
32	Linha A-Pog	5.28mm	6.64 mm	0.00	
33	Linha I	-5.93mm	-6.98 mm	0.00	
		Vias Aéreas			
34	ad (ad-pm)	10.32mm	11.42 mm	4.00	
35	am (bf-bl)	11.38mm	9.47 mm	12.00	

Quadro 3- Comparativo do Diagnóstico Sumário- Analise UNESP

	INICIAL	FINAL
S-N.A:	Bom posicionamento	Bom posicionamento
S-N.B	Bom posicionamento	Bom posicionamento
A-N Perpendicular	Bom posicionamento	Retrusão maxilar
A.N.B:	Classe III esquelética	Cl I esquelética
Pog-N Perpendicular	Retrusão mandibular	Retrusão mandibular
1.NA:	Bom posicionamento	Inclinado p/vest
Wits:	Cl III esquelética	Cl I esquelética
Ângulo naso-labial	Naso labial fechado	Naso labial fechado

4 DISCUSSÃO

Segundo Lee, et al.; (2010) o tratamento de má oclusão classe III é um dos maiores desafios encontrados na Ortodontia principalmente quando existe componente hereditário associado. Além disso, ela tende a se agravar com o crescimento e desenvolvimento facial, podendo, em alguns casos, ser necessário associação de cirurgia ortognática ao tratamento ortodôntico para sua correção (FILHO; LIMA; BOLOGNESE, 2004).

Conforme Gallão, et al., (2013) o tratamento da Classe III esquelética deve estar baseado no correto diagnóstico, ou seja, deve-se avaliar o grau de envolvimento da maxila e da mandíbula para que a terapia seja direcionada à base óssea acometida. Corroborando com essa afirmativa, aplicou-se no presente trabalho, a tração reversa de maxila para promover um equilíbrio entre o complexo maxilo-mandibular, bem como aumentando a harmonia facial como um todo pela maior proporcionalidade entre os terços faciais: superior, médio e inferior.

A idade do paciente em que foi iniciado o tratamento de tração reversa da maxila (7 anos e 7 meses) está dentro do intervalo que a literatura recomenda como época ideal para o tracionamento da maxila A indicação de se trabalhar no máximo até os 10 anos de idade e idealmente entre 6 e 8 é justificada pelos maiores resultados esqueléticos que podem ser alcançados nesta fase da vida, ou seja, seriam maiores que os efeitos dentários, inevitáveis neste tipo de conduta. A correção da base óssea tende a favorecer um crescimento mais equilibrado e resultados mais estáveis (CARLINI, et al., 2007).

Conforme Gonçalves Filho et al., (2005). preconiza-se como tratamento precoce da Classe III, o uso de máscara facial tipo Petit associada ao disjuntor dos seguintes tipos: Haas, Hyrax ou McNamara. O aparelho tipo Haas é adaptado para dentadura decídua e mista, pois este suporta e distribui equilibradamente as forças transmitidas pelo aparelho extrabucal. Justificando a escolha do disjuntor tipo Haas no estudo por tratar de um paciente com dentadura decídua e mista.

Segundo Almeida et al., (2015) o aparelho Hyrax apresenta a mesma ação e eficácia que o Haas na região da sutura palatina, porém parece ser mais facilmente confeccionado, por se tratar de um aparelho pré-fabricado, este não possui a parte de apoio acrílico no palato, facilitando, assim, a higienização e impedindo o aparecimento

de lesões nesta localidade no decorrer das ativações. Sua ativação é similar ao disjuntor de Haas, e deve permanecer estabilizado por três meses para a completa ossificação sutural (FERREIRA et al., 2007). No entanto, este tipo de aparelho por ser apenas dento suportado tende a permitir um maior deslocamento dentário para anterior do que o Haas.

Posteriormente, o uso do disjuntor de Haas passou a ser um método cada vez mais utilizado pelos ortodontistas O aparelho é dentomucosuportado e tenta dividir a força de ativação entre os dentes e o palato, concluindo que tem sido o mais benéfico no tratamento das más-oclusões de classe III e pseudoclasse III, casos de atresia maxilar grave e pacientes com insuficiência nasal, possibilitando que respiradores bucais se tornem respiradores nasais (SILVA et al., 2015).

O protocolo de ativação recomendado dependerá da idade do paciente, podendo ser de 1/4 de volta pela manhã e 1/4 de volta à noite ou 2/4 de volta pela manhã e 2/4 de volta à noite. O sucesso do tratamento vai depender do tempo de contenção, sendo recomendados três meses com o disjuntor, seguido de seis meses com uma placa de acrílico removível (CAPELOZZA FILHO, 2004; CARBALLO, 2006). No presente estudo o mecanismo de ativação do aparelho seguiu o protocolo de ativação de 1/4 de volta manhã e à noite por 10 dias.

Segundo Primo et al., (2010) a força utilizada na máscara facial varia entre 350g até 500g, dependendo da fase terapêutica. No presente caso, foi aplicada a força máxima de 450g, em concordância com a literatura. Após seis meses do tratamento de tração reversa da maxila com máscara facial, associado à disjunção maxilar com aparelho do tipo Haas observou-se a correção da mordida cruzada anterior, correção da relação de caninos e molares para Classe I, melhora do aspecto do perfil facial e relação de lábios corrigida.

Observando a análise cefalométrica do paciente, foram constatadas mudanças importantes tanto a nível esquelético quanto dentário conforme o diagnóstico sumário (quadro 3). A nível esquelético foi evidenciado uma melhora na relação maxilomandibular, com aumento do valor de Wits. Já em relação às modificações dentárias, houve uma vestibularização e protrusão significativas dos incisivos superiores, o que já era esperado pela tendência de mesialização e inclinação

promovidas pelo tratamento no arco superior e uma lingualização e retrusão dos incisivos inferiores (GIMENEZ, 2007).

A intervenção precoce, a indicação de aparelhos adequados e a colaboração do paciente constituem fatores determinantes para a obtenção do sucesso desejado. (OLTRAMARI-NAVARRO, 2005). No estudo observou-se uma certa dificuldade na terapêutica devido a idade do paciente associado a fatores familiares no retorno da clínica.

5 CONCLUSÃO

De acordo com as particularidades do caso em questão, pode-se concluir que a tração reversa da maxila com o disjuntor de Haas associada à máscara de Petit trouxe alguns benefícios para a correção das discrepâncias maxilo-mandibulares e minimização das características da Classe III esquelética. As análises cefalométricas antes e após o tratamento demonstraram alterações positivas nas relações entre maxila e mandíbula, logo os resultados justificam o tratamento proposto.

REFERÊNCIAS

ALMEIDA, M.R.; ALMEIDA, R.R.; OLTRAMARI-NAVARRO, V.P.; CONTI, A.C.C.F.; NAVARRO, R.L.; CAMACHO, J.G.D.D. Early treatment of Class III malocclusion: 10-year clinical follow-up. **J. Appl. Oral Sci**, Bauru, v.19, n.4, p. 431-439, Jul./Aug. 2015.

ANGLE, E.H. Classification of malocclusion. Dental Cosmos 1 (41) 248-357, 1899. Baccetti T, Franchi L, McNamara JA, Jr. Treatment and posttreatment craniofacial changes after rapid maxillary expansion and facemask therapy**. Am J Orthod Dentofacial Orthop**, p. 118(4): 404. 2000.

ARAUJO, E. A.; ARAUJO, C. V. Abordagem clínica não-cirúrgica no tratamento da má oclusão de Classe III. **RevDent Press OrtodonOrtop Facial**, v. 13, n. 6, p. 128-57, Dec. 2008.

BOECK, Karina Eloisa; PIZZOL, Eiras; NAVARRO, Natalia; CHIOZZINI, Nayara; FOSCHINI, Ana. Prevalência de maloclusão em escolares de 5 a 12 anos de rede municipal de ensino de Araraquara. **Rev. CEFAC**, São Paulo, 2010.

BERTOLOZO MA; TOMÉ MC, KRÜGER AR. Terapia interdisplinar: expansão rápida e tração maxilar com acompanhamento fonoaudiológico. **Rev Dental Press Ortodon Ortop Facial**, 2002.

CARBALLO LS. Tratamento de la maloclusión de clase III con máscara facial. **Acta Odontol**, Venez, p. 44(3):424-30. 2006.

CAPELOZZA FILHO, L. **Diagnóstico em ortodontia.** Maringá: Editora Dental Press, 2004.

CARLINI JL; BIRON C; GOMES KU; GEBERT A; STRUJAK G. Correção das deficiências transversas e antêro-posteriores da maxila em pacientes adultos. **R Dental Press Ortodon Ortop Facial**, Maringá, v. 12, n. 5, p. 92-99, set./out. 2007.Disponível em: https://www.scielo.br/j/dpress/a/jwP9xXF8PcgwBrrTLtJY9CF/?format=pdf&lang=pt Acessado em: 30 de outubro de 2021.

CRUZ, Ricardo Machado. Treatmentof a Class III growingpatientwith mandibular prognathismandsevere anterior crossbite. **Dental Press J. Orthod**, v. 17, n. 4, p. 148-59, Aug. 2012. Disponível em: https://www.researchgate.net/publication/262703932_Treatment_of_a_Class_III_growing_patient_with_mandibular_prognathism_and_severe_anterior_crossbite. Acessado em: 20 de novembro de 2021.

FERES R.; VASCONCELOS F. H. M. Estudo comparativo entre a Análise Facial Subjetiva e a Análise Cefalométrica de Tecidos Moles no diagnóstico ortodôntico. **R Dental Press Ortodon Ortop Facial**, Maringá, v. 14, n. 2, p. 81-88, mar./abr. 2009.

FERREIRA, Carla Mauad; URSI Weber; ATTA João Yates; LYRA Maria Cristina Efeitos dentais e esqueletais mediatos da E.R.M. Utilizando o disjuntor Hyrax.

Revista Dental Press Ortodontia e Ortopedia Facial, Maringá. v. 12, n. 4, p. 36-48, jul./ago. 2007. Disponível em: https://www.scielo.br/j/dpress/a/yQ7vM6KDKzq4xSHkyMBpsdL/?format=pdf&lang Acesso em: 16 abr. 2017.

FILHO RMAL, LIMA AC, BOLOGNESE AM. Tratamento da Maloclusão Classe III com Expansão Rápida da Maxila e Máscara Facial. **J Bras Ortop Facial**, 9(51):1-7. 2004.

FREIRE, M. C. M. Condição de saúde bucal em escolares de 12 anos de escolas públicas e privadas de Goiânia, Brasil. **Revista Panamericana de Salud Pública**, v. 28, n. 2, p. 86–91, 2010.

GALLÃO, S.; Martins, L. P.; FALTIN Junior, K.; GANDINI Junior, L. G.; PIERI, L. V.; GASPAR, A. M. M.; BOLINI, P. D. A. Diagnóstico e tratamento precoce da Classe III: relato de caso clínico**. J Health Sci Inst**, v. 31, n. 1, p. 104 – 108, 2013.

GONCALVES FILHO, S.; CHAVES, A.; BENVENGA, M. N. Apresentação de um caso clínico de Classe III de Angle, tratado com o aparelho extrabucal basculante inferior de ação reversa, proposto por Baptista. **RevDent Press OrtodonOrtop Facial**, v. 10, n. 1, p. 46-58, Feb, 2005.

GIMENEZ, Carla Maria Melleiro, BERTOZ, André Pinheiro, BERTOZ, Francisco Antônio Tratamento da má oclusão de Classe II, divisão 1 de Angle, com protrusão maxilar utilizando-se recursos ortopédicos. **R Dental Press Ortodon Ortop Facial**, Maringá, v. 12, n. 6, p. 85-100, nov./dez. 2007.

GÓMEZ, Sandra Patricia Palomino; MAIA,Savana de Alencar; RAVELI, Dirceu Bernabé .**Tratamento de má oclusão classe III com máscara facial e compensação dentária** ,. Faculdade de Odontologia de Araraquara. UNESP, 2007.

HARDY, D. K.; CUBAS, Y. P.; ORELLANA, M. F. Prevalence of angle class III malocclusion: A systematic review and meta-analysis. Open **Journal of Epidemiology**, v. 2, p. 75 – 82, 2016.

KAPUST, A. J.; SINCLAIR, P. M.; TURLEY, P. K. Cephalometric effects of face mask/expansion therapy in Class III children: a comparison of three age groups. Am **J Orthod Dentofacial Orthop**, St. Louis, v. 113, no. 2, p. 204-212, Feb, 1998.

LEE DY, KIM ES, LIM YK, AHN SJ. Skeletal changes of maxillary protraction without rapid maxillary expansion: A comparison of the primary and mixed dentition. **Angle Orthodontist**, p.80(4):692-98, 2010.

LUZ, Neurilene Oliveira; SILVA, Angela Maria; PEIXOTO, Marcus Geraldo Sobreira; TIAGO, Carollyne Mota. Tratamento de classe III com expansão rápida da maxila associada à máscara facial. **J Odontol FACIT**, Tocantins, v. 1, n. 1, p. 24-31, 2014.Disponivel em: http://revistas.faculdadefacit.edu.br/index.php/JOFI/article/view/3 Acessado: 02 de novembro de 2021.

MAJOR PW; BADRAWY HE. Maxillary protraction for early orthopedic correction of skeletal Class III malocclusion. **Pediatr Dent**, p. 203-207.2012.

MASAKI F. The longitudinal study of morphological differences in the cranial base and facial structure between Japanese and American whites. **J Jpn Orthod Soc**, 39:436-56. 1980.

NGAN, P. Early timely treatment of Class III malocclusion. Semin. Orthod., Birmingham, v. 11, no. 3, p. 140-145, 2005. PENHAVEL,R. A. Tratamento da má oclusão de classe III com máscara facial**. Revista UNINGÁ**, Maringá-PR, n. 38, p.107-120, out-dez. 2013.

NIE, Q; LIN, J. Comparação da discrepância de tamanho intermaxilar do dente entre diferentes grupos de má oclusão.Sou. **J. Orthod. Dentofacial Orthop**, St. Louis, v. 116, n 5, pág.539-544, nov,1999.

OLTRAMARI-NAVARRO, P. V. P.; GARIB, D. G., CONTI, A. C. C. F.; HENRIQUES, J. F. C.; FREITAS, M. R. Tratamento ortopédico da classe III em padrões faciais distintos. **Revista Dental Press Ortodon. Ortop**, Facial. Maringá, v. 10, n. 5, p. 72 – 82, set. / out, 2005.

POLETTO R. A. C. et al. **Apostila Cefalometria** Radiográfica, 2005.

PRIMO, B. T.; EIDT, S. V.; GREGIANIN, J. A.; PRIMO, N. A.; FARACO JR., I. M. Terapia da tração reversa maxilar com máscara facial de Petit – relato de caso. **RFO. Passo Fundo**, v. 15, n. 2, p. 171 – 176, maio / ago, 2010.

PINTO, Edvaldo de Melo; GONDIM, Pedro Paulo da Costa; LIMA, Niedje Siqueira. Análise Crítica dos diversos métodos de avaliação e registro das más oclusões. **Revista Dental Press de Ortodontia e Ortopedia Facial**, Maringá, v. 13, n.1, p.82-91. Jan/Fev, 2008.

RODRIGUES, L. R. L.; BADDREDINE, F. R.; CAPPELLETTE JÚNIOR, M.; FRANÇA, N. M. Protração maxilar associada à disjunção ortopédica. **Rev. Clín. Ortodon. Dental Press**, Maringá, v. 6, n. 3, p. 48 – 56, 2007.

ROCHA, Sara Daniela Ferreira da. **Etiologia e tratamento da classe III**. Instituto universitário egas moniz. Outubro, 2020.

SAMPAIO, L. P.; DIRCEU, B. R.; SANTOS-PINTO, A.; LANDÁZURI, D. R.; RAVELI, T. B. Avaliação cefalométrica de alterações esqueléticas induzidas pelo aparelho de Herbst durante a dentição mista. **Dental Press J. Orthod**, Maringá, v. 17 n. 2, Mar-Apr, 2012.

SILVA FILHO, O. G.; OZAWA, T. O.; OKADA, C. H.; DAHMEN, H. Y. L. Anquilose intencional dos caninos decíduos como reforço na ancoragem para tração reversa da maxila. Estudo Cefalométrico prospectivo. **Rev. Dental Press de Ortodon. e Ortop. Facial**, Maringá, v. 11, n. 6, p. 35-44, Nov.-Dec, 2006.

SILVA JC; CARVALHO AG; MARTINS E; CASTRO S; POLLMAN MC, Lopes JD. Protocolos de expansão rápida maxilar na correção precoce da Classe III**. Rev Port Estomatol Med Dent Cir Maxilofac**, p.56(S 1):41-2, 2015.

SÍGOLO C, CAMPIOTTO AR, SOTELO MB. Posição habitual de língua e padrão de deglutição em indivíduo com oclusão classe III, pré e póscirurgia ortognática**. Rev CEFAC**, 11(2):256-60, 2009.

SOUKI, Marcelo Quiroga et al. Tratamento ortodôntico interceptador de displasia óssea severa de classe III de Angle: Relato de caso. **Revista do Cromo**, v.8, n.4, out./Nov, 2002.

THIESEN, G. et al. Tração reversa da maxila associada à mecânica intermaxilar no tratamento precoce do Padrão III: relato de caso**. Rev. Clín. Ortodon. Dental Pres,**. Maringá, v. 8, n. 4, ago./set, 2009.

VIEIRA, J. A. M. Tração reversa da maxila na maloclusão classe III com máscara facial - relato de um caso clínico. **J. Bras. Ortodon. Ortop. Facial**, Curitiba, v. 5, n. 28, p. 70 – 86, 2000.

WIEDELA AP, BONDEMARK L. Stability of anterior crossbite correction: a randomized controlled trial with a 2-year follow-up. **Angle Orthod**; 85:189-95, 2015.

ZUPO DG, Benedicto EM, Kairalla AS, Miranda SL, César CPHAR, Paranhos LR.Características morfológicas e o tratamento ortodôntico para o padrão III facial. **Rev Bras Cir Craniomaxilofacial**, p.14(1): 38- 43, 2011.

XUE, S. A; WHITEHILL, T. L; SAMMAN, N. Effects of Class III Malocclusion on Young Male Adults' Vocal Tract Development: A Pilot Study. **Journal of Oral Maxillofacial Surgery**, Volume 69, pp. 845-852, 2011.

/

ANEXO

AUTORIZAÇÃO PARA APRESENTAÇÃO DO TCC

AUTORIZAÇÃO

Declaro, a partir desta data, que eu, Layene Figueiredo Almeida, autorizo a defesa e publicação na biblioteca virtual da Instituição o Trabalho de Conclusão de Curso do (a, os, as) discente (s) Amanda Santos Soares e Renato Bispo Lopes, intitulado como Tratamento da classe III esquelética com tração reversa da maxila: relato de caso, produzido como requisito parcial para conclusão do curso de graduação de Odontologia desta Instituição.

Feira de Santana, 30/11/ 2021



Assinatura do Orientador(a)

APÊNDICE

TERMO DE CONSENTIMENTO LIVRE E ESCLARECIDO

UNEF

TERMO DE CONSENTIMENTO LIVRE ESCLARECIDO

Eu, Jadenilton de Azevedo Santos porta dor da célula do RG 05839720-55 CPF 622912035.68, residente em Feira de Santana, autorizo o uso das imagens e caso do menor Maísis da S. O Santos sob minha responsabilidade, em fotos ou filme sem finalidade comercial para fins autorizado no trabalho.

A presente autorização é concedida a titulo gratuito, abrangendo o uso da margem acima mencionada em todo território nacional e do exterior, em todas as suas modalidades e, em trabalhos acadêmicos (apresentação em congresso, trabalhos de conclusão de curso e publicação cientifica). Por esta ser a expressão da minha vontade declaro que autorizo o uso acima descrito sem que nada haja a ser reclamado a titulo de direitos conexos à minha imagem ou a qualquer outro.

Feira de Santana, 11 de novembro de 2021

Jadenilton de Azevedo Santos

Assinatura