UNIDADE DE ENSINO SUPERIOR DE FEIRA DE SANTANA – UNEF/FAESF

BACHARELADO EM ODONTOLOGIA

BEATRIZ ADORNO CARNEIRO

RAYANA SOUZA DE LIMA

A UTILIZAÇÃO DA FIBRINA RICA EM PLAQUETAS E LEUCÓCITOS E SUA APLICAÇÃO EM EXODONTIAS DE TERCEIROS MOLARES: UMA REVISÃO INTEGRATIVA

Feira de Santana – BA

2021

BEATRIZ ADORNO CARNEIRO

RAYANA SOUZA DE LIMA

A UTILIZAÇÃO DA FIBRINA RICA EM PLAQUETAS E LEUCÓCITOS E SUA APLICAÇÃO EM EXODONTIAS DE TERCEIROS MOLARES: UMA REVISÃO INTEGRATIVA

Trabalho de Conclusão de Curso apresentado à Unidade de Ensino Superior de Feira de Santana como requesito para obtenção do título de cirurgião-dentista, sob a supervisão da Prof.ª Dr.ª Jamilly de Oliveira Musse.

Orientador: Prof. Me. Rodolfo Macedo Cruz Pimenta;
Coorientador: Prof. Esp. Thiago Soares de Farias

Feira de Santana – BA

2021

“O conhecimento é o mais potente dos afetos.”

Espinosa.

Dedicamos esse trabalho à nossa família, que sempre acreditou no nosso potencial.

AGRADECIMENTOS

Agradecemos primeiramente à Deus, por sempre nos guiar em todos os momentos e nos dar a força necessária para alcançarmos nossos sonhos. Sem Ele, nada seríamos. Agradecemos também aos nossos professores e orientadores Prof. Me. Rodolfo Macedo Cruz Pimenta e Prof. Esp. Thiago Soares de Farias, pela disponibilidade e por dividirem conosco seus aprendizados com muita serenidade e afeto, nos ensinando o verdadeiro significado do que é ser um educador. Agradecemos a todos os professores que ao longo desses anos contribuíram para a nossa formação, em especial a Prof.ª Dr.ª Jamilly de Oliveira Musse, que sempre nos ensinou a importância de dar nosso melhor em tudo que fazemos. À Prof.ª Ma. Rosângela Adorno, Prof.ª Ma. Marília Amorim e Prof.ª Cláudia Regina Costa, por terem tido a disposição e o carinho de tirarem todas nossas dúvidas sobre a escrita científica. E, por fim, gostaríamos de agradecer a todos nossos parentes e amigos, porque sem eles não conseguiríamos nos desanuviar dos momentos difíceis e concluir esse ciclo.

SUMÁRIO

RESUMO..... **06**
PALAVRAS-CHAVE..... **06**
ABSTRACT..... **07**
KEYWORDS..... **07**
1 INTRODUÇÃO..... **08**
2 REVISÃO DE LITERATURA..... **09**
2.1 FIBRINA RICA EM PLAQUETAS 11
2.1.1 Descrição da técnica atual..... **11**
2.1.2 L-PRF, i-PRF e Sticky Bones..... **12**
2.2 INDICAÇÕES EM ODONTOLOGIA..... 13
2.3 A UTILIZAÇÃO DO L-PRF NA CICATRIZAÇÃO ALVEOLAR APÓS A EXODONTIA..... 14
3 METODOLOGIA..... **15**
4 RESULTADOS..... **17**
5 DISCUSSÃO..... **20**
6 CONCLUSÃO..... **23**
7 REFERÊNCIAS..... **25**

RESUMO

A Fibrina Rica em Plaquetas (PRF) faz parte da segunda geração dos concentrados plaquetários, sendo descrita na literatura como uma matriz de fibrina autóloga que possui fatores de crescimento e propriedades anti-inflamatórias, sendo extremamente favorável na cicatrização pós-cirúrgica. A presente revisão de literatura integrativa teve como objetivo comparar os resultados dos ensaios clínicos que utilizaram a membrana de fibrina nos alvéolos pós-operatórios de cirurgias de terceiros molares. O estudo dispôs de 15 ensaios clínicos prospectivos controlados, publicados entre 2016 e 2021, todos de um modo geral avaliaram a eficácia do PRF e tiveram como diferença apenas os critérios individuais de cada autor, como a dor pós-operatória, edema, trismo, cicatrização tecidual, regeneração óssea e incidência de osteíte alveolar. As bases de dados utilizados para a amostragem foi BVS e Pubmed e os descritores foram: “PRF”, “plasma rico em fibrina”, “cirurgia bucal”, “terceiro molar”, “platelet-rich fibrin”, “oral surgery” e “third molar”. Dos trabalhos incluídos nesta revisão, 86,7% concluíram que houve uma melhora significativa no processo de cicatrização com o uso do PRF e 13,3% relataram que os alvéolos preenchidos com PRF mostraram os mesmos resultados que os alvéolos com o coágulo de sangue natural. Através desse estudo, pôde-se concluir que, diante da exposição das complicações pós-operatórias que a exodontia de terceiros molares pode vir a ocasionar, a utilização do PRF pode ser extremamente eficaz no controle do desconforto pós-operatório e na regeneração tecidual.

Palavras-chaves: Plasma Rico em Fibrina. Cirurgia Bucal. Terceiro Molar.

ABSTRACT

Platelet-rich Fibrin (PRF) is part of the second generation of platelet concentrates, being described in the literature as an autologous fibrin matrix that has growth factors and anti-inflammatory properties, being extremely favorable for post-surgical healing. The present integrative literature review aimed to compare the results of clinical trials that used the fibrin membrane in the postoperative sockets of third molar surgeries. The study had 15 prospective controlled clinical trials, published between 2016 and 2021, all of which generally assessed the effectiveness of the PRF and differed only in the individual criteria of each author, such as postoperative pain, edema, trismus, healing tissue, bone regeneration and incidence of alveolar osteitis. The databases used for sampling were BVS and Pubmed and the descriptors were: “PRF”, “plasma rico em fibrina”, “cirurgia oral”, “terceiro molar”, “platelet-rich fibrin”, “oral surgery” and "third molar". Of the studies included in this review, 86.7% concluded that there was a significant improvement in the healing process with the use of PRF and 13.3% reported that the socket filled with PRF showed the same results as the socket with the natural blood clot. Through this study, it could be concluded that, given the exposure of postoperative complications that third molar extraction can cause, the use of PRF can be extremely effective in controlling postoperative discomfort and tissue regeneration.

Keywords: Platelet-rich Fibrin. Oral Surgery. Third Molar.

1 INTRODUÇÃO

A exodontia de terceiros molares é o procedimento mais comum realizado dentro de cirurgia oral e maxilofacial (CUNHA-CRUZ et al., 2014). As indicações mais frequentes para a remoção cirúrgica desses dentes são casos de pericoronarite recorrente, cáries não restauráveis, doença periodontal, reabsorção dentária, cistos ou tumores associados ao terceiro molar e quando há necessidade de exodontia em caso de traço de fratura ou antes da cirurgia ortognática (ANDERSSON et. al, 2016).

A avaliação pré-cirúrgica é realizada a partir de uma análise clínica criteriosa das condições do paciente, da região bucal e maxilofacial e dos dentes adjacentes, além do exame radiográfico para avaliar o posicionamento dentário e sua relação com estruturas anatômicas circundantes (CORDAT, 2018).

Como em qualquer outra cirurgia, as complicações pós-cirúrgicas da exodontia de terceiros molares existem e devem ser evitadas, sendo mais frequentes os casos de dor, sangramento, infecção, edema, trismo e osteíte alveolar (SANTOS, 2015). Dentre essas complicações destaca-se a osteíte alveolar ou alveolite, que se caracteriza por um atraso na cicatrização devido à desintegração parcial ou total do coágulo dentro do alvéolo. Essa desintegração impede o reparo ósseo alveolar, consequentemente impedindo a eliminação das bactérias e dos corpos estranhos, muitas vezes, resultando em uma infecção (MEYER, 2015).

Dessa forma, o reparo do osso alveolar é determinante para um pós-operatório livre de complicações. Esse reparo começa com a hemostasia, quando o vasoconstrictor bloqueia o fluxo sanguíneo e forma um coágulo no interior do alvéolo. O sangue em estado líquido contido no alvéolo irá estimular a formação de um trombo plaquetário na injúria e produzir uma malha de fibrina para reforçar e estabilizar esse trombo, estimulando a regeneração tecidual. A dissolução do coágulo é determinada pela ação da fibrinólise, que dissipa o trombo plaquetário e a malha de fibrina, recuperando o fluxo sanguíneo normal (CORREIA, 2015).

As plaquetas e a fibrina possuem um papel indispensável na cicatrização pós-cirúrgica e isso voltou a atenção dos profissionais de saúde para o potencial dos agregados plaquetários. Atualmente, o (PRF) vem se destacando cada vez mais dentro da engenharia tecidual, por ser um concentrado plaquetário rico em fatores de

crescimento que otimiza o prognóstico cirúrgico e reduz a morbidade pós-operatória (MATOS, 2021).

O PRF é obtido a partir de uma amostra de sangue do próprio paciente, coletada em um tubo de vidro e centrifugada sem nenhum aditivo cirúrgico ou anticoagulante, a fim de utilizar todas as propriedades anti-inflamatórias e cicatrizantes da fibrina para otimizar a regeneração tecidual. Por ser um material totalmente autólogo, o PRF garante a segurança do procedimento e impede a ocorrência de contaminação. É uma técnica simplificada e de baixo custo que tem grande potencial dentro da Odontologia, sendo utilizada no recobrimento de raízes, no levantamento de seio maxilar, na revitalização de polpas, no preenchimento de rugas e na cicatrização de alvéolos após exodontia (MORELLI, 2014).

Estando ciente da importância da cicatrização e da regeneração tecidual para os procedimentos cirúrgicos orais e maxilofaciais – principalmente na exodontia de terceiros molares –, é possível compreender porque estudos como esse tem grande relevância na Odontologia, já que avaliam o que há de mais recente na literatura científica sobre o PRF e evidenciam o potencial da utilização desta técnica nas clínicas. O presente trabalho teve como objetivo comparar os resultados dos ensaios clínicos prospectivos que utilizaram PRF nos alvéolos pós-operatórios de cirurgias de terceiros molares, durante o período de 2016 a 2021, para concluir se utilização desse biomaterial na cicatrização cirúrgica é eficaz.

2 REVISÃO DE LITERATURA

As pesquisas envolvendo concentrados plaquetários começaram em 1970, com os trabalhos de Matras sobre a cicatrização de feridas cutâneas em ratos. Dohan et al. (2014) afirmam que esse estudo foi muito importante, porque levou ao surgimento das colas de fibrina, os primeiros aditivos cirúrgicos. As colas de fibrina fornecem propriedades hemostáticas e adesivas que proporcionam a junção dos tecidos e otimizam a cicatrização cirúrgica, sendo utilizadas até os dias de hoje em microcirurgias.

Os resultados obtidos com as colas de fibrina impulsionaram os estudos acerca dos constituintes do sangue e suas utilizações como hemocomponentes. No fim da

década de 1990, a técnica envolvendo o Plasma Rico em Plaquetas (PRP) surgia com o objetivo de coletar soluções de plasma e utilizá-los na cirurgia para promover o reparo tecidual. Mallmann et al. (2015) alegam que o objetivo inicial do PRP era ser utilizado na regeneração óssea, mas teve como limitante o curto período em que os fatores de crescimento agiam sendo liberados no local.

Para obtenção do PRP, Camargo et al. (2012) descrevem que é retirada uma amostra de sangue do paciente e adicionados trombina e soro bovino. Essa mistura é submetida a uma dupla centrifugação e uma porção do plasma com predominância de plaquetas é selecionada. Vendramin et al. (2009) afirmam que esse hemocomponente, quando agregado à trombina e centrifugado, tem como resultado a ativação plaquetária – dando início a cascata de coagulação e gerando o gel de plaquetas, abundante em fatores de crescimento. O gel obtido contém atributos hemostáticos, adesivos e cicatrizante e por isso tem indicação em diversas áreas da Odontologia.

Quase que simultaneamente surge a Fibrina Rica em Plaquetas (PRF), desenvolvido por Joseph Choukroun na França, com o propósito direcionado para a cirurgia oral e maxilofacial. Dohan et al. (2014) descrevem o PRF como uma membrana de fibrina de preparo autólogo com alto potencial de regeneração tecidual devido a seus fatores de crescimento. Mallmann et al. (2015) alegam que esses fatores de crescimento são liberados gradativamente em um período maior do que na técnica com a membrana de PRP, sendo, por esse motivo, muito eficaz para regeneração óssea.

Dessa forma, o PRP foi classificado como a primeira geração dos agregados plaquetários, enquanto o PRF foi classificado como a segunda geração. Autores como Dohan et al. (2014) afirmam que essa divisão foi feita na época para diferenciar duas técnicas muito distintas e que, hoje, os pesquisadores visualizam cada um desses hemocomponentes como uma família de produtos e não como duas gerações de agregados.

Anilkumar et al. (2009) mostram em seus estudos que o PRF se destaca em relação ao PRP em razão da segurança, simplicidade e baixo custo do procedimento. A técnica consiste basicamente em coletar 10 ml de sangue do paciente, em tubos de vidro, e centrifugar imediatamente durante 12 minutos à 2.700 a 3.000 rpm. O preparo da membrana do PRF é totalmente natural e não há manipulação bioquímica do sangue, como a adição de ativadores sanguíneos, ao contrário do PRP.

2.1 FIBRINA RICA EM PLAQUETAS

A Fibrina Rica em Plaquetas (PRF) faz parte da segunda geração dos concentrados plaquetários, sendo descrita pela primeira vez em 2001 por Joseph Choukroun. Dohan et al. (2006) descrevem a membrana de PRF como uma matriz de fibrina obtida naturalmente, sem a intervenção química no processo de coagulação. A sua metodologia difere do Plasma Rico em Plaquetas (PRP), em que há o acréscimo de anticoagulantes e aditivos cirúrgicos para retardar a formação do coágulo de fibrina. Por essa falta de manipulação bioquímica, o PRF deve ser manipulado de maneira rápida, imediatamente após sua centrifugação.

A membrana de PRF possui as propriedades antibacterianas e anti-inflamatórias da fibrina, sendo extremamente favorável para a cicatrização pós-cirúrgica. Takamori et al. (2018) afirmam que o PRF possui alta concentração em fatores de crescimento, como: fator de crescimento transformante-β (TGF-β), fator de crescimento derivado de plaquetas (PDGF), fator de crescimento semelhante a insulina-1 (IGF-), fator de crescimento vascular endotelial (VEGF), fator de crescimento epidermal (EGF) e fator de crescimento fibroblástico (FGF). Esses fatores de crescimento vão agir se fixando na lesão do endotélio vascular e estimulando a microvascularização ao ponto de causar a migração das células epiteliais para o local da injúria e promover uma rápida estruturação de um novo tecido.

A técnica envolvendo o PRF é simplificada, por isso é o material mais econômico disponível atualmente no mercado dos concentrados plaquetários. Seu uso é acessível para todas as clínicas odontológicas, sendo necessário apenas uma centrífuga adequada, um kit de colheita (uma seringa borboleta de calibre 24 e tubo de ensaio de 10 ml) e um profissional apto para obter e manipular a amostra sanguínea, uma vez que o Conselho Federal de Odontologia (resolução n° 158 do ano de 2015) regulamenta a coleta de sangue e o uso dos agregados plaquetários autólogos na prática odontológica.

2.1.1 Descrição da técnica atual

Segundo Takamori (2018), para alcançar a membrana da Fibrina Rica em Plaquetas, é necessário coletar 10 ml do sangue do paciente, em tubos de ensaio de vidro, sem o acréscimo de qualquer aditivo cirúrgico. Choukroun et al. (2006) relatam

que, imediatamente após a coleta, os tubos são posicionados na centrífuga horizontal e submetidos à centrifugação durante 10 minutos em uma baixa velocidade de 2.700 a 3.000 rpm, aplicando uma força de 400 g.

Ao fim desse processo, Anilkmar et al. (2009) relatam que é possível observar uma divisão de três substâncias no tubo, respectivamente: o plasma pobre em plaquetas, a fibrina rica em plaquetas e as hemácias. A Fibrina Rica em Plaquetas é composta por fibrina ativada, fatores de crescimento e anticorpos resistentes às infecções, podendo assim, ser adicionado à lesão como um coágulo ou ser utilizado como uma membrana de proteção. O objetivo na Odontologia é que esses concentrados plaquetários otimizem a regeneração tecidual em cirurgias orais e maxilofaciais.

Dohan et al. (2010) advertem que esse protocolo clínico deve ser seguido criteriosamente ou levará à formação inadequada da membrana de PRF, gerando concentrações de plaquetas e leucócitos desproporcionais e afetando a concentração dos fatores de crescimento, comprometendo os resultados clínicos.

2.1.2 L-PRF, i-PRF E Sticky Bone

A Fibrina Rica em Plaquetas e Leucócitos (L-PRF) é, na verdade, a forma original, criada em 2001 por Choukroun, para se obter o PRF. Essa técnica é a mais comum utilizada nos consultórios odontológicos para estimular a regeneração tecidual em tecidos moles e duros. O termo L-PRF surgiu para especificar a técnica já existente, já que outras metodologias utilizando a matriz da fibrina foram surgindo no mercado. Dohan et al. (2012) relatam que o L-PRF possui alta concentração de leucócitos retida na matriz da fibrina, no mínimo 50% da quantidade presente inicialmente no sangue.

O L-PRF é obtido a partir da coleta do sangue do paciente em tubos de vidro, seguido da sua centrifugação horizontal e seleção da parte intermediária do material resultante – composto pela maior concentração leuco-plaquetária. Dohan et al. (2012) descrevem que, após a centrifugação, a coagulação da fibrina é ativada e a membrana de L-PRF torna-se rica em fatores de crescimento produzidos pelos leucócitos e liberados gradativamente durante um período de 7 dias.

Mourão (2015) descreve a Fibrina Rica em Plaquetas Injetável (i-PRF) como o PRF em forma líquida, um hemoderivado obtido a partir da centrifugação curta,

durante dois minutos a 3300 rpm, que gera um líquido amarelo que pode ser injetado ou associado ao enxerto ósseo para promover a enxertia.

Soni et al. (2019) descrevem que essa técnica de associar a matriz de fibrina autóloga em estado líquido com o enxerto ósseo é denominado de *Sticky Bone,* ou "osso pegajoso" em inglês, devido ao material pegajoso resultante, que não se separa e que pode ser moldado no local da injúria. O *Sticky Bone* é utilizado na Odontologia para promover a regeneração óssea guiada e minimizar a perda de tecido, principalmente em defeitos ósseos extensos, devido a liberação gradativa dos fatores de crescimento no local promovido pela membrana de PRF.

2.2 INDICAÇÕES EM ODONTOLOGIA

Segundo Anilkmar et al. (2009), a Fibrina Rica em Plaquetas é um material autólogo utilizado na engenharia tecidual e sua aplicação abrange diversas áreas da Odontologia. A mesma tem indicação em diversos procedimentos intraorais e extraorais, como na cobertura de raízes em dentes com recessão, na revascularização de canais radiculares, no tratamento de defeitos de furca, no preenchimento do alvéolo após exodontias, no levantamento do seio maxilar, na utilização como enxerto ósseo, na otimização da cicatrização após cirurgias e também na estética.

De acordo Sclafani (2012), o PRF é uma opção segura e natural para o rejuvenescimento facial e isso acontece porque ela é rica em fatores de crescimento, proporcionando regeneração tecidual e estimulando a formação de colágeno e elastina. Na estética ela também pode ser utilizada no preenchimento facial, tratamento de acne, manchas, entre outros.

Outra indicação clínica para o uso do PRF é no tratamento de defeitos de furca e no recobrimento de raízes em dentes com recessão gengival. Anilkmar et al. (2009) afirmam que a recessão gengival deve ser interpretada como um defeito de tecido mole e duro, portanto os fatores de crescimento presentes no PRF irão atuar na regeneração de toda unidade periodontal e não somente no tecido gengival. O objetivo da cobertura da raiz com a membrana de PRF é restaurar a junção cemento-esmalte e conseguir a saúde do periodonto, sem sangramento à sondagem e com uma profundidade de sondagem satisfatória.

O PRF também pode ser utilizado durante a revitalização de dentes tratados endodonticamente. Cunha (2018) relata que o PRF é aplicado em casos de regeneração da polpa, após a utilização de anestésicos com vasoconstrictor para a indução de coágulo em dentes necróticos, a fim de repor os eritrócitos necrosados.

Rodrigues et al. (2015) reconhecem que o PRF pode ser utilizado na Implantodontia para melhorar o tecido mole em pacientes que irão receber o implante ou como forma de prevenção de recessão peri-implantar. Choukroun et al. (2006) relatam que é essencial a utilização da membrana de PRF associado a implantes, pois proporciona uma rápida cicatrização tecidual e diminui o tempo entre a adequação e a reabilitação do paciente. Outra utilização dessa membrana é em levantamento do seio maxilar, o PRF vai atuar ajudando o processo de osseointegração dos implantes e favorecendo um bom prognóstico.

O PRF possui grande proporção de citocinas, plaquetas e leucócitos, com alta capacidade de converter células-tronco em células específicas para a formação de ossos (osteogênese) e gengiva. Essa ação é importante na regeneração óssea após os procedimentos cirúrgicos. Zhang et al. (2018) relatam que o PRF associado com o enxerto ósseo promove a proliferação das células-tronco e favorecem a migração das células osteoprogenitoras para o centro da lesão, o que gera a formação de novos vasos sanguíneos.

Segundo Kourt et al. (2018), os concentrados plaquetários também são conhecidos como “concentrado sanguíneo”, pois eles possuem também na sua composição, células troncos e células endoteliais. Zhang et al. (2018) reconhecem que o PRF após a centrifugação age como uma parede de membrana, que se adere ao local do enxerto e ao tecido gengival.

2.3 A UTILIZAÇÃO DO L-PRF NA CICATRIZAÇÃO ALVEOLAR APÓS A EXODONTIA

Após a intervenção cirúrgica, é comum que os tecidos manipulados sofram alterações fisiológicas ao decorrer do tempo. Giongo (2017) afirma que, na exodontia, com a perda do elemento dentário, haverá consequentemente a reabsorção gradativa da estrutura óssea e consequentemente a diminuição da altura e espessura da parede alveolar. Essa reabsorção é maior durante o primeiro ano após a perda dentária.

Partindo desse princípio, várias metodologias foram desenvolvidas na Odontologia afim de preservar a integridade óssea após as intervenções cirúrgicas. Rodrigues (2018) relata algumas dessas metodologias em seus estudos: a cirurgia atraumática, o uso das membranas reabsorvíveis, o uso dos implantes imediatos e o uso dos materiais preenchedores de alvéolo. Neste último encontra-se a indicação do uso do hemoderivado L-PRF.

A literatura afirma que o uso do L-PRF após a extração dentária diminui significativamente o risco das complicações pós-operatórias. Danylyuk (2019) afirma que essa membrana recobre e protege a cavidade, enquanto acelera o processo da cicatrização alveolar, preserva a crista óssea e minimiza a reabsorção óssea resultante da perda dentária. Carvalho (2019) relata que o pós-operatório dos alvéolos com a membrana de L-PRF possui menores escores de dor, inchaço e menor incidência de osteíte alveolar, bem como uma regeneração óssea mais rápida.

3 METODOLOGIA

O tipo de estudo escolhido foi uma revisão de literatura integrativa, Souza et al. (2010) afirmam que este tipo de estudo possibilita a combinação de dados da literatura empírica e teórica que podem ser utilizados para a elaboração de novos conceitos sobre o tema investigado, além de evidenciar deficiências no tema abordado. A forma de análise de dados desse tipo de estudo é sistemática. As pesquisas deste estudo iniciaram-se em agosto de 2020 e terminaram em novembro de 2021, sendo elaboradas por duas pesquisadoras e dois professores orientadores.

No primeiro momento foram realizadas a definição do tema e elaboração da questão principal: “a utilização do L-PRF no auxílio à cicatrização alveolar em exodontias de terceiros molares é realmente eficaz?”. A partir disso, foi feita uma amostragem, selecionando artigos científicos nas bases de dados escolhidas pelas pesquisadoras: a BVS (Biblioteca Virtual em Saúde do Ministério da Saúde) e a PubMed. Os descritores utilizados nas bases de dados acadêmicos foram “PRF”, “plasma rico em fibrina”, “cirurgia bucal” e “terceiro molar”, assim como seus equivalentes em inglês. A busca foi realizada utilizando 14 combinações desses

descritores reconhecidos previamente no DeCS (Descritores de Ciências da Saúde). (quadro1).

O método de inclusão utilizado foi artigos gratuitos com até 6 anos de publicação que abordassem o tema, na língua inglesa ou portuguesa. O critério de exclusão foi descartar revisões de literatura narrativa, integrativa ou sistemática. A seleção dos estudos primários começou com a leitura do título, do resumo e do conteúdo respectivamente. Por fim, a amostragem resultou em 15 artigos científicos, todos ensaios clínicos prospectivos controlados, sendo 14 na língua inglesa e 1 na língua portuguesa.

QUADRO 1. Combinações dos descritores para pesquisas em base de dados.

	Descritores	Combinações
Português	PRF Plasma Rico em Fibrina Cirurgia Bucal Terceiro Molar	- Plasma Rico em Fibrina + Cirurgia Bucal; - PRF + Cirurgia Bucal; - Plasma Rico em Fibrina + Terceiro Molar; - PRF + Terceiro Molar; - PRF + Cirurgia Bucal + Terceiro Molar; - Plasma Rico em Fibrina + Cirurgia Bucal + Terceiro Molar; - PRF + Plasma Rico em Fibrina + Cirurgia Bucal + Terceiro Molar.
Inglês	PRF Platelet Rich Fibrin Oral Surgery Third Molar	- Platelet Rich Fibrin + Oral Surgery; - PRF + Oral Surgery; - Platelet Rich Fibrin + Third Molar; - PRF + Third Molar; - PRF + Oral Surgery + Third Molar; - Platelet Rich Fibrin + Oral Surgery + Third Molar; - PRF + Platelet Rich Fibrin + Oral Surgery + Third Molar.

FIGURA 1. Fluxo da análise dos artigos, elaborada pelas autoras.

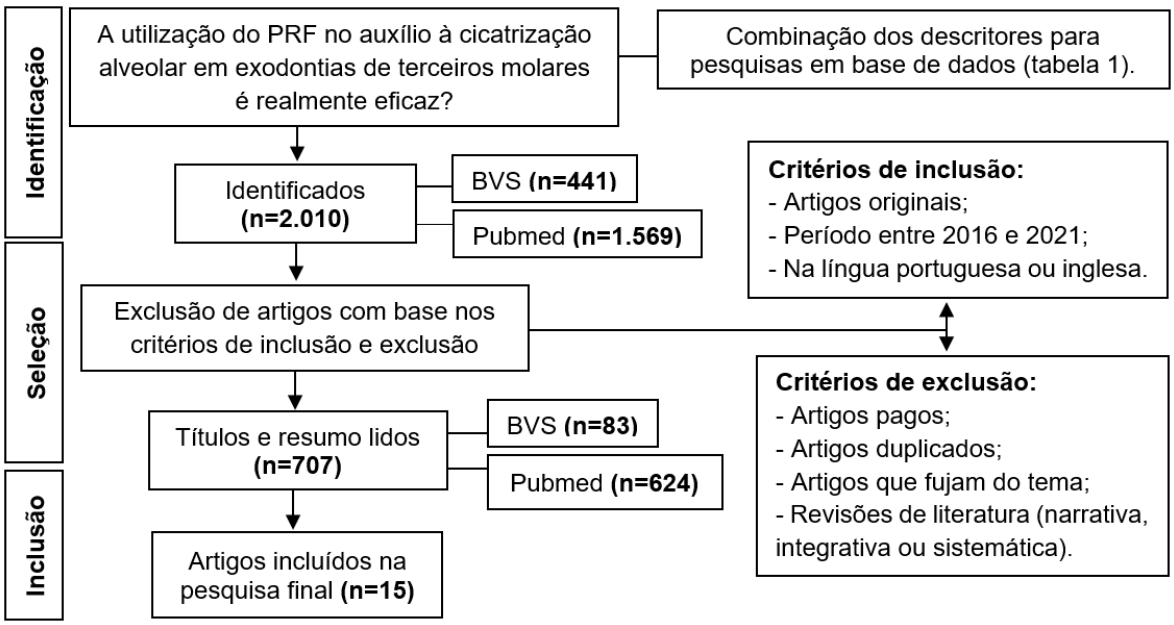

4 RESULTADOS

Essa revisão integrativa da literatura reuniu 15 artigos em conformidade com os critérios de inclusão propostos pelas autoras, dos quais 14 estavam na língua inglesa e 1 na língua portuguesa. Todos os estudos selecionados foram ensaios clínicos prospectivos e controlados, sendo 10 deles de boca dividida – ensaios que utilizam o mesmo indivíduo tanto para a intervenção quanto para o controle, dividindo sua boca em hemiarcadas, quadrantes ou sextantes – e 5 em paralelo – ensaios que utilizam um grupo de indivíduos para a intervenção e outro para o controle. Apenas 4 autores optaram pelo cegamento da pesquisa, sendo 2 simples-cego e 2 duplo-cego.

Autores	Local	Objetivo	Método	Conclusão
Aravena et al., 2020	Valdivia, Chile	Avaliar a eficácia do uso de L-PRF em alvéolos após a extração de terceiros molares quanto a preservação do rebordo, comparando com a cura natural do coágulo de sangue.	Ensaio clínico prospectivo, controlado randomizado e de boca dividida realizado com 19 pacientes.	O L-PRF mostrou o mesmo comportamento dimensional e volumétrico que o selamento de sangue normal na preservação do rebordo alveolar dos alvéolos pós-extração.
Bahia, 2018	Rio de Janeiro, Brasil	Avaliar a utilização do L-PRF após a exodontia de terceiros molares inferiores.	Ensaio clínico prospectivo, controlado, duplo-cego e de boca dividida realizado com 20 pacientes.	O uso do L-PRF em alvéolos dentários melhorou a cicatrização óssea. Não houve diferença na utilização do L-PRF na melhora da dor e na cicatrização tecidual.
Daugela et al., 2018	Caunas, Lituânia	Avaliar a influência do L-PRF na cicatrização de feridas da extração de terceiros molares inferiores impactados, no desconforto pós-operatório do paciente e na incidência de osteíte alveolar.	Ensaio clínico prospectivo, controlado randomizado e de boca dividida realizado com 30 pacientes.	O L-PRF melhorou a cicatrização do tecido mole e reduziu a dor, o edema e a incidência de osteíte alveolar após as extrações de terceiros molares inferiores impactados.
Doiphode et al., 2016	Raichur, India	Avaliar a eficácia do PRP e do PRF em defeitos alveolares após a remoção de terceiros molares inferiores bilaterais.	Ensaio clínico prospectivo, controlado e de boca dividida realizado com 30 pacientes.	Houve uma melhor cicatrização de tecidos moles com PRF em comparação ao PRP e ao grupo controle. O PRP e o PRF podem promover a regeneração óssea.

QUADRO 1. Síntese dos artigos incluídos.

Continua.

Autores	Local	Objetivo	Método	Conclusão
Gülşen et al., 2017	Çünür, Turquia	Avaliar a eficácia do PRF no edema pós-operatório e na dor após cirurgia de terceiro molar mandibular impactado.	Ensaio clínico prospectivo e controlado realizado com 30 pacientes.	Usar ou não usar o PRF para reduzir a dor e edema pós-operatório em cirurgia de terceiro molar foi igualmente bem-sucedido.
Kapse et al., 2018	Chhattisgarh, India	Avaliar a eficácia do PRF na cicatrização de alvéolos na extração de terceiros molares inferiores impactados.	Ensaio clínico prospectivo, controlado e de boca dividida realizado com 30 pacientes.	O uso do PRF auxilia na cicatrização precoce de feridas de uma maneira mais controlada.
Malhotra et al., 2020	Karnal, India	Avaliar a eficácia do PRF na aceleração da regeneração óssea, no reparo em alvéolos após a extração de terceiros molares.	Ensaio clínico prospectivo, controlado, simples-cego e de boca dividida realizado com 50 pacientes.	O PRF provou ser um biomaterial que permite o preenchimento de defeitos ósseos pós-extração, além de uma regeneração óssea mais rápida.
Mohammad et al., 2018	Srinagar, India	Avaliar a eficácia do PRF na cicatrização em termos de dor, edema, cicatrização do tecido mole e qualidade da consolidação óssea nos alvéolos de terceiros molares inferiores.	Ensaio clínico prospectivo, controlado e de boca dividida realizado com 60 pacientes.	A aplicação do PRF tem um efeito benéfico na cicatrização de alvéolos após a exodontia de terceiros molares.
Mourão et al., 2020	Rio de Janeiro, Brasil	Avaliar o efeito clínico do L-PRF para melhorar a epitelização e diminuir a dor pós-operatória em alvéolos pós-extração.	Ensaio clínico prospectivo, controlado, randomizado e de braço paralelo realizado com 32 pacientes.	O uso do L-PRF deve ser considerado sempre que for necessária uma melhor cicatrização do alvéolo pós-extração. Há a diminuição da dor e do desconforto pós-operatório.
Nourwali., 2021	Medina, Arábia Saudita	Avaliar o impacto do PRF em complicações pós-operatórias após a extração de terceiros molares impactados.	Ensaio clínico prospectivo, controlado randomizado e simples-cego realizado com 20 pacientes.	Implantar PRF em locais de extração cirúrgica pode ser útil para reduzir a dor pós-operatória e melhorar a cicatrização de tecidos. O uso de PRF em alvéolos pós extração é simples e biologicamente seguro.
Revathy et al., 2018	Coimbatore, India	Avaliar e comparar o potencial da regeneração óssea do PRF inserido em um dos alvéolos após a remoção cirúrgica de terceiros molares inferiores impactados.	Ensaio clínico prospectivo, controlado e de boca dividida realizado com 25 pacientes.	O PRF melhora a regeneração e cicatrização óssea nas cavidades extraídas.

QUADRO 1. Síntese dos artigos incluídos.

Continua.

Autores	Local	Objetivo	Método	Conclusão
Ritto et al., 2019	Rio de Janeiro, Brasil	Avaliar o uso do L-PRF na consolidação óssea após a extração do terceiro molar mandibular.	Ensaio clínico prospectivo, duplo-cego e de boca dividida realizado com 20 pacientes.	Houve evidência de melhora na regeneração óssea em resposta ao L-PRF. Não houve diferença estatística em relação à dor ou tecido mole entre os grupos.
Sharma et al., 2017	Mumbai, India	Avaliar a eficácia do PRF na cicatrização do alvéolo com osteíte alveolar após a remoção dos molares superiores e inferiores.	Ensaio clínico prospectivo, controlado de braço único realizado com 100 pacientes.	O uso de PRF neste ensaio clínico ilustra os resultados promissores em termos de redução da dor e melhor cura em pacientes com osteíte alveolar sustentada.
Sybil et al., 2020	Nova Deli, India	Avaliar a eficácia do PRF na cicatrização de tecidos moles e duros após a extração do terceiro molar inferior.	Ensaio clínico prospectivo, controlado e de boca dividida realizado com 25 pacientes.	O PRF é muito viável e útil para a cura de tecidos moles e alívio dos sintomas do paciente, no entanto, não ajuda na cicatrização do tecido duro em relação ao osso cortical.
Trybek et al., 2021	Estetino, Polônia	Avaliar o efeito do PRF em alvéolos após a exodontia de terceiros molares inferiores quanto intensidade da dor, edema, nível de trismo e temperatura corporal.	Ensaio clínico prospectivo e controlado realizado com 90 pacientes.	O PRF permite um processo de tratamento mais rápido e menos traumático. Isso permitirá uma recuperação mais rápida e retorno à vida ativa e às atividades profissionais.

QUADRO 1. Síntese dos artigos incluídos.

Todos os ensaios clínicos de um modo geral, avaliaram a eficácia do PRF na cicatrização de alvéolos após a extração de terceiros molares, tendo como diferença apenas os critérios individuais de cada autor, como a dor pós-operatória, edema, cicatrização tecidual, regeneração óssea, trismo e incidência de osteíte alveolar. Os pacientes de sexo feminino e masculino foram avaliados em um período de até 6 meses através de exames clínicos e radiográficos.

A maioria dos estudos (9) foram conduzidos em países do continente asiático, predominantemente (7) na Índia. Quanto ao período, houve destaque para os estudos publicados no ano de 2018, totalizando 5 artigos, seguido pelo ano de 2020, com 4 artigos.

Dos trabalhos incluídos nesta revisão, 86,7% concluíram que houve uma melhora significativa no processo de cicatrização com o uso do PRF e 13,3% relataram que os alvéolos preenchidos com PRF mostraram os mesmos resultados

que os alvéolos com o coágulo de sangue natural. Apenas 1 artigo comparou o uso do PRF com o Plasma Rico em Plaquetas (PRP) e percebeu uma melhor cicatrização dos tecidos moles por parte do PRF, em comparação com o PRP e com o grupo controle.

5 DISCUSSÃO

Santos et al. (2015) relatam que os terceiros molares são os últimos dentes a erupcionarem na cavidade bucal e geralmente se encontram inclusos por não conseguirem espaço suficiente na arcada dentária, sendo visualizados apenas com a solicitação de exames radiográficos. Estes também podem ser encontrados impactados ou em posições adversas, sendo classificados de acordo com sua inclinação. Bouloux et al. (2007) afirmam que a extração desses dentes, embora seja uma cirurgia comum, pode ser relativamente invasiva. O paciente fica vulnerável a diversas complicações pós-operatórias como dor, edema, trismo, osteíte alveolar, hemorragia entre outros.

Nos últimos anos, houve um crescente estudo acerca de biomateriais que ajudassem a cicatrização tecidual, principalmente em cirurgias invasivas, em que há maior injúria aos tecidos. Choukroun et al. (2006) afirma que o PRF ganhou destaque na engenharia tecidual por ser um material autólogo e de baixo custo que reduz a morbidade e o desconforto pós-operatório, além de possuir fatores de crescimento que favorecem a regeneração tecidual. Diversos trabalhos recentes têm demonstrado concordância neste sentido, reforçando a evidência da eficácia desse material na recuperação de exodontias de terceiros molares.

Trybek et al. (2021) realizaram um ensaio clínico prospectivo controlado com 90 pacientes, após a extração dos terceiros molares, 45 pacientes utilizaram o L-PRF no alvéolo pós-operatório e 45 pacientes serviram como grupo controle. Notou-se que a intensidade da dor foi significativamente maior no grupo controle durante a avaliação em 6h, 1 e 3 dias após a cirurgia. Também foi observado uma maior incidência de trismo no grupo controle em comparação com o grupo estudo. Os autores afirmaram que a aplicação do L-PRF não afetou significativamente a intensidade do edema.

Outros pesquisadores que também não observaram uma diferença significativa no edema facial foram Gülşen et al. (2017), que produziram um ensaio clínico prospectivo e controlado que dispôs de 30 pacientes com terceiros molares inferiores impactados bilateralmente para a exodontia. Os pacientes foram divididos em dois grupos, um com PRF no alvéolo e outro sem. Os autores concluíram que usar o PRF no alvéolo ou não para reduzir a dor ou o edema facial pós-operatório foi igualmente sucedido.

Os resultados do ensaio clínico prospectivo, controlado, randomizado e simples-cego de Nourwali (2021) vão de encontro com a opinião de Gülşen et al. no aspecto do edema facial: eles também não notaram diferença estatística entre o grupo com L-PRF e o grupo sem L-PRF. Porém Nourwali diverge de Gülşen et al. quando afirma que, em seu estudo, os pacientes submetidos à exodontia de terceiros molares inferiores impactados que receberam o PRF no alvéolo sentiram menos dor pós-operatória.

No ensaio clínico prospectivo controlado e de boca dividida realizado com 30 pacientes por Kapse et al. (2018), os resultados mostraram que além da melhora na dor pós-operatória, também houve a diminuição significativa do edema facial nos alvéolos que receberam o L-PRF após a exodontia de terceiros molares impactados. Os autores concluíram também que a cicatrização óssea precoce foi evidente nas radiografias pós-operatórias dos alvéolos que receberam o L-PRF.

Outros autores também notaram a redução do edema facial nos alvéolos com L-PRF, como Daugela et al. (2018) em seu ensaio clínico de boca dividida realizado com 30 pacientes. Os alvéolos que receberam L-PRF conseguiram um melhor índice de cicatrização tecidual e menores escores de dor na primeira semana pós-operatória. Semelhante a Daugela et al., Mohammed et al. (2018) e Mourão et al. (2020) também concluíram em seus respectivos ensaios clínicos que os alvéolos preenchidos com PRF apresentaram uma melhor cicatrização e menor dor pós-operatória. Correia (2015) atribui essa eficácia do L-PRF em relação à dor e ao edema facial à liberação de citocinas no decorrer da primeira semana, o que reduz o desconforto pós-operatório

Sobre o aspecto da regeneração óssea proporcionada pelos fatores de crescimento presentes no PRF, vários pesquisadores tiveram resultados semelhantes: Malhotra et al. (2020) concluíram, através de seu ensaio clínico prospectivo controlado, simples-cego e de boca dividida, que o PRF acelera a

regeneração óssea e serve como preenchimento de defeitos ósseos pós-extração. Outros dois autores em concordância com Malhotra et al. foram Ritto et al. (2019) e Bahia (2018), que observaram uma maior densidade óssea nos alvéolos que receberam o PRF.

Apesar dessas evidências, alguns autores não perceberam nenhuma alteração na regeneração óssea ao utilizar o L-PRF nos alvéolos pós-operatório. Foi o caso do ensaio clínico prospectivo controlado, randomizado e de boca dividida realizado por Aravena et al. (2020), onde 19 pacientes foram submetidos à extração bilateral dos terceiros molares superiores. Eles concluíram que a cicatrização tecidual e a profundidade da formação óssea foram semelhantes em ambos os alvéolos. Ou seja, Aravena et al. concluíram que o alvéolo com PRF se comportou da mesma forma que o alvéolo com cicatrização com coágulo sanguíneo natural. Uma das limitações desse estudo, segundo os autores, foi a dificuldade em controlar os cuidados pós-cirúrgicos, como a higiene bucal e dieta, que podem influenciar o processo de cura do alvéolo.

Outros pesquisadores que também não observaram resultados relevantes sobre a cicatrização óssea foram Sybil et al. (2020), que realizaram um ensaio clínico prospectivo controlado e de boca dividida com 25 pacientes com os terceiros molares inferiores impactados. Não houve melhora no nível de inserção clínica e na altura óssea do alvéolo. Em contrapartida, Sybil et al. afirmam que houve diminuição no desconforto pós-operatório, quanto a dor, edema, índice de sangramento e sensibilidade.

Já no ensaio clínico prospectivo, controlado e de boca dividida realizado com 25 pacientes por Revathy et al. (2018), foi observado o oposto. Os autores realizaram a exodontia de terceiros molares inferiores impactados bilateralmente e introduziram o PRF apenas em um alvéolo, deixando o lado oposto como o grupo controle. Revathy et al. perceberam que o lado com o PRF teve uma melhor cicatrização e formação óssea no período de 1 mês, 3 meses e 6 meses de pós-operatório, em comparação com o lado controle. Evidenciando assim, o potencial das citocinas e dos fatores de crescimento presentes na membrana de fibrina, que são liberados gradualmente e estimulam a regeneração óssea.

Em concordância com Revathy et al., Doiphode et al. (2016) observaram um aumento na densidade óssea ao utilizar a membrana de fibrina, destacando o uso do PRF como um método válido na indução da regeneração de tecidos duros. Em seu ensaio clínico prospectivo controlado e de boca dividida, eles realizaram as extrações

de terceiros molares inferiores impactados bilateralmente em 30 pacientes, os quais foram divididos em dois grupos: 15 indivíduos receberam PRF e PRP respectivamente em ambos os alvéolos e os outros 15 serviram como grupo controle. Esse estudou mostrou diminuição da profundidade de sondagem nos alvéolos com PRF em comparação ao PRP e ao controle, ou seja, o grupo com PRF teve uma melhor cicatrização tecidual.

Sobre os efeitos do PRF em alvéolos secos, Sharma et al. (2017) realizaram um ensaio clínico prospectivo, controlado e de braço único, cuja proposta era realizar extrações de molares superiores e inferiores em 100 pacientes que possuíam osteíte alveolar, com a finalidade de observar o desempenho do PRF nesses casos. Eles concluíram ao fim do estudo que houve uma redução significativa da dor associada à osteíte alveolar no 3° e 7° dia após a colocação de PRF no alvéolo pós-operatório, juntamente com redução no grau de inflamação e melhor cicatrização de feridas.

Com a hipótese inicial de que o PRF não influenciaria diretamente na incidência e cura de alvéolos com osteíte, Eshghpour et al. (2010) realizaram um ensaio clínico de boca dividida com 78 pacientes com terceiros molares inferiores impactados, onde cada paciente recebeu uma membrana de fibrina em um dos alvéolos pós-operatório. A hipótese inicial foi rejeitada: os resultados mostraram que a frequência de osteíte alveolar foi significativamente menor nos alvéolos com PRF. Os autores afirmaram que isso ocorre devido aos efeitos cicatriciais, hemostáticos e selantes do PRF, que fornecem uma matriz que estabiliza o coágulo e evitam seu deslocamento.

Diante de todos os estudos expostos, nota-se que a grande maioria dos pesquisadores obtiveram resultados positivos ao utilizar o PRF na cicatrização de alvéolos após a extração de terceiros molares. Alguns autores divergiram entre si nos efeitos que a membrana de fibrina provocou no alvéolo pós-operatório, mas quase o total (86,7%) notaram alguma melhora. Por ser um biomaterial relativamente novo, é interessante que haja mais estudos científicos e ensaios clínicos dispondo de amostras maiores para esclarecer os efeitos da utilização do PRF.

7 CONCLUSÃO

Diante da exposição das complicações pós-operatórias que a exodontia de terceiros molares pode vir a ocasionar, a utilização da Fibrina Rica em Plaquetas nos

alvéolos pós-operatório, de acordo com as mais recentes publicações, pode ser extremamente eficaz no controle do desconforto pós-operatório e na regeneração óssea. A membrana de fibrina possui uma técnica de manipulação simplificada e de baixo custo, podendo ser uma aliada na cirurgia odontológica. A literatura especializada, entretanto, ainda não é unânime sobre os efeitos do PRF na cicatrização dos tecidos moles. Por se tratar de um biomaterial relativamente novo e que tem sido aprimorado ao longo do tempo, é fundamental que haja um acompanhamento atento e frequente, por parte da comunidade científica, através de novos ensaios clínicos que investiguem o uso e a eficácia da técnica.

REFERÊNCIAS

ANDERSSON, L.; POGREL, M.A.; KAHNBERG, K. **Cirurgia bucomaxilofacial.** Editora Guanabara Koogan, Rio de Janeiro, 1. ed, p. 20-27, 2016.

ANILKUMAR, K. et al. A novel root coverage approach. **Journal of Indian Society of Periodontology.** India, v. 13, n. 1, p. 50-54, 2009.

ARAVENA, P. et al. Leukocyte and platelet-rich fibrin have same effect as blood clot in the 3-dimensional alveolar ridge preservation. A split mouth randomized clinical trial. **Journal Oral Maxillofacial.** Chile, v. 79, p. 575-584, 2020.

BAHIA, T. **Estudo clínico duplo cego randomizado avaliando o pós-operatório de terceiros molares inferiores incluso após utilização de fibrina rica em plaquetas e leucócitos: estudo piloto.** 2018. 49f. Trabalho de Conclusão de Curso (Mestrado) – Universidade do Estado do Rio de Janeiro, Faculdade de Odontologia, Rio de Janeiro, 2018.

BOULOUX, G.F. et al. Complications of third molar surgery. **Oral & Maxillofacial Surgery**, v. 1, n. 19, p. 17-28, 2007.

BRASIL. Resolução n° 158, de 8 de junho de 2015. Conselho Federal de Odontologia. Disponível em: **www.lex.com.br/legis_26973840_resolucao_n_158_de_8_de_junho_de_2015.aspx.** Acesso em: 1 dez 2020.

CAMARGO, G.A.C.G. et al. Utilização do plasma rico em plaquetas na odontologia. **Revista CRO - PE**, v. 11, p. 187-190, 2012.

CARVALHO, C. **Uso de fibrina rica em plaquetas e enxerto ósseo xenógeno para regeneração de defeito ósseo após exodontia de terceiro molar impactado: relato de caso.** 2019. 37f. Trabalho de Conclusão de Curso (Bacharelado) – Centro Universitário Unifacves, Lages, 2019.

CHOUKROUN, M.D.J. et al. Platelet-rich fibrin (PRF): A second-generation platelet concentrate. Part II: Platelet-related biologic features. **Oral Surgery, Oral Medicine, Oral Pathology, Oral Radiology and Endodontology.** Estados Unidos, v. 101, n. 3, p. 45-50, 2006.

CORREIA, V.G. **Utilização da fibrina rica em plaquetas e leucócitos (l-prf) em cirurgia de levantamento de seio maxilar.** 2015. 65f. Trabalho de Conclusão de Curso (Especialização) – Escola Bahiana de Medicina e Saúde Pública, Bahia, 2015.

CORDAT, M. **Protocolo terapêutico de pré-exodontia dos terceiros molares inferiores inclusos.** 2018. 22f. Trabalho de Conclusão de Curso (Mestrado) – Universidade Fernando Pessoa, Faculdade de Ciências de Saúde Porto, p. 1-22, 2018.

CUNHA, V.P.M. **L-PRF – Uma nova tendência de regeneração tecidular.** 2018. 39f. Trabalho de Conclusão de Curso (Mestrado) – Instituto Universitário de Ciências da Saúde, Gandra, p. 1-39, 2018.

CUNHA-CRUZ, J. et al. Recommendations for third molar removal: a practice-based cohort study. **American Journal of Public Health**, v. 104, n. 4, p. 735-743, 2014.

DANYLYUK, Y. **Eficácia das membranas de fibrina ricas em leucócitos e plaquetas na gestão de complicações locais após extração de terceiros molares mandibulares.** 2019. 34f. Trabalho de Conclusão de Curso (Mestrado) – Faculdade de Medicina Dentária da Universidade do Porto, Porto, p.1-43, 2019.

DAUGELA, P. et al. Influence of leukocyte- and platelet-rich fibrin (L-PRF) on the outcomes of impacted mandibular thir molar removal surgery: A Split-mouth randomized clinical trial. **Quintessence International.** Lituânia, v. 49, p. 377-388, Maio, 2018.

DOHAN, D.M. et al. Classification of platelet concentrates (Platelet-Rich Plasma-PRP, Platelet-Rich Fibrin-PRF) for topical and infiltrative use in orthopedic and sports medicine: current consensus, clinical implications and perspectives. **Muscles, Ligaments and Tendons Journal**, v. 4, n. 1, p. 3-9, 2014.

DOHAN, D.M. et al. Platelet-rich fibrin (PRF): a second-generation platelet concentrate. Part I: technological concepts and evolution. **Oral Surgery, Oral Medicine, Oral Pathology, Oral Radiolody and Endodontics**, v. 101, n. 2, p. 37-44, 2006.

DOHAN, D.M. et al. Platelet-rich plasma (PRP) and platelet-rich fibrin (PRF) in human cell cultures: growth factor release and contradictory results. **Oral surgery, oral medicine, oral pathology, oral radiology, and endodontics**, v. 110, n. 4, p.418-421, 2010.

DOHAN, D.M. et al. In search of a consensus terminology in the field of platelet concentrates for surgical use: Platelet-Rich Plasma (PRP), Platelet-Rich Fibrin (PRF), Fibrin Gel Polymerization and Leukocytes. **Current Pharmaceutical Biotechnology**, v. 13, n. 7, p. 1131-1137, 2012.

DOIPHODE, Amol et al. Evaluation of the efficacy of platelet-rich plasma and platelet-rich fibrin in alveolar defects after removal of impacted bilateral mandibular third molars. **Journal of International Society of Preventive and Community Dentistry.** India, v. 6, p. 47-52, Abril, 2016.

FLOR, Lara et al. Fatores associados aos acidentes e complicações na extração de terceiros molares: uma revisão de literatura. **Research, Society and Development**, v. 10, n. 3, p. 1-6, 2021.

ESHGHPOUR, M. et al. Efeito da fibrina rica em plaquetas (PRF) na frequência de osteíte alveolar após cirurgia do terceiro molar mandibular: um ensaio clínico duplo-cego randomizado. **Journal of Oral and Maxillofacial Surgery**. Estados Unidos, v. 72, n. 8, p. 1463–1467, 2014.

GIONGO, T.R**. Efeitos clínicos do l-prf após exodontia de terceiros molares: revisão de literatura.** 2017. 34f. Trabalho de Conclusão de Curso (Bacharelado) – Universidade do Sul de Santa Catarina, Santa Catarina, 2017.

GULSEN, U. et al. Effect of platelet rich fibrin on edema and pain following third molar surgery: a split mouth control study. **BMC Oral Health.** Turquia, v. 17, n. 1, p. 1-6, 2017.

KAPSE, S. et al. Autologous Platelet Rich Fibrin: Can it Secure a Better Healing. **Oral Surg Oral Med Oral Pathol Oral Radiol.** India, v.7, n. 2, p. 1-29, 2018.

KOURT, P. et al. Comparative Evaluation of Antimicrobial Efficacy of Platelet-rich Plasma, Platelet-rich Fibrin, and Injectable Platelet-rich Fibrin on the Standard Strains of Porphyromonas gingivalis and Aggregatibacter actinomycetemcomitans. **Contemporary Clinical Dentistry**, v. 9, n. 2, p. 325-330, 2018.

MALHORA, A. et al. Comparative evaluation of bone regeneration with platelet-rich fibrin in mandibular third molar extraction socket: A randomized split-mouth study. **National Journal of Maxillofacial Surgery**. India, v. 11, p. 241-247, 2020.

MALLMANN, F. et al. Fibrinas ricas em plaquetas, uma alternativa para regeneração tecidual: revisão de literatura. **Journal of Oral Investigations**, v. 4, n. 2, p. 57-62, 2015.

MATOS, G. et al. A eficácia da fibrina rica em plaquetas em exodontia de terceiros molares inferiores: uma revisão da literatura. **Journal of Health Review**. Brasil, v. 4, p. 6896-6910, 2021.

MEYER, A.C.A. et al. Prevalência de alveolite após a exodontia de terceiros molares impactados. **Revista da Pós-Graduação**, v. 18, n. 1, p. 28-32, 2011.

MOHAMMAD, Manzoor et al. Healing Potential of Platelet Rich Fibrin in Impacted Mandibular Third Molar Extraction Sockets. **Annals of Maxillofacial Surgery.** India, v. 8, p. 206-213, 2018.

MORELLI, V.M. Estrutura e Funções das Células Endoteliais e das Plaquetas. In: ZAGO, M.A.; FALCÃO, R.P.; PASQUINI, R. (Editores). **Tratado de Hematologia**. Editora Atheneu, São Paulo, p.571-577, 2014.

MOURÃO, Carlos et al. The use of leukocyte- and platelet-rich fibrin in the management of soft tissue healing and pain in post-extraction sockets: A randomized clinical trial. **Journal of Cranio-Maxillo-Facial Surgery**. Brasil, v. 48, n. 4, p. 452-457, 2020.

MOURÃO, C.F.A.B. et al. Obtenção da fibrina rica em plaquetas injetável (i-PRF) e sua polimerização com enxerto ósseo: nota técnica. **Revista do Colégio Brasileiro de Cirurgiões**, v.2, n. 6, p. 421-423, 2015.

NOURWALI, Ibrahim. The effects of platelet-rich fibrin on post-surgical complications following removal of impacted wisdom teeth: A pilot study. **Journal of Taibah University Medical Sciences.** Alemanha, v. 16, n. 3, p. 521-528, 2021.

REVATHY, Santhoshi et al. Comparative study on alveolar bone healing in postextraction socket versus healing aided with autologous platelet-rich fibrin following surgical removal of bilateral mandibular impacted third molar tooth: A radiographic evaluation. **National Journal of Maxillofacial Surgery**. India, v. 9, n. 1, p. 140-146, 2018.

RITTO, F. G et al. Randomized double-blind clinical trial evaluation of bone healing after third molar surgery with the use of leukocyte- and platelet-rich fibrin. **Journal Oral Maxillofac. Brasil**, v. 48, p. 1088 – 1093, 2019.

RODRIGUES, A.D. et al. **Hematologia Básica.** Sagah Educação, Porto Alegre, p. 31-43, 2018.

RODRIGUES, G. et al. Fibrinas ricas em plaquetas, uma alternativa para regeneração tecidual: revisão de literatura. **Journal Clinical Oral Investigations**, v. 2, n. 4, p. 57- 62, 2015.

SANTOS, T.L. et al. Qualidade de vida de pacientes submetidos à exodontia de terceiros molares. **Odontologia UNESP.** n. 44, v. 1, p. 6-11, 2015.

SCLAFANI, A.P. et al. Applications of Platelet-Rich Fibrin Matrix in Facial Plastic Surgery. **Facial Plastic Surgery Clinics**, v. 25, n. 4, p. 270-276, 2012.

SHARMA, A. et al. Effectiveness of platelet-rich fibrin in the management of pain and delayed wound healing associated with established alveolar osteitis (dry socket). **European Journal of Dentistry**. India, v. 11, n. 1, p. 508-513, 2017.

DE SOUZA, M.T. et al. Revisão integrativa: o que é e como fazer. **Einstein**. Brasil, v. 8, n. 1, p. 102-6, 2010

SONI, R. et al. Utilizing autologous growth factors enriched bone graft matrix (sticky bone) and platelet-rich fibrin (PRF) membrane to enable dental implant placement: a case report. **IP Annals of Prosthodontics and Restorative Dentistry,** January-March, v. 5, n. 1, p. 16-19, 2019.

SYBIL, Deborah et al. **Platelet-Rich Fibrin for Hard- and Soft-Tissue Healing in Mandibular Third Molar Extraction Socket.** Annals of Maxillofacial Surgery. India, v. 10, p. 102-107, Agosto, 2020.

TAKAMORI, E.R. et al. Fibrina rica em plaquetas: preparo, definição da qualidade, uso clínico. **Revista Visa em Debate**, v. 6, p. 118-124, 2018.

TRYBEK, Grzegorz et al. Effect of Platelet-Rich Fibrin Application on Non-Infectious Complications after Surgical Extraction of Impacted Mandibular Third Molars. **International Journal of Environmental Research and Public Health**. Polonia, v. 18, p. 1-14, Agosto, 2021.

VENDRAMIN, F.S.; FRANCO, D.; FRANCO, T.R. Método de obtenção do gel de plasma rico em plaquetas autólogo. **Revista Brasileira de Cirúrgia Plástica**, v. 5, p. 212-218, 2009.

ZHANG, J. Clinical and immunohistochemical performance of lyophilized platelet-rich fibrin (Ly-PRF) on tissue regeneration. **Clinical Implant Dentistry and Related Research**, v. 19, p. 466-477, 2018.