UNIDADE DE ENSINO SUPERIOR DE FEIRA DE SANTANA

CURSO DE ODONTOLOGIA

CAIO HENRIQUE DE AGUIAR SILVA

CELICIA GONÇALVES CERQUEIRA

CISTO DENTÍGERO EM MANDÍBULA: RELATO DE CASO CLÍNICO

FEIRA DE SANTANA

2021

CAIO HENRIQUE DE AGUIAR SILVA

CELICIA GONÇALVES CERQUEIRA

CISTO DENTÍGERO EM MANDÍBULA: RELATO DE CASO CLÍNICO

Trabalho de Conclusão de Curso apresentado à Unidade de Ensino Superior de Feira de Santana, como requisito para obtenção do título de cirurgião-dentista.

Orientador: Prof. Thiago Farias

Co - orientadora: Profª. Ms. Ana Carolina Pimentel

FEIRA DE SANTANA

2021

“A verdadeira motivação vem de realização, desenvolvimento pessoal, satisfação no trabalho e reconhecimento”.

(Frederick Herzberg)

Dedicamos esse trabalho aos nossos pais, irmãos, e demais familiares que sempre nos apoiaram, incentivaram e estiveram ao nosso lado na realização desse sonho.

AGRADECIMENTOS

Agradecemos primeiramente a Deus, por nos dar saúde e sabedoria para realizarmos esse sonho.

Aos nossos familiares por todo incentivo e apoio.

Ao nosso orientador, Profº Thiago Farias pela orientação, dedicação, atenção e paciência que contribuíram para a realização deste trabalho.

Aos professores Dr. Jeidson Antônio Moraes Marques e Drª. Jamilly de Oliveira Musse que também nos orientaram e contribuíram na elaboração deste trabalho.

SUMÁRIO

1 INTRODUÇÃO 9
2 REVISÃO DE LITERATURA 12
2.1 TUMORES ODONTOGÊNICOS 12
2.1.1 Tumor Odontogênico Adenomatóide 12
2.1.2 Ameloblastoma 13
2.2 CISTOS ODONTOGÊNICOS 13
2.2.1 Queratocisto 13
2.2.2 Cisto de Erupção 14
2.2.3 Cisto Ortoceratinizado 14
2.2.4 Cisto Periodontal Lateral 15
2.2.5 Cisto Odontogênico Glandular 15
2.2.6 Cisto Dentígero 16
3 RELATO DE CASO 18
4 DISCUSSÃO 21
5 CONCLUSÃO 24
REFERÊNCIAS 25
ANEXO A 27
TCLE 27

RESUMO

Cistos e tumores odontogênicos são lesões que se originam a partir de remanescentes epiteliais e mesenquimais envolvidos na embriogênese dentária os quais encontram-se em grande quantidade no complexo maxilofacial sendo eles de natureza inflamatória, ou de desenvolvimento. De todas as lesões odontogênicas de desenvolvimento, a de maior prevalência é o cisto dentígero. Possui fácil diagnóstico clínico, e em geral, aparece como uma imagem radiolúcida, bem definida, associado á coroa de um dente não irrompido. Essa lesão é descoberta através de tomadas radiográficas, que normalmente são realizadas para outra finalidade, como para investigar um dente permanente que ainda não foi irrompido, e através deste exame, o profissional consegue identificar o possível cisto dentígero. Ocorre principalmente nas três primeiras décadas de vida e possui uma predileção maior para o sexo masculino, acometendo qualquer unidade dentária que não foi erupcionada. A descompressão, marsupialização e a enucleação são as formas de tratamento mais utilizadas nesse tipo de lesão, o tipo de técnica vai depender do tamanho do cisto, idade do paciente, os dentes envolvidos e o envolvimento de outras estruturas anatômicas. O objetivo desse trabalho consiste em relatar o caso clínico de uma paciente de 17 anos de idade do sexo feminino, faioderma, encaminhada pela equipe de ortodontia para avaliação da unidade 46 inclusa, além de trazer informações da literatura a respeito do tema, comparando com o caso apresentado. O cirurgião-dentista deve estar apto a diagnosticar e tratar corretamente os cistos dentígeros, promovendo saúde e qualidade de vida aos pacientes acometidas por estas patologias.

PALAVRAS-CHAVES: Cisto Dentígero, Cistos Odontogênicos, Tumores odontogênicos.

ABSTRACT

Odontogenic cysts and tumors are lesions that originate from epithelial and mesenchymal remnants involved in dental embryogenesis, which are found in large quantities in the maxillofacial complex and are of an inflammatory or developmental nature. Of all developmental odontogenic lesions, the most prevalent is the dentigerous cyst. It has an easy clinical diagnosis, and in general, it appears as a well-defined radiolucent image, associated with the crown of an unerupted tooth. This lesion is discovered through radiographic shots, which are usually performed for another purpose, such as to investigate a permanent tooth that has not yet erupted, and through this examination, the professional can identify the possible dentigerous cyst. It occurs mainly in the first three decades of life and has a greater predilection for males, affecting any dental unit that has not erupted. Decompression, marsupialization, and enucleation are the most used forms of treatment in this type of injury, the type of technique will depend on the size of the cyst, the patient's age, the teeth involved, and the involvement of other anatomical structures. The objective of this work is to report the clinical case of a 17-year-old female patient, faioderm, referred by the orthodontics team for evaluation of the included unit 46, in addition to providing information from the literature on the subject, comparing it with the case presented. The dentist must be able to correctly diagnose and treat dentigerous cysts, promoting health and quality of life for patients affected by these pathologies.

KEY-WORDS: Dentigerous Cyst, Odontogenic Cysts, Odontogenic tumors.

1 INTRODUÇÃO

Cistos e tumores odontogênicos são lesões que se originam a partir de remanescentes epiteliais e mesenquimais envolvidos na embriogênese dentária os quais encontram-se espalhados em grande quantidade no complexo maxilofacial. Dentre estes remanescentes pode-se destacar os restos epiteliais de Malassez, restos de serres e folículo pericoronário. Por sua origem embriológica, este tipo de lesão acomete quase que exclusivamente em região dos ossos maxila e mandíbula (PEREIRA *et al*., 2010).

Os cistos odontogênicos, podem ser classificados como de natureza inflamatória, ou de desenvolvimento. Os cistos inflamatórios são as lesões odontogênicas mais encontradas na prática odontológica, enquanto os cistos de desenvolvimento e os tumores odontogênicos são mais raros e geralmente necessitam de tratamento mais agressivo, do que as lesões inflamatórias (PONTES *et al*., 2011).

Define-se como cisto odontogênico, a lesão definida como uma cavidade patológica revestida por um epitélio de origem odontogênica, contendo em seu interior um material líquido ou semi-sólido. Os cistos odontogênicos são lesões ósteo destrutivas que tem uma prevalência maior do que os tumores odontogênicos. Muitas vezes esta lesão é assintomática, e agressiva, por este motivo, o cirurgião-dentista deve estar sempre atento a fazer seu diagnóstico (PEREIRA *et al*., 2010).

Os tumores odontogênicos formam um grupo heterogêneo de lesões com características histopatológicas e manifestações clínicas variadas. O comportamento biológico destas lesões inclui proliferação hamartomatosa, tumores benignos não-agressivos, agressivos e tumores malignos (AVELAR *et al*., 2008). A última classificação da Organização Mundial da Saúde (OMS) classificou essas lesões em três grupos: tumores de epitélio odontogênico, tumores de epitélio odontogênico com ectomesênquima odontogênico, com ou sem formação de tecido dentário duro; e tumores de ectomesênquima com ou sem epitélio odontogênico (PEREIRA *et al*., 2010).

De todas as lesões odontogênicas de desenvolvimento, a de maior prevalência é o cisto dentígero. Este tipo de cisto é de fácil diagnóstico clínico, em geral, aparece como uma imagem radiolúcida, bem definida, associado à coroa de um dente não irrompido, é o segundo cisto mais acometido, entre 14% - 20%, ficando atrás apenas dos cistos radiculares periapicais inflamatórios. Geralmente é um cisto unilocular, de maior ocorrência na mandíbula, e mais acometido em pessoas do sexo masculino (VAZ *et al*., 2010).

Seu crescimento é lento e assintomático, ocorre principalmente nas três primeiras décadas de vida, por estes motivos, pode tomar grandes proporções, causando deformação facial, impactação e deslocamento de dentes e/ou estruturas adjacentes, tendo necessidade de intervenção cirúrgica para diagnóstico e tratamento desta lesão. O índice de recidiva é baixo (3,7%), possuindo um prognóstico favorável (VAZ *et al*., 2010).

Essa lesão é descoberta através de tomadas radiográficas, que normalmente são realizadas para outra finalidade, como para investigar um dente permanente que ainda não foi irrompido, e através deste exame, o profissional consegue identificar o possível cisto dentígero, que são sempre radiolúcidos e mais comumente uniloculares, embora grandes lesões possam apresentar um padrão multiloculado (VAZ *et al*., 2010).

Os dentes que são mais acometidos por esse tipo de lesão são os terceiros molares inferiores, seguido dos caninos superiores assim como em casos de dentes supranumerários. Seu tratamento consiste em um tratamento cirúrgico, como técnicas de descompressão, marsupialização e enucleação da lesão (VAZ *et al.,* 2010).

O cirurgião dentista tem papel fundamental no diagnóstico deste tipo de lesão, contribuindo para o tratamento o mais precoce possível, minimizando sequelas e contribuindo para a melhora da qualidade de vida dos pacientes acometidos por cistos dentígeros.

O objetivo desse trabalho consiste em relatar o caso clínico de uma paciente de 17 anos de idade do sexo feminino, faioderma. Trata-se de um cisto incomum, pois apesar de ser uma lesão facilmente encontrada no dia a dia do cirurgião

dentista, a unidade dentária acometida, é uma unidade atípica nesse tipo de lesão, além da proximidade do dente com o nervo alveolar inferior.

2 REVISÃO DE LITERATURA

Os cistos e tumores odontogênicos são patologias que se originam a partir de remanescentes da formação dos tecidos dentários. Constituem um grupo de diferentes lesões, que acometem exclusivamente estruturas do sistema estomatognático e apresentam ampla variabilidade em suas características clínicas e histopatológicas (BARROS *et al*., 2019)

Os cistos representam uma cavidade patológica envolta por epitélio, contendo um material fluido ou semi-sólido em seu interior. De acordo com a Organização Mundial de Saúde OMS (2005), os cistos odontogênicos de desenvolvimento são classificados em cistos dentígero, cisto de erupção, cisto odontogênico ortoceratinizado, cisto gengival do recém-nascido, cisto gengival do adulto, cisto periodontal lateral e cisto odontogênico glandular (MARTINS, 2012).

Já os tumores odontogênicos, são derivados a partir do epitélio, ectomesenquimais, ou elementos mesenquimais do dente em formação. Os tumores odontogênicos são constituídos por um grupo de diferentes lesões com diversas caraterísticas histopatológicas e clínicas. Em relação aos tumores odontogênicos, a OMS (2005) os classificaram em tumor odontogênico adenomatóide, tumor odontogênico queratocistico, tumor odontogênico epitelial calcificante, ameloblastoma e suas variantes e tumor odontogênico escamoso (MARTINS, 2012).

2.1 TUMORES ODONTOGÊNICOS

2.1.1 Tumor Odontogênico Adenomatóide

O tumor adenomatóide pode ser definido como uma neoplasia de origem odontogênica, epitelial, não agressiva e pouco reincidente. É considerada uma rara lesão benigna, representando aproximadamente 3% de todos os tumores odontogênicos, tendo mais predileção para o sexo feminino, na faixa de idade entre 10 e 30 anos. A maxila representa cerca de 60 a 75% dos casos, mais precisamente na parte anterior, com o envolvimento do canino permanente em aproximadamente 41,7% dos casos (MEDEIROS *et al*., 2014).

Podemos observar no desenvolvimento desse tumor um crescimento lento, progressivo e indolor, de consistência firme, em que na maioria das vezes não atinge grandes proporções, podendo ou não afetar a cortical tanto vestibular quanto palatina. Normalmente essa lesão é descoberta durante os exames radiográficos de rotina. O tratamento de eleição é a enucleação cirúrgica e curetagem, esse tratamento normalmente tem um bom prognóstico (MEDEIROS *et al*., 2014).

2.1.2 Ameloblastoma

O ameloblastoma é um tumor odontogênico agressivo que se forma a partir do epitélio odontogênico dentro de um estroma fibroso maduro desprovido de ectomesênquima odontogênico. Embora essa lesão seja classificada como benigna, o ameloblastoma é o tumor mais comum de origem epitelial, representa cerca de 14% de todos os tumores e cistos que acometem a mandíbula. Seu desenvolvimento apresenta graves problemas para o paciente, ele tem um padrão de crescimento local agressivo, tendo cerca de 70% dos casos, uma transformação maligna, e até 2% sofrem metástase (EFFIOM *et al*., 2017).

No tratamento do ameloblastoma tem como prioridade a remoção da lesão, sem mutilação de partes. Alguns tratamentos cirúrgicos mais agressivos, apresentam a remoção cirúrgica completa da lesão, com margens ósseas livres. Podemos ter como uma opção menos invasiva, a enucleação da lesão, diminuindo o seu tamanho, para posteriormente realizar o procedimento cirúrgico, fazendo com que preserve estruturas adjacentes a lesão (SANTANA *et al*., 2019).

2.2 CISTOS ODONTOGÊNICOS

2.2.1 Queratocisto

Essa lesão tem como característica uma grande agressividade e com uma alta taxa de recidiva, essa lesão tem predileção por indivíduos leucodermas, e com a faixa etária entre a segunda e a terceira década de vida, principalmente no sexo masculino. A sintomatologia dessa lesão é algo que podemos observar facilmente, sintomas como dor e abaulamento local podem ser percebidos nesses pacientes, assim como abscessos decorrentes de infecções secundárias. Essa lesão acomete

mais a região da mandíbula, principalmente na área de ângulo da mandíbula (PERALTA *et al*., 2016).

Pelo fato dessa lesão tem grandes porcentagens de recidiva, o paciente tem que ter um acompanhamento regular pelo cirurgião dentista, e o tratamento implica em diminuir os riscos de recidiva da lesão, por esse motivo, segundo Peralta *et al*. (2016) um tratamento indicado seria uma descompressão, enucleação com ou sem curetagem da lesão e ressecção radical com margem de segurança.

2.2.2 Cisto de Erupção

Um exemplo de um cisto odontogênico, podemos destacar o cisto de erupção, que acontece exclusivamente durante a fase da erupção dentária, ele pode ser considerado uma variação distinta do cisto dentígero, se observando como um hematoma na mucosa alveolar, resultante de um acúmulo de fluido no espaço de um folículo de um dente em erupção, mas especificamente após o rompimento da crista óssea. Essa patologia é mais comumente encontrada em crianças, raramente é encontrada em adultos (COSER *et al*., 2004).

O cisto de erupção, na maioria das vezes não tem necessidade de alguma intervenção pelo cirurgião dentista pois o dente consegue completar a erupção sem alguma demora significativa, apenas uma massagem na gengiva do bebê utilizando o mordedor pode trazer um alivio e acalmar o bebê. Com a erupção do dente, ocorre o esvaziamento da lesão e os sintomas desaparecem, porém, quando o cisto trouxer algum desconforto ou vier acompanhado de uma sintomatologia mais grave, pode-se empregar uma técnica utilizando uma excisão na mucosa adjacente, expondo a coroa do dente, e drenar o fluido acumulado (COSER *et al*., 2004).

2.2.3 Cisto Ortoceratinizado

O cisto ortoceratinizado, é outro exemplo de cisto odontogênico, ele pode ser classificado em um cisto dermóide de localização intraóssea. Esse tipo de alteração é relativamente rara, pode ser encontrada mais facilmente em adultos jovens, tendo predileção por indivíduos leucodermas do sexo masculino. Clinicamente podemos observar uma lesão pouco agressiva, e com baixo potencial de crescimento, na maioria das vezes são lesões assintomáticas, sendo muitas vezes descobertas ao acaso durante os exames radiográficos de rotina, ou por observar a expansão óssea

na região afetada. Tem como localização predominante na região posterior da mandíbula, incluindo a região de ângulo e ramo (SILVA *et al*., 2015).

Como tratamento para esse tipo de lesões, a técnica mais indicada é a enucleação seguida de curetagem, e a recidiva dessa lesão é considerada baixa, cerca de 2% (SILVA *et al*., 2015).

2.2.4 Cisto Periodontal Lateral

O cisto periodontal lateral é um cisto odontogênico de desenvolvimento considerado raro, representa aproximadamente 0,6 a 2% de todos os cistos odontogênicos. Acredita-se que essa lesão pode ser desenvolvida através de remanescentes da lâmina dentária ou a partir da descamação de porções laterais do epitélio reduzido do órgão do esmalte em direção a parte apical do dente antes da erupção da coroa dentária na cavidade oral. É considerada uma lesão cística, assintomática e de crescimento lento com uma discreta predileção para o sexo masculino, ocorrendo principalmente na mandíbula, normalmente entre as raízes de caninos e pré-molares (PORTO *et al*., 2016).

O tratamento dessa lesão, é feita principalmente através de uma enucleação cirúrgica, sendo que na maioria dos casos o seu prognostico é favorável, e a chance de recidiva é baixa (PORTO *et al*., 2016).

2.2.5 Cisto Odontogênico Glandular

O cisto glandular é mais um cisto odontogênico, é uma lesão cística da mandíbula de desenvolvimento incomum com características epiteliais de diferenciação glandular, e representa aproximadamente 0,5% de todos os cistos odontogênicos, sua etiologia ainda é desconhecida, porém alguns autores sugerem que esteja associada aos remanescentes da lâmina dentária. Clinicamente é assintomática, crescimento lento e apresenta um aumento de volume e uma leve predileção pelo sexo masculino (FRANÇA *et al*., 2019).

Existem diversos tratamentos cirúrgicos para essa lesão, podendo ser escolhido pela preferência do cirurgião dentista, porém a técnica mais comum é a enucleação e a curetagem, marsupialização, ressecção marginal ou parcial da mandíbula e terapias adjuvantes; aplicação de solução de Carnoy, preenchimento da cavidade com enxerto ósseo autógeno ou alógeno e criocirurgia, são outras

alternativas para tratar esse tipo de lesão cística da mandíbula (FRANÇA *et al*., 2019).

2.2.6 Cisto Dentígero

O cisto dentígero é o tipo mais comum dos cistos de desenvolvimento, é considerada uma lesão benigna associada ao epitélio odontogênico da coroa de um dente que ainda não foi erupcionado, e se origina da separação do folículo que fica ao redor da coroa do dente em que ele está relacionado formando uma cavidade delimitada pelo epitélio reduzido do esmalte e o esmalte do dente, a qual é preenchida por fluido cístico (CALIENTO *et al*., 2014).

Essa lesão ocorre principalmente nas três primeiras décadas de vida e uma predileção maior para o sexo masculino. O cisto dentígero pode ocorrer em qualquer unidade dentária que ainda não foi erupcionada, porém os dentes com mais frequência de casos são os terceiros molares inferiores, caninos superiores e pré-molares inferiores (CALIENTO *et al*., 2014).

Clinicamente são lesões que na maioria das vezes são assintomáticas e de crescimento lento, porém podem evoluir consideravelmente e causar expansão da cortical óssea, deformação facial, impactação e deslocamento de dentes e estruturas adjacentes, parestesia e desconforto. Quando essas lesões estão acometendo diversas unidades dentárias ou bilaterais, podem estar associadas a algumas síndromes, como a síndrome de MaroteauxLamy e a Displasia Cleidocraniana (CALIENTO *et al*., 2014).

Radiograficamente, essas lesões apresentam, na maioria das vezes, uma cavidade unilocular radiolúcida com margens esclerótica bem definidas, envolvendo a coroa de um dente não erupcionado, que se inicia na junção cemento-esmalte, porem em alguns casos de lesões muito extensas, pode-se observar aspectos multiloculares (CALIENTO *et al*., 2014).

Normalmente um folículo dentário tem de três a quatro milímetros de espaço entre o dente e a sua margem, se for observado pelo cirurgião dentista um espaço maior que cinco milímetros, pode-se desconfiar de um cisto dentígero (CALIENTO *et al.,* 2014).

A descompressão, marsupialização e a enucleação são as formas de tratamento mais utilizadas nesse tipo de lesão, o tipo de técnica vai depender do tamanho do cisto, idade do paciente, os dentes envolvidos e o envolvimento de outras estruturas anatômicas, esses são os critérios básicos que devem ser considerados e utilizados na escolha do tipo de tratamento de cada caso (VAZ *et al.,* 2010).

O tamanho do cisto é um fator importante no momento de escolher a técnica empregada para o tratamento cirúrgico do paciente, pois cistos pequenos podem ser facilmente enucleados e submetidos a um exame histopatológico (biópsia excisional), preservando assim o dente envolvido. Porém, nos casos em que se houver expansão da cortical óssea, o descolamento mucoperiostal para fazer a enucleação pode ser contraindicado, pois a cortical dificilmente ficará preservada após o rebatimento de um retalho mucoperiostal, nestas situações, a opção por um tratamento cirúrgico mais conservador, nesse momento, pode ser uma escolha mais interessante (VAZ *et al*., 2010).

3 RELATO DE CASO

Paciente de 17 anos de idade, gênero feminino, faioderma, compareceu a um consultório de Cirurgia Bucomaxilofacial na cidade de Camaçari/Ba, encaminhada pela equipe de ortodontia para avaliação da unidade 46, inclusa. Assintomática e sem queixas.

Ao exame físico intraoral foi observada a ausência da unidade 46, discreto abaulamento da região do rebordo alveolar entre as unidades 45 e 47, sem alteração de cor ou consistência da mucosa oral associada a esta região.

A radiografia panorâmica (Figura 01), evidenciou a inclusão intraóssea do dente 46, e a presença de uma imagem radiolúcida, arredondada, bem delimitada, associada à coroa do dente 46. A característica clínica, associada ao exame radiográfico levou a suspeita diagnóstica de cisto dentígero associado ao dente 46 incluso, além dos diagnósticos diferenciais de ameloblastoma unicístico e ceratocisto odontogênico.

Figura 01: Radiografia panorâmica com inclusão intraóssea.

Foi proposto como tratamento a remoção da lesão através de biópsia, e decidido junto com a equipe de ortodontia a remoção do dente incluso. Para maior conforto da paciente, a cirurgia foi indicada em ambiente hospitalar, sob anestesia geral e entubação nasotraqueal. Foi realizada infiltração local com bupivacaína 0,5% com epinefrina 1/200.000, e foi realizado acesso cirúrgico vestibular, em incisão intrasulcular da mesial do dente 43 até a distal do dente 47, onde foi realizada uma relaxante (Figura 02 A e B).

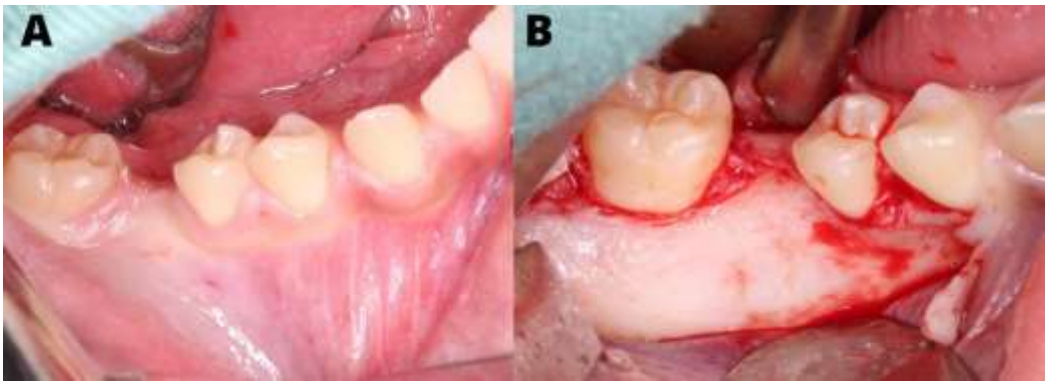

Figura 02: A – Aspecto clínico inicial, ausência da unidade 46. **B –** Acesso cirúrgico.

Foi realizada ostectomia para exposição da lesão curetagem (Figura 03 A e B). Após a curetagem o dente foi removido preservando o nervo alveolar inferior (Figura 04).

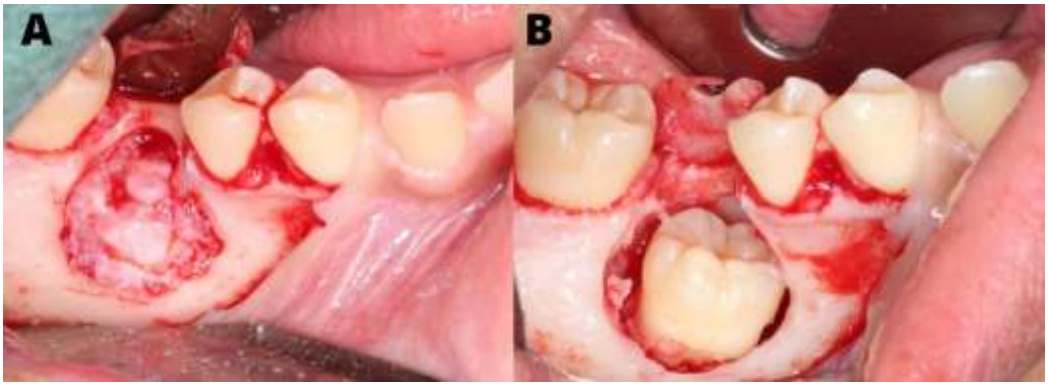

Figura 03: A – Cápsula do cisto. **B** – Curetagem

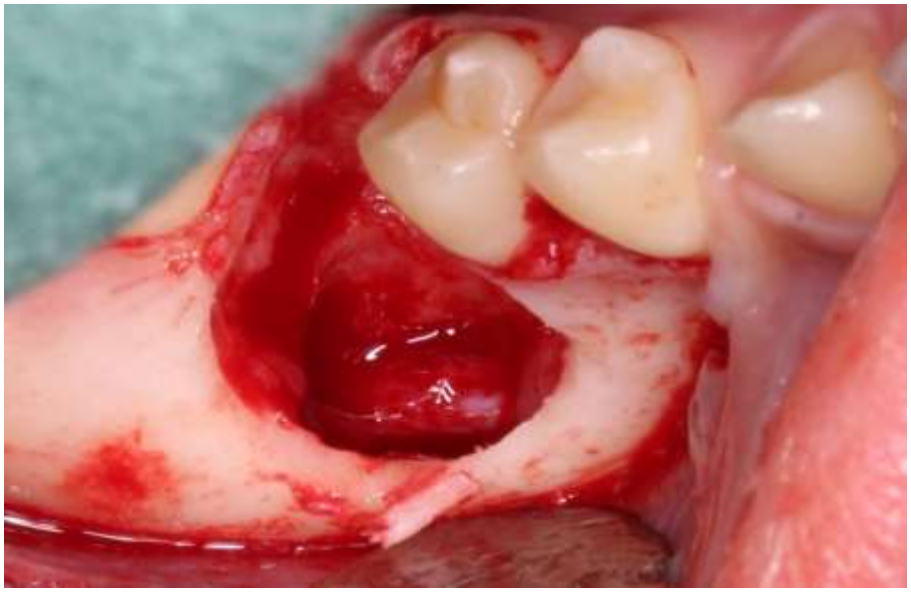

Figura 04: Exodontia da unidade e nervo alveolar preservado

Após a remoção do dente, foi realizado enxerto ósseo para regeneração do tecido ósseo, e instalada membrana de colágeno para ajuda no reparo tecidual (Figura 05 A e B).

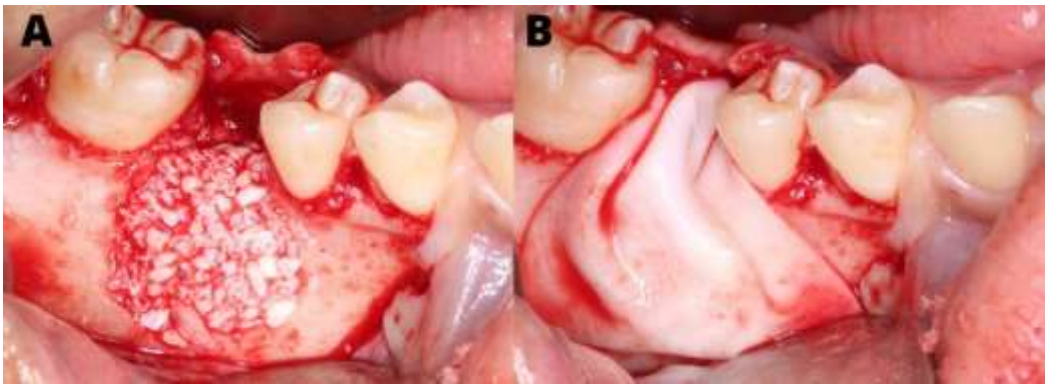

Figura 05: A – Enxerto ósseo. **B** – Membrana instalada.

Foi realizada sutura com vicryl 4-0, em suturas simples. A paciente foi acompanhada por 01 ano, até não ser notada radiograficamente nenhuma imagem sugestiva de recidiva. O exame histopatológico confirmou a suspeita diagnóstica de cisto dentígero.

4 DISCUSSÃO

Segundo Caliento *et al*. (2014), o cisto dentígero é uma lesão benigna associada ao epitélio odontogênico da coroa de um dente que ainda não foi erupcionado, ocorre principalmente nas três primeiras décadas de vida, e mais comumente em pacientes do sexo masculino. O cisto dentígero, pode se desenvolver em qualquer unidade dentária que ainda não foi erupcionada, porém é mais comum observar esse tipo de lesão em dentes como o terceiro molar inferior, caninos superiores e pré-molares inferiores.

O caso clínico apresentado, concorda com Caliento *et al.* (2014), pois trata-se de uma paciente de 17 anos,dentro da faixa etária relatada, porém diverge em dois aspectos clássicos relacionados aos cistos dentígeros, gênero e unidade dentária acometida. No caso relatado o dente acometido foi um primeiro molar inferior, indo de encontro à prevalência mais comum, terceiros molares inferiores e superiores. Da mesma forma, o caso vai de encontro à literatura, uma vez que acometeu uma paciente do gênero feminino, divergindo do gênero mais comumente afetado pelo cisto.

A radiografia panorâmica é a forma mais convencional para a suspeita diagnostica desse tipo de lesão, segundo Caliento *et al*. (2014), radiograficamente, na maioria das vezes, essas lesões apresentam uma cavidade unilocular radiolúcida com margens esclerótica bem definidas envolvendo a coroa de uma unidade dentária ainda não erupcionada iniciando na junção cemento-esmalte.

O diagnóstico deste caso foi fechado após a associação entre achados clínicos e radiográficos, onde a imagem radiográfica foi extremamente importante na determinação da suspeita diagnóstica. No caso relatado, pode-se observar radiograficamente a presença de uma imagem radiolúcida, arredondada, bem delimitada, associada à coroa do dente 46, incluso. Estes achados são semelhantes aos achados radiográficos relacionados aos cistos dentígeros relatados na literatura.

Vaz *et al*. (2010) em seu trabalho, destacaram algumas das principais técnicas de tratamento para os cistos dentígeros, sendo as principais delas a descompressão, marsupialização e a enucleação. Segundo o autor, o cirurgião-dentista deverá empregar a técnica mais viável, dependendo de cada caso. Neste sentido, o especialista deverá levar em consideração aspectos individuais de cada

paciente como, tamanho da lesão, idade, dentes envolvidos e o envolvimento de outras estruturas anatômicas, como forma de critério para a escolha da técnica.

Vaz *et al*. (2010), ainda afirma que a escolha da técnica empregada para o tratamento cirúrgico, está intimamente ligada com o tamanho da lesão, pois em cistos de menor tamanho, a enucleação, na maioria das vezes, pode ser a técnica de escolha, juntamente com o exame histopatológico, removendo assim a lesão por inteira e preservando a unidade envolvida.

No caso clínico apresentado, optou-se pela curetagem da lesão, e encaminhamento para análise histológica, e confirmação do cisto dentígero. O tratamento proposto levou em consideração o tamanho pequeno da lesão, onde não havia a necessidade de realização de descompressão. Optou-se ainda, por sugestão da equipe de ortodontia que acompanhava o caso, pela exodontia do dente 46, e pela realização de enxerto para preservação óssea da região, e futura reabilitação com implantes dentários. Para esta finalidade, foram utilizados enxertos ósseos liofilizados, e membrana de colágeno, a fim de preservar altura e largura óssea.

Segundo Aziz *et al*. (2002) os cistos dentígeros em mandíbula, podem estar intimamente relacionados com parestesia do nervo alveolar inferior. Esta parestesia pode estar relacionada tanto com o trauma cirúrgico, quanto na compressão nervosa causada pela proximidade do canal mandibular e os molares inferiores. Por este motivo, o cirurgião deve estar atento para evitar lesões nervosas relacionadas ao alveolar inferior.

No caso apresentado, optou-se pela exodontia do molar associado ao cisto dentígero. Esta manobra cirúrgica apresentou um desafio adicional ao procedimento, uma vez que havia uma íntima relação entre o dente e o nervo alveolar inferior. A unidade dentária foi removida, preservando o nervo e no acompanhamento pós-operatório, não foi constatada parestesia.

Na tentativa de devolver o dente acometido por um cisto dentígero à oclusão normal, Hyomoto *et al*. (2003) analisaram 58 dentes associados a cistos dentígeros, sendo eles pré-molares inferiores e caninos superiores. O objetivo dos autores era observar se haveria erupção dos dentes tratados com marsupialização ou não. Neste estudo, percebeu-se sucesso significativo na erupção dos dentes tratados

com marsupalização, sem a necessidade de tracionamento ortodôntico. Os autores afirmam que os resultados tiveram como determinantes fatores como a idade dos pacientes, a posição rasa do dente no osso alveolar e o tamanho do cisto.

Ainda na tentativa de utilizar o dente associado ao cisto dentígero na oclusão normal do paciente, Aoki *et al*. (2018) relataram um caso onde a equipe de cirurgia e a equipe de ortodontia, decidiram pela realização marsupialização do cisto dentígero, seguido de tracionamento ortodôntico do canino associado ao cisto, porém esse tratamento não apresentou sucesso, pois o dente incluso não conseguiu irromper totalmente, por esse motivo, posteriormente foi necessário realizar a extração da unidade, e instalação de implante.

No caso relatado, o tratamento envolveu a remoção do cisto e da unidade dentária acometida. A opção levou em consideração alguns fatores como a profundidade de inclusão óssea, posicionamento do dente e estágio de formação da raiz. Embora trate-se de uma paciente jovem, o dente profundamente incluso, e com ápice radicular fechado, não seriam favoráveis a erupção do dente nem por tracionamento, nem através da movimentação espontânea causada pela marsupialização.

As características radiográficas dos cistos dentígeros são bem sedimentadas na literatura atual. No entanto, ainda se discute muito sobre a relação entre um folículo espesso e um cisto dentígero. Neste sentido, Damante *et al*. (2001) analisou radiograficamente os cistos em relação ao espaço entre o folículo e o dente, na tentativa de determinar a espessura mínima radiográfica que determinasse um cisto dentígero. Seu estudo determinou que imagens radiográficas menores que 5,6mm possivelmente não estariam relacionadas com cistos,porém o diagnóstico deve ser comprovado através de exame histopatológico. Isto concorda com a lesão aborda neste caso clínico, pois o espaço entre o dente e o folículo dentário era maior do que 5,6 mm, cujo diagnóstico foi confirmado através de exame histopatológico.

5 CONCLUSÃO

Os cistos dentígeros são lesões relativamente comuns na pratica do cirurgião-dentista. Em geral estão associados aos terceiros molares, e seu achado, na maioria das vezes, é ocasional, principalmente na realização de radiografias panorâmicas para diagnóstico e tratamento ortodôntico. Apesar de serem comumente relacionados aos terceiros molares, esta lesão pode estar associada a qualquer dente incluso, sendo muitas vezes de difícil tratamento, por envolver diversas especialidades na condução do caso. Por este motivo, o cirurgião-dentista deve estar apto a diagnosticar e tratar corretamente os cistos dentígeros, promovendo saúde e qualidade de vida aos pacientes acometidas por estas patologias.

O caso clinico teve um sucesso em seu tratamento, pois apesar de suas adversidades tudo saiu como o planejado e o prognóstico foi favorável, conseguindo fazer posteriormente a reabilitação do paciente, e não houve a recidiva da lesão.

REFERÊNCIAS

1. AOKI, N. et al. Multidisciplinary approach for treatment of a dentigerous cyst – marsupialization, orthodontic treatment, and implant placement: a case report. **Journal of Medical Case Reports**, v. 12, n. 305, p. 1-7, 2018.
2. AVELAR, R.L. et al. Tumores odontogênicos: estudo clínico-patológico de 238 casos. **Rev Bras Otorrinolaringol**, v. 74, n. 5, p. 668-673, set/out. 2008.
3. AZIZ, S.R. et al. Inferior Alveolar Nerve Paresthesia Associated With a Mandibular Dentigerous Cyst. **J Oral Maxillofac Surg**, v. 60, p. 457-459, 2002.
4. BARROS, A.V.M. et al. Cistos e Tumores Odontogênicos em uma população brasileira: análise retrospectiva de 12 anos à luz da 4ª Edição da Classificação dos Tumores de Cabeça e Pescoço da OMS. **Rev. Cir. Traumatol. Buco-Maxilo-Fac**, Camaragibe, v. 19, n. 4, p. 13-19, out/dez. 2019.
5. CALIENTO, R.; MANNARINO, F.S.; HOCHULI-VIEIRA, E. Cisto dentígero: modalidades de tratamento. **Rev. Odontol UNESP**, v. 42, n. 6, p. 458-462, nov/dez. 2013.
6. COSER, R.M. Características clínicas do cisto de erupção. **RGO**, v. 52, n. 3, p. 180-183, jul/set. 2004.
7. DAMANTE, J.H.; FLEURY, R.N. A contribution to the diagnosis of the small dentigerous cyst or the paradental cyst. **Pesqui Odontol Bras**, v. 15, n. 3, p. 238-246, jul./set. 2001.
8. EFFIOM, O.A. et al. Ameloblastoma: current etiopathological concepts and management. **Oral Diseases**, v. 24, p. 307-316. 2018.
9. FRANÇA, G.M. et al. Cisto odontogênico glandular: relato de um caso incomum na região posterior da mandíbula. **J Bras Patol Med Lab**, v. 55, n. 6, p. 683-692. 2019.
10. HYOMOTO, M. et al. Clinical conditions for eruption of maxillary canines and mandibular premolars associated with dentigerous cysts. **American Journal of Orthodontics and Dentofacial Orthopedics**, v. 124, n. 5, p. 515-520, nov. 2003.
11. MARTINS, T.H. Cistos e tumores odontogênicos: Estudo retrospectivo. **Trabalho de conclusão de curso**. Universidade Estadual de Londrina. 2012.
12. MEDEIROS, M.F. et al. Tumor Odontogênico Adenomatoide: Relato de Caso.**Rev. Cir. Traumatol. Buco-Maxilo-Fac**, Camaragibe, v. 14, n. 1, p. 27-32, jan/mar. 2014.
13. PERALTA, F.S. et al. Tumor odontogênico ceratocístico: relato de caso clínico. **Clipe Odonto – UNITAU**, v. 8, n. 2, p. 51-57. 2016.
14. PEREIRA, J.V. et al. Prevalência de cistos e tumores odontogênicos em pacientes atendidos na Fundação Assistencial da Paraíba: estudo retrospectivo. **Arquivo Odontologia**, Belo Horizonte, v. 46, n. 2, p. 75-81, abril/junho. 2010.
15. PONTES, C.G.C. et al. Epidemiologia dos cistos e tumores odontogênicos tratados sob anestesia geral, em um hospital filantrópico de Salvador-Bahia.

Rev. Cir. Traumatol. Buco-Maxilo-Fac, Camaragibe, v. 12, n. 1, p. 93-100, jan/mar. 2012.

16. PORTO, D.E. et al. Cisto periodontal lateral em maxila mimetizando cisto residual: Relato de caso incomum. **Faculdade de Odontologia de Lins/UNIMEP**, v. 26, n. 1, p. 37-43, jan/jun. 2016.
17. QUADROS, O.F.; CALVET, C.O. Estudo da prevalência de cistos odontogênicos de desenvolvimento. **R. Fac. Odontol**, Porto Alegre, v. 43, n. 1, p. 8-14, jul. 2002.
18. SANTANA, K.M.; SILA, R.P.; HORIUCHI, N.C.F.N. Ameloblastoma e suas características clínicas e radiográficas: relato de caso clínico. **Revista Odontológica de Araçatuba**, v. 40, n. 2, p. 48-53, maio/agosto. 2019.
19. SILVA, L.A.B. et al. Cisto odontogênico ortoceratinizado: relato de caso e revisão dos aspectos clínicos, radiográficos, histopatológicos e terapêuticos. **Brazilian Journal of Surgery and Clinical Research**, v. 11, n. 4, p. 25-29, jun/ago. 2015.
20. VAZ, L.G.M.; RODRIGUES, M.T.V.; FERREIRA JÚNIOR, O. Cisto dentígero: características clínicas, radiográficas e critérios para o plano de tratamento. **RGO**, Porto Alegre, v. 58, n. 1, p. 127-130, jan/mar. 2010.

ANEXO A

TCLE

Dr. Thiago Farias

FICHA DE AVALIAÇÃO CLÍNICA

Nome: Daiane Souza da Silva Reis Data: ___/___/___

Endereço: Rua Vila do Paraíso Ong Velho da Federação

Nascimento: 14/07/88 Convênio Odontológico: Particular Naturalidade: SSA-BA

Telefones: (071) 98787.7592 Profissão: Instrumentadora Cirúrgica

Nº da carteira do convênio: ___

Anamnese

Queixa Principal: Cirurgia

HDA: ___

Apresenta algum problema de saúde? Sim ( ) Não (x)

Já foi hospitalizado(a) alguma vez? Sim ( ) Não (x)

Já teve ou tem algum dos problemas de saúde ou sintomas: doença cardiovascular, hipertensão, epilepsia, diabetes, asma, hepatite, DST, dor no peito após esforço físico, inchaço em pernas e tornozelos, falta de ar, insuficiência renal, tuberculose, alergia? Sim( ) Não(x)

Está tomando alguma medicação? Sim( ) Não(x)

Tem alergia a alguma medicação? Sim( ) Não(x)

Já realizou transfusão sanguínea? Sim( ) Não(x)

Já apresentou algum sangramento anormal? Sim( ) Não(x)

Já recebeu anestesia geral ou local: Sim( ) Não (x)

Já teve alguma reação a anestésicos: Sim( ) Não(x)

Já foi submetido a alguma cirurgia na boca? Sim( ) Não(x)

Faz uso de drogas ilícitas? Sim( ) Não( ) Faz uso de bebidas alcoólicas? Sim( ) Não( ) Fuma? Sim( ) Não (x)

Tem algum problema de saúde que não foi relatado? Sim( ) Não(x)

Algum familiar tem algum problema de saúde: Sim(x) Não( ) Pais Diabéticos e Hipertenso

Caso mulher, pode estar grávida? Sim( ) Não(x)

Usa anticoncepcional? Sim( ) Não(x)

Autorizo a realização dos tratamentos especificados Sim(x) Não( )

Assinatura do paciente Daiane Souza da Silva Reis

Autorizo a utilização das imagens de meu caso, sem que minha identidade seja revelada, para fins didáticos.

(x)Sim ( )Não

Odontologia Renovadora, Centro Integrado de Saúde Professor Fernando Filgueiras, R. Eduardo José dos Santos, 147 - Federação, Salvador - BA, 41940-455. Tel: 71 99330.6036