UNIDADE DE ENSINO SUPERIOR DE FEIRA DE SANTANA

DANIELLE FERREIRA ESQUIVEL SOUZA

VANESSA COSTA DA SILVA SENA

TÉCNICA DE RESTAURAÇÃO SEMIDIRETA EM RESINAS COMPOSTAS EM DENTE POSTERIOR: RELATO DE CASO

Feira de Santana

2021

DANIELLE FERREIRA ESQUIVEL SOUZA

VANESSA COSTA DA SILVA SENA

TÉCNICA DE RESTAURAÇÃO SEMI-DIRETA EM RESINAS COMPOSTAS EM DENTES POSTERIORES: RELATO DE CASO

Trabalho de conclusão de curso apresentado à Unidade de Ensino Superior de Feira de Santana, como requisito para obtenção do título de cirurgião-dentista.

Orientador (a): Mona Lisa Cordeiro Asselta da Silva.

Co-orientadora: Iris de Oliveira Costa.

Feira de Santana

2021

“O Senhor é o meu pastor e nada me faltará”

Salmo 21

Este trabalho é dedicado primeiramente a Deus, causa primordial de todas as coisas. Á nossa família, amigos e professores eterna gratidão por todo apoio e incentivo, vocês foram essenciais nessa jornada.

AGRADECIMENTOS

À Deus, agradeço pelo dom da vida, por ser meu alicerce, por me fazer mais forte diante das dificuldades e por colocar pessoas tão especiais no meu caminho. Ao meu pai Erivaldo, por me proporcionar esse sonho, sempre acreditando em meu potencial e por ser meu ponto de apoio. Conseguimos, meu pai! À minha mãe Simone, por todos os ensinamentos, amor e dedicação. Devo tudo e mais um pouco a vocês, meus pais. Agradeço as minhas irmãs Emilly e, em especial, Jéssica, por estar sempre ao meu lado, apoiando minhas decisões. Compartilho essa vitória juntamente com os meus tios e tias, primos e primas, que são tantos e que têm um lugar muito especial em meu coração. Meu amor, Matheus, obrigado por tanto amor e zelo. Aos meus amigos que estão compartilhando essa emoção e torcendo pelo meu sucesso, meu muito obrigada, e em especial, Thaís Gomes. Aos meus amigos da UNEF que se tornaram amigos da vida e fizeram valer a pena esses 05 anos. Aos meus mestres, agradeço todo conhecimento compartilhado e todas as oportunidades, em especial Profª Drª Mona Lisa, Profª Iris e Profª Joana. Aos queridos pacientes, obrigada por me ensinarem tanto, me preencherem, e me fazer enxergar que estou no caminho certo.

Vanessa da Costa Silva Sena

Hoje, mais um sonho se realiza. Felicidade e gratidão resumem exatamente o que sinto, tudo valeu a pena! Assim, só tenho a agradecer a Deus e a todos que estiveram ao meu lado. Dedico essa conquista a minha família, pois todos de alguma forma contribuíram para que esse dia chegasse. Obrigada pai e mãe por todas as abdicações, esforços e empenho, por sempre terem priorizado a educação na minha vida e das minhas irmãs. De forma singular quero agradecer ao meu pai por toda disponibilidade e incentivo e a minha mãe, por não soltar minha mão e me confortar todos os momentos de angústia. Às minhas irmãs: Paula, por ter sido minha inspiração profissional desde criança, sem dúvidas o amor pela saúde veio de ti. Lua, apesar de longe, permaneceu torcendo por mim e para que esse momento chegasse. Gratidão também as vibrações positivas dos meus cunhados e a Malu e Duda, minha duplinha

favorita, depois da chegada de vocês minha vida se encheu de alegria, de luz, amo vocês demais! Bem como, externo meus agradecimentos aos meus tios, em especial, meu tio Edvaldo, obrigada por tanto carinho e por ser presente em minha vida, e a tio Jorge por todo conhecimento passado e pelo prazer em contribuir com a minha formação, aprendi muito com o senhor. Não poderia esquecer dos meus amigos da graduação: Gabi, Vanessa, Gabriela, Nai, Juli, Mari, Vi, Laerte e Joice, gratidão por nossos caminhos terem se cruzado, vocês fizeram com que esses 5 anos passassem rápido, sendo mais leve. Por fim, as minhas amigas de longas datas, que sempre estão comigo: Lara, Jéssica e Raquel. Dividimos muitos surtos juntas durante esses anos, do início até aqui, obrigada por todo apoio. Enfim, formei! Que comece um novo ciclo e que eu consiga honrar toda confiança e amor que vocês me oferecem!

Danielle Ferreira Esquivel Souza

SUMÁRIO

RESUMO/PALAVRAS-CHAVES.....7
ABSTRACT/KEY-WORDS.....7
1 INTRODUÇÃO.....9
2 REVISÃO DE LITERATURA.....11
2.1 ESCOLHA DO MATERIAL.....11
2.2 RESTAURAÇÃO SEMIDIRETA.....12
2.3 TÉCNICA.....13
2.4 VANTAGENS E DESVANTAGENS.....14
3 RELATO DE CASO CLÍNICO.....15
4 DISCUSSÃO.....21
5 CONCLUSÃO.....24
REFERÊNCIAS.....24
ANEXO.....29

RESUMO

As restaurações semidiretas vêm ganhando espaço na dentística restauradora, pois com sua técnica realizada em ambiente extrabucal e sem necessidade laboratorial, é possível obter contorno, contatos proximais, adaptação marginal e anatomia oclusal de forma mais precisa do que a técnica direta, possibilitando um resultado mais satisfatório e seguro ao paciente. O objetivo deste trabalho foi relatar um caso clínico de reabilitação de um primeiro molar inferior com restauração semidireta em resina composta, e mostrar uma alternativa viável realizada pelo próprio cirurgião-dentista para desenvolver na estrutura dental uma anatomia mais natural possível. Paciente do gênero feminino, ASA I, compareceu a Clínica Odontológica da Unidade de Ensino Superior de Feira de Santana, relatando insatisfação na sua restauração de amálgama do elemento 46. Durante o exame clínico foi observado lesão de cárie assintomática na face distal da unidade e material restaurador desgastado, sendo assim, foi feito uma radiografia periapical em que mostrou o amálgama com profundidade de média a funda, sendo mais extensa na face mesial, sem comprometimento pulpar. Com isso, o tratamento proposto foi uma restauração semidireta do tipo onlay, realizando o preparo cavitário, removendo todo o amálgama, moldagem, confecção do modelo de silicone, confecção da peça e em seguida, cimentação e polimento. Sendo assim, concluiu-se que esse foi o tratamento mais viável para a paciente diante da necessidade do seu caso, pois como era uma cavidade extensa tinha indicação clínica para a técnica semidireta obtendo um excelente resultado e em um curto tempo, como desejado e compatível com as expectativas.

PALAVRAS-CHAVES: Resina composta; Dentística; Amálgama; Onlay.

ABSTRACT

Semi-direct restorations have been gaining space in restorative dentistry, because with their technique performed in an extraoral environment and without the need for a laboratory, it is possible to obtain contour, proximal contacts, marginal adaptation and occlusal anatomy more precisely than the direct technique, enabling a more accurate result. satisfactory and safe for the patient. The objective of this work was to report a clinical case of rehabilitation of a mandibular first molar with semi-direct restoration in composite resin, and to show a viable alternative performed by the dentist himself to develop the most natural anatomy possible in the dental structure. Female patient, ASA I, attended the Dental Clinic of the Feira de Santana Higher Education Unit, reporting dissatisfaction with her element 46 amalgam restoration. During clinical examination, asymptomatic caries lesion was observed on the distal face of the unit and material Therefore, a periapical radiograph was taken, showing the amalgam with a medium to deep depth, being more extensive on the mesial surface, without pulp involvement. Thus, the proposed treatment was a semi-direct onlay restoration, performing the cavity preparation, removing all the amalgam, molding, making the silicone model, making the piece and then cementing and polishing. Therefore, it was concluded that this was the most viable treatment for the patient in view of the need for her case, as it was an extensive cavity, it had clinical indication for the semi-direct technique, obtaining an excellent result and in a short time, as desired and compatible with expectations.

KEY-WORDS: Composite resin; Dentistry; Amalgam; Onlay.

1 INTRODUÇÃO

As resinas compostas continuam sendo uma opção restauradora bem-sucedida utilizada quando a estética é primordial (SCARIOT et al., 2017). Elas são usadas para uma variedade de aplicações na odontologia, principalmente na dentística. Usa-se para restaurações diretas, indiretas e semidiretas, forramento de cavidade, selantes de fissuras, coroas, restaurações provisórias, cimento para próteses e aparelhos ortodônticos, cimentos endodônticos, além de outras aplicações. O uso desses materiais provavelmente continuará a crescer tanto em frequência como em aplicabilidade pois é muito versátil e fácil manipulação (FRANGIOTTI, 2017).

Os problemas que mais atingem os dentes posteriores, na maioria dos casos, estão relacionados às lesões cariosas iniciadas na dentição mista. Dentro deste contexto, o comprometimento dos tecidos dentários, bem como a câmera pulpar é importante, onde as vezes inviabiliza o tratamento restaurador mais simples (SOUZA et al., 2021).

O restabelecimento da anatomia adequada e a recuperação mecânica destes dentes lesionados torna-se um grande desafio para o profissional. Nesses casos, o remanescente dentário fragilizado precisa de resoluções restauradoras mais complexas (PESSOA et al., 2019; STAPE et al., 2013).

A reabilitação estética com resinas indiretas trata-se na confecção da resina composta fora da cavidade oral, e posteriormente, cimentação com cimento resinoso (AZEEM; SURESHBABU, 2018). Assim como na técnica semidireta, porém esta, na realização da restauração não é terceirizada por meio do técnico de laboratório como a indireta, é feita no consultório pelo próprio cirurgião-dentista.

Diante disso, a técnica semidireta pode ser uma excelente opção de tratamento para restaurar os dentes posteriores, uma vez que agrega as vantagens das técnicas direta e indireta, com menor custo e tempo de execução (MARQUES et al., 2015; TONOLLI et al., 2010).

Outro ponto importante que Nedeljkovic et al. (2015) relatou foi que a presença de infiltração marginal é uma das razões mais comuns para a substituição de restaurações de resina composta. Que na maioria das vezes, isso acontece por falha de adesão no remanescente dental e o material restaurador.

As propriedades físicas como contração de polimerização, módulo de elasticidade e resistência ao cisalhamento influenciam de forma direta a distribuição das tensões da resina composta e afetam de modo significativo a integridade da margem da restauração (DENNISON et al., 2012).

Uma das vantagens que a técnica semidireta apresenta em relação à técnica direta é a facilidade de adaptação a margem subgengival, pois permite acesso direto e visualização direta da restauração nas margens do preparo no modelo (TONOLLI, 2010). Ou seja, restaurações realizadas pela técnica semidireta normalmente apresenta menor infiltração marginal do que pela técnica direta.

Segundo Bottino (2012), outra indicação para as resinas compostas indiretas são restaurações do tipo classe II. As restaurações indiretas em resina mostram melhor performance em cavidades classe II do que em restaurações diretas, justamente pelo melhor controle sobre a contração de polimerização e o preenchimento do cimento na interface restauração-dente.

Restaurações de lesões não cariosas do tipo Classe V utilizando uma técnica direta-indireta com resina composta também são indicadas, como visto no trabalho de Ritter *et al*. (2017). Esse material também pode ser aplicado quando há pouco espaço interoclusal, caso seja necessária uma retenção adicional e para pontes fixas curtas (GALVÃO et al., 2012).

O emprego do procedimento restaurador indireto com resina composta em dentes posteriores vem sendo a principal alternativa clínica para minimizar inconvenientes erros neste tipo de cavidade (DIAS et al., 2017; HUTH et al., 2011).

Na técnica indireta, as restaurações são confeccionadas fora da boca, onde passam por uma termopolimerização adicional em grandes temperaturas, gerando um tratamento térmico “homogeneizador” da matriz de resina, aumentando expressivamente os valores de micro dureza do material o que resulta em maior resistência (GUIMARÃES et al., 2020; DIAS et al., 2017).

A técnica permite a obtenção de uma melhor adaptação marginal e contatos proximais o que facilita a elaboração da anatomia oclusal quando comparado ao método direto (AZEEM; SURESHBABU, 2018).

Essa técnica indireta possui a desvantagem da necessidade de esperar a confecção da peça por parte do laboratório protético. Contudo, quando se tem a disponibilidade de tempo clínico, a técnica semidireta pode ser utilizada. Essa técnica é mais vantajosa e possui as mesmas indicações da técnica indireta, mas com o benefício de se poder preparar, moldar e cimentar a restauração em uma única consulta (HIGASHI et al., 2007).

Por isso, abordar sobre esse tipo de restauração em resinas compostas nos dentes posteriores tem sua importância, pois os tratamentos odontológicos seguem em desenvolvimento e aperfeiçoamento a cada dia, e por meio dessa técnica pode-se obter um excelente resultado estético, respeitando a oclusão e oferecendo a possibilidade de se restaurar um reforço a estrutura dental remanescente tendo melhores propriedades em comparação com as restaurações de resina composta direta, e com custo inferior a uma restauração indireta.

Logo, o objetivo deste trabalho foi relatar um caso clínico de reabilitação de um primeiro molar inferior com restauração semidireta em resina composta, e mostrar uma alternativa viável realizada pelo próprio cirurgião-dentista para desenvolver na estrutura dental uma anatomia mais natural possível.

2 REVISÃO DE LITERATURA

Com o passar do tempo, os materiais dentários veem a evoluir frequentemente, o tratamento conservador tem sido cada vez mais viável, porque oferece preservação da estrutura dentária, requer menor tempo de tratamento, permite um baixo custo, quando comparados ao cerâmicos e proporcionar resultados estéticos e satisfatórios (OLIVEIRA, 2016).

Em dentes posteriores é mais comum que a evolução e a extensão das lesões de carie sejam mais amplas, devido a anatomia delicada e complexa da face oclusal na região posterior, e corriqueiramente a dificuldade dos pacientes em higienizar essa região (DIAS, 2018).

2.1 ESCOLHA DO MATERIAL

Os materiais restauradores de compósitos resinosos, representam um dos grandes sucessos de pesquisa dos biomateriais modernos (BOUBETA, 2019).

O material de escolha em si não será o único que influencia no resultado final do processo, mas também, e principalmente, a execução da técnica. Apesar de muitos cirurgiões-dentistas terem a cerâmica como primeira escolha, hoje em dia tem se dado bastante atenção às resinas compostas por conta suas características que estão cada vez com maior qualidade, durabilidade e resistência (TELLES, 2017).

As cerâmicas quando usada em inlays/onlays, têm como principal desvantagem o risco à fratura em virtude da sua natureza friável frente ao estresse da força mastigatória (SOUZA et al., 2018). Em conformidade com os achados de Silva et al. (2020) afirmam que demonstraram menor friabilidade dos compósitos resinosos quando comparados as cerâmicas. Além disso, os compósitos indiretos apresentaram longevidade clínica e poucos indícios de recidiva de cárie.

2.2 RESTAURAÇÃO SEMIDIRETA

Segundo Baratieri (2001) e Turbino et al. (2011), a técnica semidireta em resina composta associa princípios e vantagens das duas outras técnicas. Da indireta, se assemelha pela confecção da peça fora da boca do paciente, o que é ótimo pois consegue um melhor controle da contração de polimerização e anatomia mais minuciosa, maior conforto ao paciente decorrente da diminuição do tempo da sessão clínica, além de garantir boa durabilidade. E, também, alia características da técnica direta, como a possibilidade de se realizar o reparo da peça e polir novamente após sua cimentação.

Em dentes posteriores as restaurações advindas dessas técnicas são classificadas como inlays e onlays. A primeira quando não há comprometimento de cúspides, e a restauração envolve apenas sulcos e a face oclusal. A segunda quando há necessidade de rebaixamento e recobrimento de uma ou mais cúspides, ou até mesmo quando a restauração se abrange para mais de uma face do elemento dental (SANTOS, 2020).

Marques et al. (2015) relatou que essa técnica é uma boa opção de tratamento, principalmente em dentes posteriores, por ser seguramente indicado para cavidades

amplas, onde também troca de amálgama e grandes fraturas também são boas indicações.

2.3 TÉCNICA

O preparo se inicia pela remoção do defeito, o qual gerou a necessidade da restauração. Seja ele uma ampla restauração de amálgama ou de metal fundido apresentando recidiva de cárie ou algum tipo de fratura. Para remoção de amálgama antigo, é recomendado o uso de uma ponta diamantada em forma cilíndrica ou de carretel (LIRA et al., 2017). O procedimento de moldagem na técnica indireta e semidireta pode ser feito de forma parcial ou total. Através do seu uso, podemos dizer que a moldagem, nesta técnica, possui as seguintes funções: moldar o hemi-arco com o dente preparado, moldar o hemi-arco oposto, e registrar a mordida habitual do paciente (TELLES, 2017).

A moldagem deve ser feita com silicones de adição, ou poliéster, pois apresentam melhores propriedades físicas, uma boa estabilidade dimensional e uma boa fidelidade na reprodução do preparo, mas também pode ser realizado com alginato. Do molde obtido, é produzido um modelo mestre e outro de trabalho. Deve ser igualmente realizada a moldagem da arcada antagonista e o registo intermaxilar apropriado (BOUBETA, 2019).

Um cuidado deve ser tomado em relação à escolha do material para moldagem e confecção do modelo (ALHARBI et al., 2014). Pois, se a restauração for confeccionada em um troquel de silicone flexível, tem uma significativa chance de sofrer deformação, porque a moldagem pode vir a mudar sua anatomia depois de um certo tempo. Por isso, justamente é ideal ser no mesmo instante, porém, isso acontecendo, provavelmente terá que ajustar a peça para sua adaptação.

É interessante, após a moldagem com silicone de adição ou alginato, o modelo ser vazado com silicone de adição fluída, obtendo-se assim um modelo de trabalho. Logo, a restauração será realizada nele através de incrementos de resina, reconstruindo a anatomia, e a cada inserção fotoativação por 20 segundos (BOUBETA, 2019).

Segundo Boubeta (2019), para uma adequada cimentação, é fundamental que o preparo e o dente estejam corretamente limpos e sem resíduos. O cimento deve, idealmente, possuir adesão à estrutura dentária e à restauração, permitir o controle do tempo de trabalho e de presa, ter uma mínima espessura de película, ser pouco solúvel no meio oral, apresentar boas propriedades físicas, ser biocompatível, ser radiopaco, apresentar estética adequada e ter propriedades anticariogênicas. Devem ser seguidas as recomendações do fabricante quanto ao condicionamento da estrutura dentária, da superfície interna da restauração e também quanto à manipulação e aplicação do cimento.

Normalmente, faz-se o condicionamento total do esmalte e da dentina do preparo com ácido fosfórico de 32 a 37% durante 15 segundos, seguidamente lavar por 20 segundos e secar com suaves jatos de ar. Logo após, o agente adesivo deverá ser aplicado nas áreas condicionadas e, por último, o cimento resinoso deverá ser levado ao preparo com o auxílio de uma seringa. A peça então será inserida na cavidade com suave pressão, permitindo o escoamento do cimento em todas as margens (BOUBETA, 2019).

É muito importante, nesse momento, observar se o cimento resinoso escoou por toda a linha marginal. Caso isso não ocorra, é provável que falte cimento. Nesse caso, a restauração deverá ser retirada e recolocada. Remover os excessos do cimento com sondas exploradoras e fio dental nas proximais, e fotopolimerizar o conjunto em todas as faces, somando em média 120 segundos de polimerização final. Os excessos de cimento resinoso polimerizado podem ser removidos com lâminas de bisturi, tiras de lixa na superfície proximal e pontas diamantada (BOUBETA, 2019).

Após a remoção do dique de borracha, deve ser verificada a oclusão. É também fundamental que seja executado um exame detalhado das margens para verificar a existência de possíveis excessos. A obtenção de uma radiografia interproximal torna-se importante antes que a consulta termine (BOUBETA, 2019).

2.4 VANTAGENS E DESVANTAGENS

Por meio da confecção extrabucal de restaurações é possível obter contorno e contatos proximais, anatomia oclusal e adaptação marginal de forma mais precisa do

que no método direto, possibilitando também uma adaptação oclusal mais satisfatória (ANGELETAKI et al., 2016; HIRATA et al., 2011; TURK et al., 2016; MARCONDES et al., 2016).

As restaurações semidiretas onlays apresentam-se como uma boa opção para restaurações em dentes posteriores em casos com média ou extensa destruição, pois têm maior resistência e dureza superficial, e apresentam-se mecanicamente superiores às restaurações diretas em resina composta (DO AMARAL et al., 2016).

Dentre todos os benefícios das restaurações semidiretas, podem ser citados a facilidade na técnica, a possibilidade de ajuste, a boa resistência às fraturas e a eficácia no reforço da estrutura dentária remanescente. É importante salientar também que a polimerização extraoral proporciona uma maior conversão de monômeros em polímeros, eliminando assim os danos causados pela contração de polimerização dentro da cavidade, possibilitando o aumento da estabilidade dimensional da resina composta (BARATIERI et al., 2001).

Essa polimerização fora do meio bucal assegura a ausência de contração de polimerização na cavidade e a estabilidade dimensional da resina composta, características fundamentais para uma longevidade. De fato, a contração de polimerização fica limitada à camada de cimento de resina, reduzindo assim algumas das suas consequências como sensibilidade após o procedimento, dor, desconforto durante a mastigação e microinfiltração marginal (CONCEIÇÃO et al., 2012).

No caso da técnica indireta, também com resina composta, que assim como a semidireta também é realizada extraoral, a maior desvantagem segundo Moncada et al. (2015) é a necessidade de múltiplas sessões, menos estético do que a porcelana, preparação da cavidade mais agressiva, tratamento provisório entre consultas, ligação adesiva.

3 RELATO DE CASO CLÍNICO

Paciente do gênero feminino, 33 anos, leucoderma, ASA 1, compareceu a Clínica Escola da Faculdade de Ensino Superior de Feira de Santana (UNEF) relatando insatisfação em sua restauração de amálgama na unidade 46, querendo trocá-la por resina.

Na primeira consulta, foi realizado anamnese, exame clínico extrabucal, que não apresentou nenhum tipo de anormalidade, exame intrabucal, que foi observado perda da anatomia e desgaste da restauração devido ao tempo (Figura 1) e na radiografia periapical, observou-se infiltração marginal na distal do elemento 46 e na mesial do 47. Foi constatado que se trata de uma cavidade de média a profunda, principalmente na região mesial (Figura 2).

Figura 1 - Foto inicial da paciente.

Figura 2 - Radiografia periapical da

O tratamento de escolha foi a substituição da restauração de amálgama por uma restauração semidireta em resina composta, devido a extensão da cavidade. Dando início a sessão, começou-se o procedimento anestesiando as papilas e bloqueio do nervo alveolar inferior com lidocaína a 2%, isolamento absoluto das unidades 44, 45, 46 e 47, usando grampo 205 (Golgran) na unidade 47 e o grampo 208 na unidade 44 e fio retrator nº 00 (Ultrapack – Ultradent) na unidade 46. O preparo cavitário deu início com broca esférica diamantada 1014 (FAVA). Foi realizado a remoção do tecido cariado e de todo material restaurador, sem necessidade de uma proteção pulpar, pois se tratava de uma cavidade de média profundidade. Após isso, foi utilizado uma ponta diamantada cônica arredondada 3131 (KAVO) para eliminar as retenções das paredes.

Em seguida, foi feito um condicionamento total com ácido fosfórico 37% (Ultra-EtchIndispense - Ultradent) em região de esmalte por 30 segundos, e em seguida,

lavagem abundante com água para remoção de todo produto. Depois de secar a cavidade, aplicação do adesivo (Ambar Universal APS – FGM) com o auxílio de um microbrush em toda a cavidade, jato de ar para obter uma melhor adesão, e fotopolimerização (Valo) por 20 segundos. Após preparar a cavidade para receber material restaurador, foi inserido uma resina fluída (Bulk Fill PLUS Flow- Dentsply Sirona), em alguns pontos para nivelar as paredes e proporcionar uma melhor adaptação da peça, e novamente, após inserida, fotopolimerização.

Na mesma sessão clínica, moldou-se as hemi-arcadas da paciente com alginato (Avagel tipo II – Dentisply Sirona), o hemi-arco inferior com uma moldeira parcial perfurada direita (Tecnodent) na região do preparo, e o hemi-arco superior com a moldeira lisa (Vernes-Tecnodent). Vazou-se no molde do hemi-arco inferior um silicone de adição monofásico de consistência regular (SCANDIE- YLER) (Figura 3), para obtenção do modelo de trabalho (Figura 4), e o antagonista vazado com gesso especial (Durone – Detisply Sirona) (Figura 5).

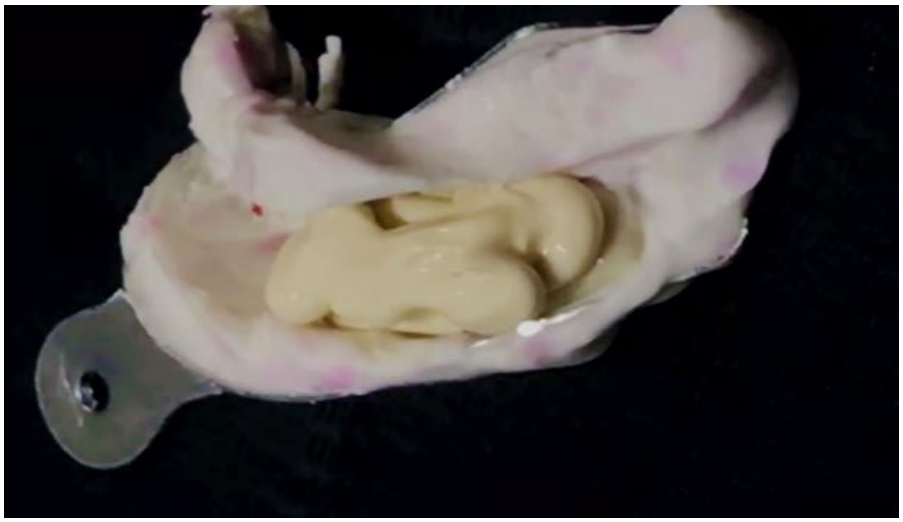

Figura 3 – Modelo de trabalho confeccionado com silicone de adição monofásico.

Figura 4 – Modelo de trabalho.

Figura 5 – Modelo da arcada superior

Em cima do lego colocou-se o silicone de adição pesado (Futura AD – DFL), mistura homogênea da base e catalisador, com finalidade de oferecer um suporte maior ao modelo na hora de troquelizar. Após isso, foi colocado o modelo de trabalho em cima do silicone e assim, seguiu para a técnica. A troquelização do modelo de silicone (Figura 6), por meio da técnica do lego e com uma lâmica de bisturi, consistiu em proporcionar mais facilidade na execução do trabalho, contribuindo para a reconstrução da anatomia dos pontos de contato de forma mais rápida e eficaz.

A confecção da restauração semidireta foi realizada pela técnica incremental, reconstruindo a anatomia, com resina composta micro híbrida (Forma – Ultradent) (Figura 7) de cor D3 para dentina e A2 para esmalte e acabamento e polimento da peça com pontas de borracha abrasiva e escova de carbeto de silício.

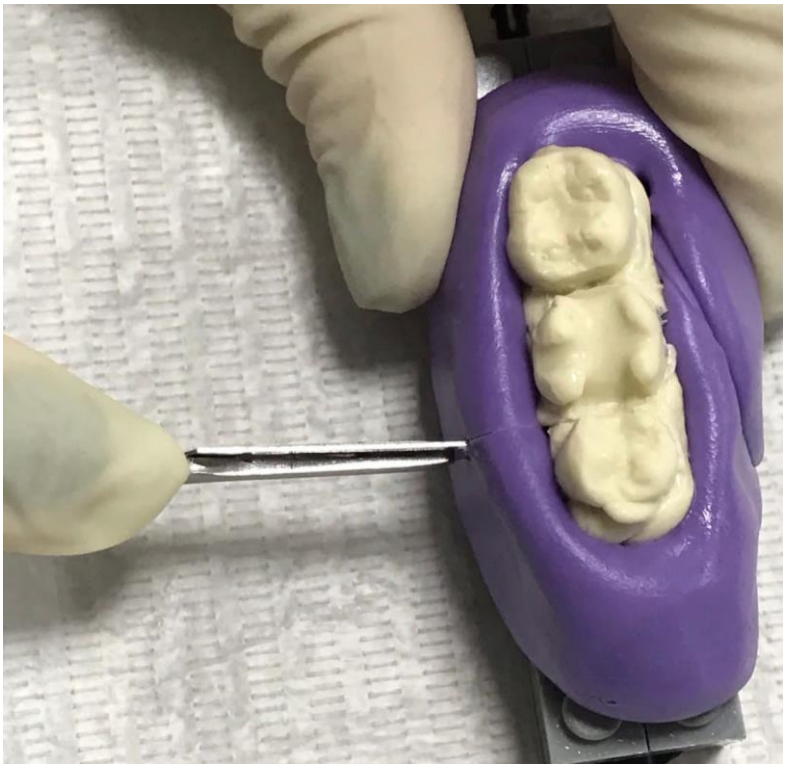

Figura 6 - Troquelização do modelo de silicone com lâmina de

Figura 7 - Resina composta Forma (Ultradent).

Com a confecção da peça concluída (Figura 8), procedeu-se a prova da restauração no remanescente dental preparado para dar início ao processo de

cimentação adesiva. Na unidade, foi realizada uma limpeza com escova de Robinson e pasta a base de pedra pomes e água.

O condicionamento da unidade foi preparado com ácido fosfórico 37% apenas no esmalte das margens e em seguida, foi lavado com água abundante e secado com jatos de ar para receber a camada do adesivo autocondicionante (Single Bond Universal - 3M), durante aproximadamente 30 segundos. Após isso, suaves jatos de ar para acelerar a volatização e fotopolimerização por 30 segundos. No mesmo ato clínico, também condicionou-se a superfície interna da peça com ácido fosfórico 37% por 1 minuto, lavou-se por 2 minutos e secou-se. Logo em seguida, foram aplicados o silano e o sistema adesivo, para uma adesão mais eficiente.

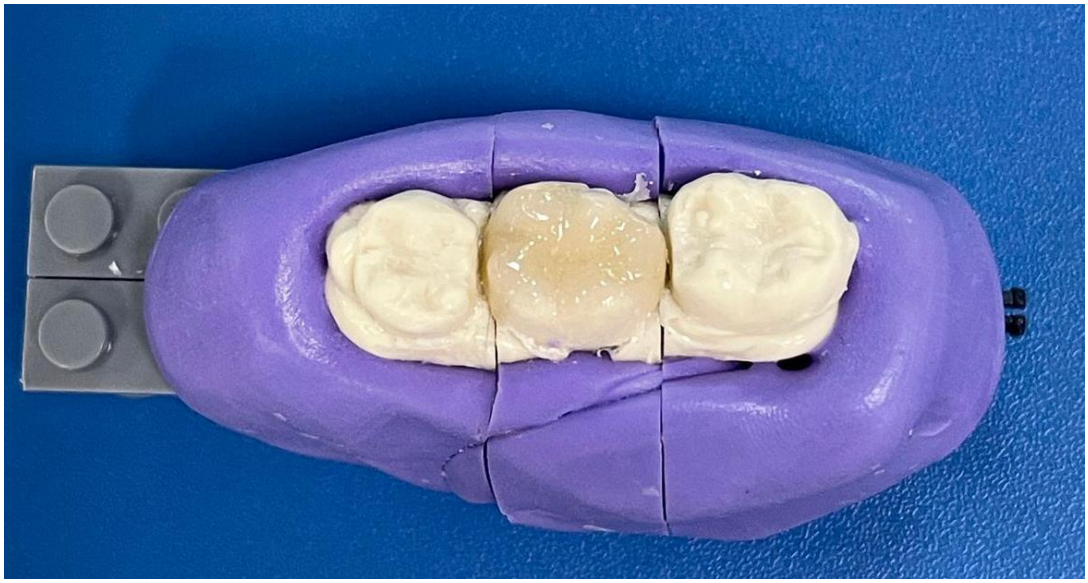

Figura 8 - Confecção da peça sobre o modelo de estudo troquelizado.

Para finalizar, aplicou-se um cimento resinoso (All Cem - FGM) na cor A2 e inseriu-se a peça mantendo-a em posição por 1 minuto e removendo os excessos. Em seguida, fotoativou-se por 40 segundos em cada face do dente e aguardou o tempo total de 5 minutos para completa polimerização do cimento.

Após finalizada a cimentação, removeu-se o isolamento absoluto do campo operatório e procedeu-se a checagem dos pontos de contato e ajuste oclusal. O

tratamento foi então concluído e pode-se observar o excelente resultado estético e biomecânico da restauração, satisfazendo as expectativas da paciente (Figura 9).

Figura 9 - Restauração semidireta em resina composta finalizada.

4 DISCUSSÃO

No presente caso, a unidade 46 da paciente relatada não apresentava clinicamente indícios para troca do material restaurador, porém seu descontentamento com seus dentes posteriores por conta da presença de amálgama há longos anos, esteticamente não era mais algo agradável e causava descontentamentos. Segundo Sequeira (2020), o amálgama, apesar de ser um material restaurador com comprovada longevidade clínica, tem a limitação de não aderir à estrutura dental e possuir uma propensão para deformar sob cargas de compressão. Por isso, é importante acompanhamento profissional com restaurações feitas por esse material a longo prazo, não só por conta da deformação que pode ocorrer, mas também por prevenção de maiores complicações como fraturas e infiltração por cáries, que apesar de também ocorrer em restaurações com resina composta, é menos comum.

O material restaurador amálgama é considerado um fator que não satisfaz as necessidades estéticas tanto dos pacientes como dos cirurgiões-dentistas, que cada vez mais usam, em detrimento ao amálgama, materiais restauradores que se aproximam da cor natural dos dentes (RATHORE et al., 2012).

A procura por restaurações mais estéticas, tem sido um fator limitante para a indicação do uso de restaurações com amálgama. A evolução dos materiais restauradores, levando a que estes sejam cada vez mais estéticos, faz com que aumente a solicitação por parte dos pacientes, de restaurações mais estéticas e com um bom custo-benefício como a restauração pela feita técnica semidireta (CONCEIÇÃO et al., 2000).

Assim, as resinas compostas se tornam mais úteis e versáteis para a dentística restauradora, por proporcionar uma boa anatomia, facilidade de manipulação, propriedade adesiva e maior preservação da estrutura dentária (GODOY, 2012).

A presença de grandes extensões de cárie, ou até mesmo tratamentos endodônticos, podem tornar as estruturas remanescentes do elemento dentário fragilizadas, ocasionando em certos casos, a fratura de cúspides, em casos mais extensos pode chegar a atingir e fraturar a raiz. Como tratamento para casos como o relatado, podemos lançar mão tanto da técnica direta em resina composta, como da técnica indireta, podendo essa ser realizada em resina composta ou em cerâmicas odontológicas (OLIVEIRA; GODOY, 2018).

Em um estudo antigo laboratorial foi observado que restaurações classe II de resina composta confeccionadas por meio da técnica semidireta apresentaram menor índice de microinfiltração marginal do que quando confeccionadas pela técnica direta. Propondo que o método de pós-polimerização da resina composta na técnica semidireta é benéfico para minimizar a microinfiltração marginal cervical de restaurações de resina composta (LIBERMAN, 1997). Como o caso clínico apresentado, a unidade já apresentava esse problema com o amálgama, então foi optado pela técnica que fosse mais eficaz em evitar complicações futuras na restauração e que esse tipo de situação voltasse a acontecer.

Uma das causas mais comuns de insucesso de uma restauração é a microinfiltração marginal, que é representada pela passagem de bactérias, fluidos,

moléculas ou íons entre as paredes da cavidade e o material restaurador, podendo causar cárie, sensibilidade, descoloração da margem, infecção pulpar e necrose pulpar (GOMES et al., 2000; PEREIRA et al., 2004).

Uma falha de adesão dos sistemas adesivos tem o poder de comprometer todo o procedimento restaurador realizado. Pesquisas realizadas neste sentido evidenciam que os sistemas adesivos atuais possuem em esmalte um ótimo vedamento marginal, porém pecam desta qualidade nas margens da dentina e, por isso, os trabalhos em busca do aprimoramento do vedamento marginal são realizados incansavelmente (PEDROSA, 2001).

Porém, a busca incessante da estética natural, junto com a evolução contínua de técnicas adesivas avançadas, assegurou ao profissional e ao paciente a oportunidade de alcançar resultados estéticos e funcionais ao longo prazo (HIRATA, 2004). Por isso, no caso relatado no trabalho optou-se pela técnica semidireta, já que se tratava de um dente posterior, com uma anatomia com vários sulcos que dificultam a higienização. Com a evolução da odontologia, pode-se analisar o procedimento como bem-sucedido, funcional, e de longa duração.

É bem difícil estabelecer um limite exato entre a possibilidade de indicação de uma restauração direta ou indireta de resina composta. Todavia, deve-se estar atento ao fato que quanto maior for à dimensão do preparo dental, maior será a dificuldade para restaurar o dente utilizando a técnica direta, bem como quanto maior a área da superfície a ser restaurada, maior será o potencial para desgaste superficial da resina composta ao longo do tempo (LEINFELDER, 2005).

Visto que, a técnica semidireta só é realizada com a resina composta até então, há controvérsias se esse é melhor material para o método extrabucal. Segundo Hirata et al. (2004), um dos problemas mais comuns das resinas compostas pode ser a pigmentação, visto que, depois de alguns ou muitos anos, essas resinas ficam manchadas e com dificuldade de manutenção de polimento. Entretanto, os inlays/onlays de resina se adaptam melhor comparadas as porcelanas, pois necessitam de menos ajustes internos no momento da cimentação. Além de possuir menos friabilidade.

Já Fontana (2005), afirma que independente da técnica opta pelas resinas compostas por conta de a dureza das porcelanas serem superior ao do dente, e como os ajustes oclusais são feitos após a cimentação, removeria a camada de glaze da porcelana, tornando-a áspera e atrapalhando no momento do polimento. E as resinas, como visto no caso clínico, apresentam um resultado bem satisfatório ao serem polidas.

Nandini (2010) seguiu no mesmo posicionamento, e relatou após uns anos, que os compósitos resinosos têm demonstrado uma capacidade para absorver forças de carga de compressão maior, ou seja, reduzem as forças mastigatórias, não estando sujeitos a fraturar em pequenos pedaços.

Com isso, observa-se que a técnica indireta se difere da semidireta apenas por causa da necessidade laboratorial, com isso, não sendo tão viável. E a técnica direta, apesar de muito usada e prática, não tem uma segura indicação para grandes cavidades. Sendo assim, a semidireta associando as vantagens das duas outras técnicas, se tornando um procedimento super satisfatório.

5 CONCLUSÃO

Com base no caso clínico relatado, conclui-se que as restaurações semidiretas em resinas compostas possuem uma eficiente indicação para tratamento de dentes posteriores, pela sua eficácia em cavidades amplas, proporcionando um reforço maior ao remanescente dentário e longevidade. Logo, esse foi o tratamento mais viável para a paciente diante da necessidade do seu caso, pois como era uma cavidade extensa tinha indicação clínica para a técnica semidireta, obtendo um excelente resultado e em um curto tempo, como desejado e compatível com as expectativas.

REFERÊNCIAS

ALHARBI, A.; ROCCA, G.T.; DIETSCHI D.; KREJCI I.; Semidirect Composite Onlay With Cavity Sealing: A Review of Clinical Procedures. **J esthet and restor dent.** v.2, n.26, p. 97-106, 2014.

ANGELETAKI, F.; GKOGOS, A; PAPAZOGLOU, E. Direct versus indirect inlay/onlay composite restorations in posterior teeth. **A systematic review and meta-analysis. Journal of Dentistry**, v. 53, n. 53, p. 12-21, 2016.

AZEEM, R. A.; SURESHBABU, N. M. Desempenho clínico de restaurações compostas diretas versus indiretas em dentes posteriores: uma revisão sistemática. **Journal of Conservative Dentistry**, p. 2-9, 2018.

BARATIERI, L. N.; et al. Odontologia Restauradora: fundamentos e possibilidade. **Monografia, BBO-Odontologia**, 2002.

BORBA, D.L.; et al. Confecção De Onlay Em Modelo Semirrígido: Uma Técnica Prática E Eficaz Para Restauração Em Dentes Posteriores. **Facit Business and Technology Journal**, v. 1, n. 16, p. 1-7, 2020.

BOUBETA, C.G. Restaurações Indiretas com Resina Composta Em Dentes Posteriores: mestrado integrado em medicina dentária. 2019. 25 f. **Dissertação (Mestrado) - Curso de Odontologia, Instituto Universitário de Ciências da Saúde**, Gandra, 2019.

CARRILHO, M.M; GAVINHA, S; CASCÃO, M; GOMES, I; MONTEIRO, P. M. Restauração de dentes posteriores numa abordagem conservadora indireta. **Tese (Doutorado) - Curso de Odontologia, Denstistica, Faculdade de Ciências da Saúde da Universidade Fernando Pessoa**, Fernando Pessoa, 2013.

CONCEIÇÃO, E. N.; et al. Dentística saúde e estética. 2ª edição. Porto Alegre, **Artmed**, 2007.

CORREA, L.G.C. Comparação de restaurações estéticas diretas e indiretas: revisão de literatura. **Universidade de Taubaté**, São Paulo, 2018.

DA SILVA, J.M.F.; et al. Resinas compostas: estágio atual e perspectivas. Revista **Odonto, São Bernardo dos Campos**-SP, n. 32, 2008.

DENNISON, J.B., SARRETT, D.C. Prediction and diagnosis of clinical outcomes affecting restoration margins. **J. Oral Rehabil**, v.4, n.39, p.301-318, 2012.

DIAS, D.H.C. Longevidade de restaurações diretas e indiretas parciais em dentes posteriores – revisão de literatura. **Universidade Fernando Pessoa, Faculdade Ciência da saúde de Porto**, 2018.

DO AMARAL, R. C.; ENGLER, F.; RECH, R. Confecção De Restauração Onlay Com A Técnica Semi-Direta Em Resina Composta, Descrição Da Etapa Clínica E Laboratorial Até A Cimentação: **Relato De Caso**, v. 3, n. 2, p. 26, 2016.

FERNANDES, H.G.K.; et al. Evolução da resina composta: Revisão da Literatura. **Revista da Universidade Vale do Rio Verde, Três Corações**, v. 12, n. 2, p. 401-4011, 2014.

FERNANDES, H.G.K.; et al. Evolução da resina composta: revisão da literatura. **Revista da universidade vale do rio verde**, v. 12, n. 2, p. 401-411, 2014.

FRANGIOTTI, M.O. Cerâmicas x resinas indiretas na confecção de restaurações CAD/CAM em dentes posteriores: uma revisão de literatura. **Universidade Federal de Santa Catarina**, Florianopolis, p. 1-53, 2017.

GARCIA, L.F.R.; et al. Resinas indiretas – evolução histórica. **Clin. Pesq. Odontol.**, Curitiba, v.2, n.5/6, p. 407-411, 2006.

GOYATÁ, F.R.; et al. Técnicas alternativas de restauração indireta em resina composta: relato de casos clínicos. **Arch Health Invest, Belo Horizonte**, p. 274-280, 2018.

GUIMARÃES, A.A.A.; et al. Substituição de restaurações em amálgama de prata por resina composta pelas técnicas direta e indireta: caso clínico. **Revista Ciência e Saúde On-line**, v. 5, n. 1, p. 1-6, 2020.

HIRATA, R., HIGASHI, C., MASOTTI, A. Simplificando o uso de resinas compostas em dentes posteriores. **Rev. Dental Press Estét**, v. 1, n. 1, 2004.

HIRATA, R.; MAZZETTO, A.H.; YAO, E. Alternativas clínicas de sistemas de resinas compostas laboratoriais-quando e como usar. **JBras Clin Estet Odontol**, v. 4, n. 19, p. 13-21, 2000.

HUTH, C.; et al. Clinical Study of Indirect Composite Resin Inlays in Posterior Stress-Bearing Cavities Placed by Dental Students: Results After 4 years. **Journal of Dentistry**, v.7, n. 39, p. 478-488, 2011.

LEINFELDER, K.F.; Indirect posterior composite resins. **Compend Contin Educ Dent**, v. 26, 2005.

LIBERMAN, R.; BEM-AMAR, A.; HERTEANU, L.; JUDES, H. Marginal inlays using diferente polymerization techniques. **J Oral Rehabil**, v.1, n.24, p.26-29, 1997.

LIRA, J.L.F; DUTRA, L.L; COSTA, V.C.R; SILVA, M.E.L; OLIVEIRA, N.G; ESPINDOLA-CASTRO, L.F. Restaurações indiretas em resina composta em cavidades com diferentes profundidades: relato de caso. **Research Society andDevelopment**. v.10, n.4, 2021.

MANZOLI, T.M.; et al. Restabelecendo função e estética com restaurações semidiretas - Relato de caso. **Revista de Odontologia da UNESP**, v. 48, n. Especial, p. 114, 2019.

MARQUES, S.; GUIMAR, M. Técnica semidireta como opção restauradora para dentes posteriores. **Revista Dental Press de Estética,** v.12, n.2, p.40-49, 2015.

MIYASHITA, E.; FONSECA, A. S.; Odontologia Estética: o estado da arte. 1ºed. São Paulo, **Artes Médicas**, 2004.

MONTEIRO, R. V.; TAGUCHI, C. M. C.; MONTEIRO JUNIOR, S.; BERNARDON, J. K. Técnica semidireta: abordagem prática e eficaz para restauração em dentes posteriores. **Revista ciência plural**, v. 3, n. 1, p. 12-21, 2017.

NANDINI, S. Indirect resin composites. **J Conserv Dent**., n.13 v.4, p.184-94, 2010.

NEDELJKOVIC, I.; TEUGHELS, W.; DE MUNCK, J.; VAN MEERBEEK, B.; VAN LANDUYT, K.L.; Is secondary caries with composites a material-based problem? **Dent Mater**, v.11, n.31, p. 247-277, 2015

OLIVEIRA, A.P; GODOY, L.M.A.T. Resina composta bulk fill em dentes posteriores: relato de caso, **Universidade de Uberaba**, Minas Gerais, p. 1-2, 2018.

PESSOA, V. L. R., Monteiro, G. Q. M., Oliveira, N. G., & Espíndola-Castro, L. F. (2019). Desgaste dentinário seletivo associado a pino de fibra de vidro. **Revista Ciência Plural**, p.132-142, 2019.

PEDROSA, S.F.; et al. Pró-Odonto Estética: programa de atualização em odontologia estética. **Porto Alegre: Artmed/Panamericana Editora**, 2011.

RITTLER, A. V, Fahl, N., Vargas, M., & Maia, R. R. The Direct-Indirect Technique for Composite Restorations. Revisited**. Compendium of Continuing Education in Dentistry**, p.9-12, 2017.

RODOLPHO, P.A.R; LEIDA, F.L; CENCI, T.P; UEHARA, J.L.S; SANDE, F.H.V; CENCI, M.S. Longevidade de Restaurações extensas em resina compostas em dentes posteriores. **Jornal of brazilian dentistry**. v.13, n.3, p.228-237, Florianopolis, 2017.

SANTOS, O.G.M. Restaurações posteriores diretas versus indiretas em resina composta: Revisão narrativa. **Universidade Fernando Pessoa – Faculdade de Ciência da saúde**, p.1-31, 2020.

SCARIOT, R. C.; CALZA, J. V.; CASALI, J.L. Abordagem dos Cirurgiões Dentistas em Relação a Fotopolimerização de Resinas Compostas. **Journal of Oral Investigations Passo Fundo**, v. 6, n. 1, p. 38-49, 2017.

SEQUEIRA, B.F.M. Restaurações Indiretas estéticas adesivas posteriores. **Universidade de Lisboa, Faculdade de Medicina Dentária**, Lisboa, 2020.

SILVA, E.T.C., VASCONCELOS, M.G; VASCONCELOS, R.G. Restaurações indiretas e semi-diretas com resinas compostas em dentes posteriores. **Research Society and Development**. v.9, n.12, p.2, 2020.

SOUZA, F.F.P.S; GOYTÁ, F.R; MORENO, A; LANZA, C.R.M; BARREIROS, I.D; JUNIOR, NOVAIS J.B. Restauração indireta em resina composta. **Kulzer, Belo Horizonte**, p. 1-8, 2018.

TELES, S.G.S. Restauração Semidireta Em Compósito Nano-Híbrido Utilizando Modelo Semirrígido: Relato De Caso. **Revista Discente UNIFLU**, v. 1, n. 1, p. 3-13, 2020.

TONOLLI, G.; HIRATA R.; Semi-direct technique restoration of posterior teeth - a tratament alternative. **Rev. Assoc. Paul Cir Dent**, v.1, p. 90-96, 2010.

TURK, A.; et al. Comparison of the marginal adaptation of direct and indirect composite inlay restorations with optical coherence tomography. **Journal of Applied Oral Science**, v.4, n. 24, p. 383-390, 2016.

ANEXO

UNEF

AUTORIZAÇÃO PARA DEFESA

Declaro, a partir desta data, que eu, Flávia Lima Cordeiro Araújo da Silva autorizo a defesa do Trabalho de Conclusão de Curso do (a, os, as) discente (s) Danielle Ferreira Esquivel Souza e Vanessa Costa da Silva Sena, intitulado "Técnica de restauração semidireta em resinas compostas em dente posterior: relato de caso", produzido como requisito parcial para conclusão do curso de graduação de Odontologia desta Instituição.

Feira de Santana, 07 / 12 / 2021

Flávia Lima Cordeiro Araújo da Silva
Assinatura do Orientador(a)