UNIDADE DE ENSINO SUPERIOR DE FEIRA DE SANTANA

DÉBORA CEDRAZ SANTIAGO LIMA
LORENA STÉFANI SANTANA ROCHA SILVA

CORONECTOMIA EM TERCEIROS MOLARES INFERIORES : RELATO DE DOIS CASOS

Feira de Santana
2021

Débora Cedraz Santiago Lima
Lorena Stéfani Santana Rocha Silva

CORONECTOMIA EM TERCEIROS MOLARES INFERIORES : RELATO DE DOIS CASOS

Trabalho de Conclusão de Curso apresentado à Unidade de Ensino Superior de Feira de Santana, como requisito para obtenção do título de cirurgiã-dentista.
Orientadora: Prof. Ms. Ana Carolina Lemos Pimentel

Feira de Santana 2021

“Isso mesmo, faça acontecer! Tudo o que deseja pode acontecer, basta você querer e permitir que isso aconteça. Não se esqueça nunca de que a sua vontade pode resultar em grandes feitos.”

Autor Desconhecido

DEDICATÓRIA

Dedicamos este trabalho aos nossos pais e aos nossos professores, pois graças a eles, temos condições e a felicidade de concluir o curso.

AGRADECIMENTOS

Primeiramente, agradeço a Deus por ter me proporcionado saúde física, mental e leveza para chegar até aqui, por ter me dado forças, coragem e determinação nos meus estudos e assim fechar um ciclo que me traz muitas alegrias. A minha família, em especial minha mãe Telmária, meu pai Antônio José, por terem acreditado em mim, me incentivado, e pelo amor e carinho que nunca me faltou, a meus irmãos Guilherme e Danilo por sempre me apoiarem e estarem comigo pra tudo. Agradeço aos meus amigos por sempre me entenderem, nunca terem desistido e confiarem em mim apesar de tudo, pelas amizades que construí em toda essa caminhada, em que uns se tornaram confidentes, alicerce dos outros, em especial minha dupla de 3, Marina e Iasmin, por estarem junto comigo nos melhores e piores momentos, e a minha dupla Lorena, pela amizade, parceria e por topar esse projeto lindo!

Gratidão ao meu curso, a todos envolvidos, desde aquele que limpa, conserta, instrui, ensina, sem eles e sem a instituição não seria possível chegar até aqui. O meu muito obrigado em especial para minha orientadora Ana Carolina e ao professor Thiago Farias, por sempre estar perto, por incentivar, aconselhar e ensinar, por toda amizade e companheirismo.

Débora Cedraz Santiago Lima

Agradeço a Deus, por me permitir ultrapassar os obstáculos encontrados ao longo de todos os meus anos de estudos, e por conceder que eu tivesse saúde e determinação para não desanimar, sem Ele nada disso faria sentido. A minha família, em especial minha mãe Josueli e meu pai Estevão, por todo apoio e amor incondicional, a minha irmã Yasmin e minha avó Helena, por sempre estarem ao meu lado. Agradeço aos amigos por me incentivarem nos momentos difíceis, e ao meu chefe Adriano por toda ajuda. Gratidão a instituição e a todos professores que contribuíram no meu processo de formação, e em especial aos meus orientadores Ana Carolina e Thiago Farias, por todos ensinamentos, paciência e conselhos. Muito obrigada as minhas duplas Jesse e Débora, por compartilharem comigo tantos momentos de aprendizado, por toda paciência e amizade.

Lorena Stéfani Santana Rocha Silva

SUMÁRIO

RESUMO **6**
ABSTRACT **7**
1.INTRODUÇÃO **8**
2.REVISÃO DE LITERATURA **10**
2.1 CORONECTOMIA 12
2.2 ENXERTO ÓSSEO 13
3.RELATO DE CASO **15**
3.1 RELATO 01 15
3.2 RELATO 02 17
4.DISCUSSÃO **22**
5.CONCLUSÃO **25**
REFERÊNCIAS **26**
ANEXOS **29**

RESUMO

A coronectomia ou odontectomia parcial intencional tem como intuito a remoção da coroa do dente, deixando a raiz in situ. Quando essa técnica é utilizada, geralmente em terceiros molares inferiores, tem o objetivo de evitar lesões ao nervo alveolar inferior, e com propósito de aprimorar a técnica e reduzir algumas complicações da coronectomia, a associação com enxertos ósseos tem sido uma abordagem utilizada com eficácia por cirurgiões dentistas, diminuindo a taxa de migração do remanescente radicular. O trabalho retrata informações sobre a taxa de migração radicular comparando um caso de coronectomia convencional, com um caso de coronectomia associada a utilização de enxerto ósseo e sua taxa de sucesso são enfatizadas no estudo. Em consideração a relevância do tema e a influência direta dos benefícios que a coronectomia traz, reduzindo as chances de lesão ao nervo alveolar inferior, percebe-se a necessidade da realização de estudos atuais a fim de permitir novas modificações aperfeiçoando o procedimento. Dessa forma, o presente trabalho teve como objetivos relatar e comparar a migração do remanescente radicular de terceiros molares inferiores inclusos, após coronectomia associada a utilização de enxerto ósseo.

Palavras-chaves: Coronectomia; Enxerto Ósseo; Terceiro molar inferior; Nervo alveolar inferior; Coronectomia modificada.

ABSTRACT

Coronectomy or intentional partial odontectomy is intended to remove the crown of the tooth, leaving the root in situ. When this technique is used, usually in lower third molars, it aims to avoid damage to the lower alveolar nerve, and with the purpose of improving the technique and reducing some complications of coronectomy, the association with bone grafts has been an approach used effectively by dental surgeons, decreasing the rate of migration of the root remnant. The work portrays information on the rate of root migration comparing a case of conventional coronactomies with a case of coronactomy associated with the use of bone graft and its success rate are emphasized in the study. Considering the relevance of the topic and the direct influence of the benefits that coronectomy brings, reducing the chances of injury to the inferior alveolar nerve, it is clear that current studies are needed in order to allow new modifications to improve the procedure. Thus, the present study aimed to report and compare the migration of the root remnant of impacted lower third molars after coronectomy associated with the use of bone graft.

Keywords: Coronectomy; Bone graft; Mandibular third molar; Inferior alveolar nerve; Modified Coronectomy

1. INTRODUÇÃO

A coronectomia é uma técnica cirúrgica que tem sido adotada com maior frequência nos últimos 20 anos devido a complicações em extrações de terceiros molares inferiores em íntimo contato com o nervo alveolar inferior ou alto risco de fratura mandibular (DEBONI et al., 2013).

A exodontia dos terceiros molares é um dos procedimentos mais realizados pelos especialistas em Cirurgia e Traumatologia Buco-Maxilo-Facial. Acidentes e complicações podem ocorrer durante e após as extrações, sendo os mais comumente encontrados as alveolites, dor, infecções, edema, trismo, injúrias em dentes adjacentes, fraturas ósseas, fraturas de agulha, hemorragias e introdução acidental do dente para o interior do seio maxilar (ALVES FILHO et al., 2019; SOUSA et al., 2017). As principais razões para a extração dos terceiros molares incluem quadros de pericoronarite aguda ou crônica, lesões teciduais, alterações periodontais, lesões cariosas, dor idiopática e tratamentos ortodônticos (KATO et al., 2010).

A prática da coronectomia ou odontectomia parcial intencional é uma técnica cirúrgica, que foi descrita em 1997, em que consiste na remoção da coroa do dente, deixando a raiz in situ, com o intuito de evitar danos diretos ou indiretos ao nervo alveolar inferior (DEBONI et al., 2013). Esse procedimento pode ser aplicado para a extração de um terceiro molar ou qualquer dente posterior incluso, na região de mandíbula (RIBEIRO et al., 2015).

O benefício de uma coronectomia bem sucedida em terceiro molar inferior é em sua totalidade, evitar uma lesão ao nervo alveolar inferior (NAI). Entretanto, pode ocorrer a migração do remanescente radicular, sendo necessário um segundo tempo cirúrgico para a remoção deste, contudo, geralmente no segundo tempo cirúrgico não existe mais o íntimo contato da raiz com o NAI (LEIZEROVITZ; LEIZEROVITZ, 2013).

Com o intuito de aprimorar a técnica, e reduzir algumas complicações e desvantagens da coronectomia, a associação com enxertos ósseos tem sido uma abordagem utilizada com eficácia por cirurgiões dentistas, possibilitando um reparo ósseo em menor tempo e com características de densidade mais significativa, diminuindo a taxa de migração do remanescente radicular (SILVA et al., 2017).

O enxerto ósseo é muito utilizado em cirurgia oral como auxiliar na implantodontia e nas regenerações ósseas, no tratamento de defeitos congênitos e deformidades dentofaciais, a fim de promover união de fraturas em locais de

osteotomias e para prevenir colapso de segmentos ósseos dentro de defeitos iatrogênicos, contribuindo para a função e a estética (FARDIN et al., 2010).

Os tipos de enxertos mais utilizados na odontontologia são: 1) autógenos (o mais utilizado, com o tecido ósseo do próprio paciente); 2) homógenos (retirados de banco de tecidos humanos); 3) alógenos (osso de matriz animal, podendo ser misturado com tecido ósseo autógeno); 4) sintéticos (produzidos em laboratório, onde são absorvidos e substituídos por osso vital do próprio paciente); 5) BMP2 (Indutores de Células – Tronco) (proteínas sintéticas osteoindutivas, que induzem a formação de osso no local implantado) (FARDIN et al., 2010).

Em consideração a relevância do tema e a influência direta dos benefícios que a coronectomia traz, reduzindo as chances de lesão ao nervo alveolar inferior, percebe-se a necessidade da realização de estudos atuais a fim de permitir novas modificações aperfeiçoando o procedimento. Dessa forma, o presente trabalho teve como objetivos relatar e comparar a migração do remanescente radicular de terceiros molares inferiores inclusos, após coronectomia associada a utilização de enxerto ósseo.

2. REVISÃO DE LITERATURA

É uma rotina entre cirurgiões dentistas as cirurgias de dentes inclusos e/ou impactados (DEBONI et al., 2013). A denominação de inclusão é dada a unidade dentária que não consegue irromper na cavidade bucal, dentro do tempo esperado, e permanece sob o tecido, podendo ser feito seu diagnóstico por meio de uma inspeção clínica, juntamente ao exame radiográfico (SIQUEIRA et al., 2021).

Os terceiros molares são os dentes que apresentam maiores taxas de não irrompimento e retenção dental, principalmente os inferiores. Comumente são os mais acometidos, pois são as últimas unidades dentárias a nascer/irromper na cavidade bucal, não sobrando espaço, muitas vezes, para se desenvolverem corretamente. Mas existem outras peças dentárias que são frequentemente impactadas, como caninos superiores (SIQUEIRA et al., 2021).

Possivelmente acontece a inclusão dos terceiros molares pela falta de espaço suficiente na arcada dentária, mas ainda assim são encontradas na literatura algumas divisões das causas da inclusão, como fatores locais e gerais (certas patologias). O diagnóstico é uma parte muito importante para a definição do procedimento. De acordo com Cappellette et al. (2008) os dentes normalmente seguem uma sequência favorável de irrupção, no entanto, alguns fatores podem interferir no desenvolvimento do arco dentário. Esses fatores podem desencadear um desvio no trajeto e sequência irruptiva, com consequente impactação de elementos dentários. Desta forma, pode-se lançar mão de exames complementares, tais como a radiografia panorâmica e tomografia computadorizada de feixe cônico para auxiliar no diagnóstico (CARVALHO et al., 2017).

O método de diagnóstico mais utilizado são as visualizações de exames auxiliares, como a radiografia panoramica e a tomografia computadorizada de feixe cônico. Esses exames são de extrema importância, pois a observação destes permite o correto diagnóstico, a relação das raízes do terceiro molar com o nervo alveolar inferior ou ainda a determinação de dimensões e limites ósseos de lesões osteolíticas relacionadas com o terceiro molar, que vão auxiliar nas possíveis complicações mais frequentes desses dentes inclusos, como a lesão do NAI (RENTON et al., 2012).

Com o auxilio dos exames de imagem é possível classificar os terceiros molares de acordo com seu posicionamento, e assim avaliar o grau de dificuldade para a realização do procedimento cirúrgico. As classificações de Pell e Gregory e de

Winter são as mais utilizadas para determinar a dificuldade da extração dos terceiros molares inclusos. A classificação de Pell e Gregory considera os terceiros molares de acordo com a sua profundidade de impactação em relação ao ramo mandibular. A de Winter é referente a orientação do longo-eixo do terceiro molar incluso em relação ao segundo molar vizinho. De acordo com essas classificações a remoção do terceiro molar inferior pode se tornar bastante traumática e acarretar complicações, como lesão ao feixe vásculo-nervoso alveolar inferior, dor, trismo, fratura mandibular, fratura dentária do segundo molar inferior ou infecção pós-operatória. Dentre as complicações citadas, a lesão ao nervo alveolar inferior (NAI) é uma das maiores preocupações devido às consequências de déficit sensorial que representa ao paciente (LISBOA et al., 2012).

A radiografia panorâmica é uma técnica radiográfica caracterizada pela utilização de princípios tomográficos para englobar o complexo maxilo-mandibular, fornecendo um meio extenso para visualizar e analisar os dentes e as estruturas de suporte em um único filme radiográfico (GARTNER; GOLDENBERG, 2009). Também apresenta inúmeras vantagens quando comparadas ao exame radiográfico intrabucal periapical, entre elas a possibilidade do exame dos arcos dentários em apenas uma única tomada radiográfica, a facilidade da execução da técnica e a baixa dose de radiação recebida pelo paciente (GARIB et al., 2012). Alem de ser um exame que permite visualizar através de uma única tomada radiográfica a mandíbula e maxila, arcadas dentárias, seios maxilares e região cervical, permitindo assim a detecção de alterações na região bucomaxilofacial (OLIVEIRA et al., 2020).

A radiografia panorâmica é um dos exames de imagem mais utilizados pelo dentista, devido a sua ampla visualização das estruturas com baixa dose de radiação, essa técnica possui algumas desvantagens como: apresentar sobreposição de estruturas, ampliação e distorção ao longo da imagem, entre outras (VALENTE et al., 2016). O surgimento da Tomografia Computadorizada de Feixe Cônico (TCFC) expandiu o campo da radiologia oral e maxilofacial, pois supera as desvantagens das radiografias convencionais, obtendo informações tridimensionais das estruturas, sem sobreposições e com alta precisão (ADACSA, 2012).

Medidas exatas, localização precisa, abordagem cirúrgica ideal e preservação de estruturas são possíveis com a utilização do exame tridimensional. Assim, nos casos de múltiplos elementos supranumerários, a TCFC se destaca como uma

importante ferramenta para a definição de um diagnóstico preciso e na correta escolha da técnica cirúrgica a ser empregada (VALENTE et al., 2016).

A tomografia computadorizada de feixe cônico (TCFC) é superior aos demais exames radiográficos por apresentar maior qualidade de identificação, visto que fornece imagem tridimensional, demonstrando a localização exata em três planos no espaço. Assim, o planejamento cirúrgico do caso se torna mais preciso, possibilitando um melhor prognóstico (MANZI et al., 2011).

2.1 CORONECTOMIA

Segundo Kaneshima et al. (2011), a técnica da odontectomia parcial intencional sido utilizada por dentistas de todo o mundo há mais de 20 anos, realizada e publicada por Eucuyer e Debien, mas só em 2004 foi nomeada como coronectomia por Pogrel, Lee e Muff, que desenvolveram um protocolo para realização da técnica. Desde então sua indicação e execução tem crescido significativamente, juntamente com a quantidade de relatos de casos e publicações científicas sobre esse assunto, indicando a prática da coronectomia como uma forma viável de minimizar e até prevenir lesões ao NAI (DEBONI et al., 2013).

A técnica da coronectomia consiste em um procedimento cirúrgico que remove intencionalmente apenas a coroa de um terceiro molar inferior impactado, deixando a raiz intacta. Evitando assim, a lesão do nervo alveolar inferior , que ainda é uma das maiores preocupações por resultar em um déficit neurossensorial ao paciente. Muito tem sido relatado que essa lesão geralmente é devido a compressão do contato direto por instrumentos cirúrgicos e pelas raízes dos dentes. Justificando a necessidade do procedimento de retenção das raízes, eliminando a necessidade de invasão cirurgia e compressão da raiz nos nervos (LONG et al., 2012). Considerando a classificação e o risco de dano ao nervo alveolar inferior, procede-se à sequência cirúrgica: anestesia, incisão, descolamento, corte transversal da coroa na junção amelocementária, odontossecção e remoção cuidadosa da coroa (para não mobilizar os remanescentes dentários), sutura e radiografia imediata para acompanhamento. Após a cirurgia são necessárias as prescrição pós-operatória com antibióticos, analgésicos e bochechos com clorexidina a 0,12% por 10 dias. Os pacientes são orientados a retornar 10 dias após a intervenção, sendo feita irrigação e inspeção da região operada e nova orientação de retorno seis meses após (GADY et al., 2013).

A coronectomia é indicada em casos onde há possibilidades de lesão ao NAI, risco de fratura da mandíbula e também quando os terceiros molares estão associados a cistos dentígeros que podem apresentam um risco eminente de lesão ao NAI. O sucesso da técnica depende de diversos fatores entre eles que o osso ao redor do remanescente radicular esteja normal, que o dente esteja hígido, pacientes com uma boa saúde e higiene e com o consentimento do mesmo (PACCI et al., 2014).

A taxa de infecção em raízes remanescentes após a coronectomia prevalece em torno de 0% a 4,9% dos casos. Desta forma, a técnica é considera com uma taxa de sucesso significativa, além de ser um procedimento muito eficaz e geralmente previsível, podendo ser realizada em ambiente ambulatorial (RIBEIRO et al., 2015).

Porém, para alguns autores a migração do remanescente radicular é considerada uma desvantagem da técnica devido a de um segundo procedimento cirúrgico para a remoção da raiz. (LEIZEROVITZ; LEIZEROVITZ, 2013). Afim de evitar essa migração radicular associada a técnica da coronectomia convencial, alguns autores sugerem o uso de enxerto, visando a indução de uma neoformação óssea mais rápida e com um osso mais corticalizado, diminuindo assim o risco de uma possível migração tardia do remanescente radicular e a necessidade de um segundo procedimento cirúrgico (LEIZEROVITZ; LEIZEROVITZ, 2013).

2.2 ENXERTO ÓSSEO

Enxerto é um fragmento de tecido que é levado de um local doador para um receptor afim de reconstruir o local que receberá a peça. Podem ser autógenos, xenógenos, alógenos ou aloplásticos. Um material de enxerto para ser considerado um biomateriao precisa possuir características tais como: biocompatibilidade (não produzir resposta biologicamente adversas), alta osteocondutividade (estimular a proliferação de tecido ósseo), área doadora com fornecimento ilimitado sem sofrer comprometimento, bioatividade (ser capaz de unir-se com o tecido biológico) e revascularizar rapidamente (SOARES, 2015; FARDIN et al., 2010).

O osso alveolar apesar de possuir características propias e capacidade de reparo e regeneração por conta do seu tecido conjutivo especializado e vascularizado, em algumas situações como doença periodontal, cirurgias traumáticas, ou até mesmo por razões fisiológicas devido à falta de função do rebordo ou carga protética

inadequada fica lesionado, e nessas situações, é necessário realizar o enxerto ósseo (FARDIN et al., 2010).

Em estudos científicos o biomaterial que mostra-se mais eficiente no processo de neoformação óssea, é o osso autógeno. Sendo o melhor material de enxerto para pacientes que passam por cirurgias traumáticas, possuem doença periodontal, patologias que envolvem a mandíbula e infecções, assim como a falta ou a perda de osso nos rebordos alveolares, pois esses fatores apresentam-se como um problema na recuperação estético- funcional desses pacientes (FARDIN et al., 2010).

Diversas pesquisas têm demonstrado, a partir de resultados promissores, que o enxerto xenógeno é uma alternativa a ser considerada em procedimentos reconstrutivos para a reabilitação de defeitos ósseos. A estrutura molecular dos enxertos xenógenos em bloco ou particulado é constituída de matriz óssea inorgânica desproteinizada, visando eliminar respostas imunes e inflamatórias no indivíduo receptor (STEIGMANN, 2008)..

O enxerto xenógeno atua como um arcabouço para proliferação de células ósseas do receptor. Assim, o osso do sitio receptor cresce lentamente neste meio, sendo substituído gradualmente as partículas do enxeto por osso neoformado. Esta substituição é lenta e gradual, dependendo da estrutura molecular do biomaterial. Desta forma, as baixas taxas de reabsorção estão associadas à preservação do volume ósseo, principalmente nas áreas estéticas (STEIGMANN, 2008).

3. RELATO DE CASO

Apresentação de dois casos clínicos de coronectomia em terceiros molares inferiores cujo os exames de imagem apresentam a íntima relação das raízes com o canal da mandíbular. A técnica cirúrgica utilizada no primeiro caso foi a coronectomia convencional, já no segundo caso, houve a técnica da coronectomia modificada, usando a associação do procedimento junto com enxerto ósseo xenôgeno.

3.1 RELATO 01

Paciente do sexo feminino, 26 anos, leucoderma, procurou a Clínica Escola de Odontologia da UNEF (Unidade de Ensino Superior de Feira de Santana), Feira de Santana, Bahia, Brasil, com queixa de incomodo e dor na região da unidade 38, por conta da falta de espaço decorrente da erupção. A paciente possui hipotireoidismo, faz a utilização do medicamento Levoid 75mg e relata ter alergia a fosfato de codeína.

Ao exame físico extra oral não foram observadas alterações, porém, no exame físico intra oral, observou-se que a unidade 38 apresentava-se totalmente inclusa (Figura 2A). Ao exame de imagem (Tomografia Computadorizada Cone Beam) notou-se íntimo contato da unidade 38 com o canal mandibular e nervo alveolar inferior (NAI) (Figura 1 A-E).

Figura 1: Tomografia Computadorizada da Unidade 38; 1A: Corte Axial, evidenciando a localização do forame mandibular; IB: Corte Coronal, evidenciando a sobreposição da unidade 38 e canal mandibular; IC, D, E e F: Cortes Sagitais, evidenciando a proximidade do canal mandibular com o comprimento da raiz da unidade 38.

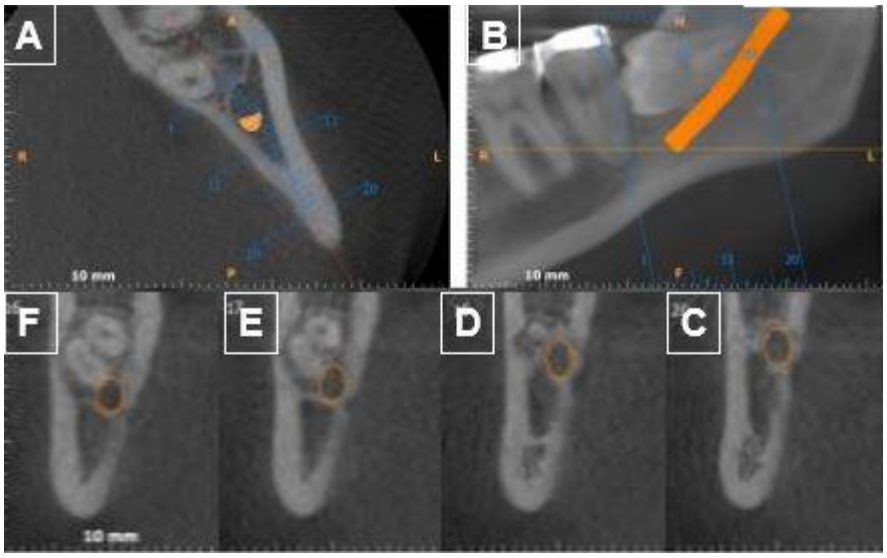

FONTE: Arquivo pessoal do autor, 2021

O tratamento proposto para a paciente foi coronectomia da unidade 38, afim de evitar lesões no nervo alveolar inferior e parestesia na região do mento e lábio inferior.

Foram administradas as medicações pré-operatórias, Amoxicilina 2g, Dexametasona 08mg e Dipirona 01g.

A cirurgia foi realizada em ambiente ambulatorial, na clínica escola de odontologia da UNEF, sob anestesia local com bloqueio do nervo alveolar inferior, nervo lingual e nervo bucal, utilizando lidocaína a 2% com adrenalina 1:100.000, sendo utilizados um total de 04 tubetes. Após a completa anestesia, foi realizada a incisão intrasulcular com relaxante distal, com lâmina de bisturi nº 15 e descolamento mucoperiosteal (Figura 2B). Posteriormente, realizou-se osteoctomia, na vestibular até a junção cemento-esmalte para expor a coroa e o terço cervical da raiz (Figura 2C), seguida de odontossecção no terço cervical da raiz, apicalmente a junção cemento-esmalte, e então realizado a remoção da coroa. Após a exérese do fragmento coronário foi realizada a regularização do remanescente radicular com o intuito de ficar 3mm abaixo da borda óssea (Figura 2D), finalizando com uma sutura simples com fio de Nylon 4-0, fechando completamente os tecidos.

Figura 2: Descrição Cirúrgica da Técnica de Coronectomia Convencional; 2A: Identificação da área ser operada; 2B: Incisão intrasucular com relaxante distal e descolamento mucoperiosteal; 2C: Ostectomia, confecção de canaleta vestibular; 2D: Odontosecção, regularização da borda do remanescente radicular.

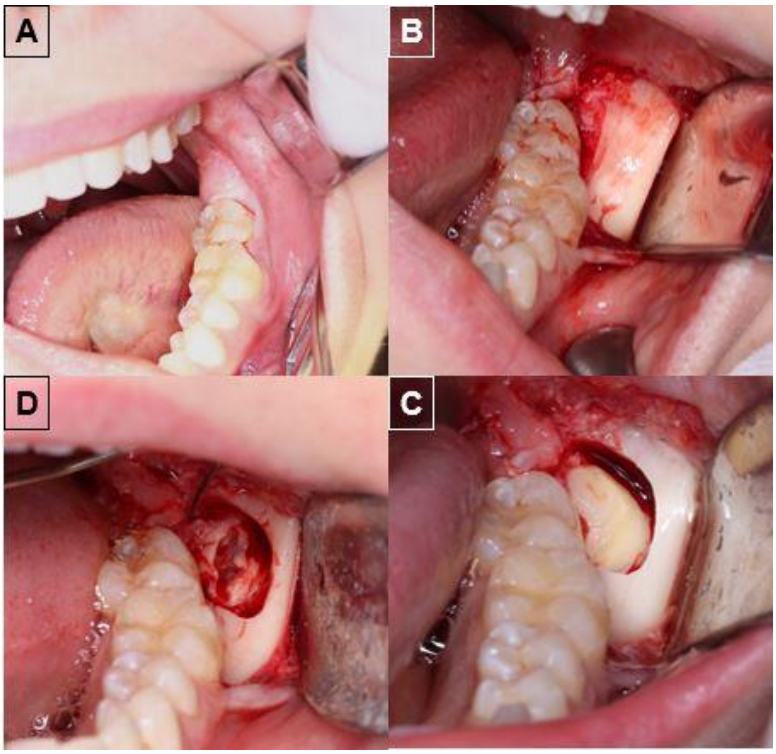

FONTE: Arquivo pessoal do autor, 2021

Como prescrição pós-operatória optou-se por antibiótico (amoxicilina 500mg), anti-inflamatório esteroidal (dexametasona 04mg) e analgésico (dipirona 01g). A paciente também recebeu instruções pós-operatórias, com orientação de higiene, alimentação, repouso e retorno.

No sétimo dia pós-operatório, a paciente compareceu a Clínica Escola da UNEF, negando dor, e sem sinais de infecção ou outras complicaçôes pós cirúrgicas, sendo assim removida a sutura.

Após 02 meses do procedimento cirúrgico, foi realizada uma radiografia panorâmica para avaliação pós operatorio, na qual observou-se uma imagem sugestiva de neoformação óssea e manutenção do remanescente radicular em contato com o canal mandibular (Figura 03).

Figura 3: Radiografia panorâmica após 02 meses da coronectomia convencional.

FONTE: Arquivo pessoal do autor, 2021

3.2 RELATO 02

Paciente do sexo masculino, 23 anos, leucoderma, procurou a Clínica Escola de Odontologia da UNEF, Feira de Santana, Bahia, Brasil, com queixa de incomodo e dor na região da unidades 48, por falta de espaço para a erupção. Paciente ASA I, relata alergia medicamentosa a dipirona.

Ao exame físico extra oral não foi observado alterações; Ao exame clínico intra oral observou-se a unidade 48 semi-incluso, submucoso (Figura 6A), o que

ocasionava uma quadro persistente de pericoronarite, causando dor, edema, vermelhidão, odor e trismo.

Ao exame de imagem, tomografia computadorizada (Figura 4 A-D) e panorâmica (Figura 5) notou-se íntimo contato da unidade 48 com o canal mandibular e nervo alveolar inferior (NAI).

Figura 4: Tomografias da unidade 48 apresentando extenso envolvimento da sua extensão radicular com o canal mandibular.

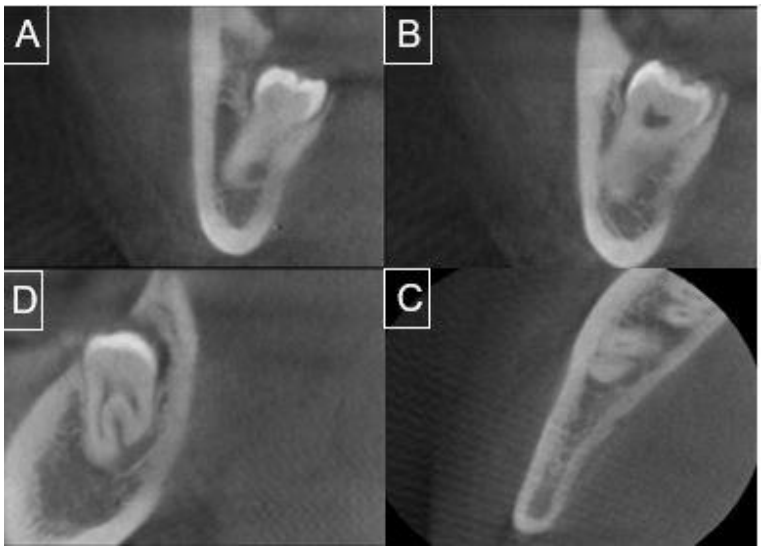

FONTE: Arquivo pessoal do autor, 2021

Figura 5: Radiografia panorâmica, evidenciando a proximidade da unidade 48 com o Canal Mandibular.

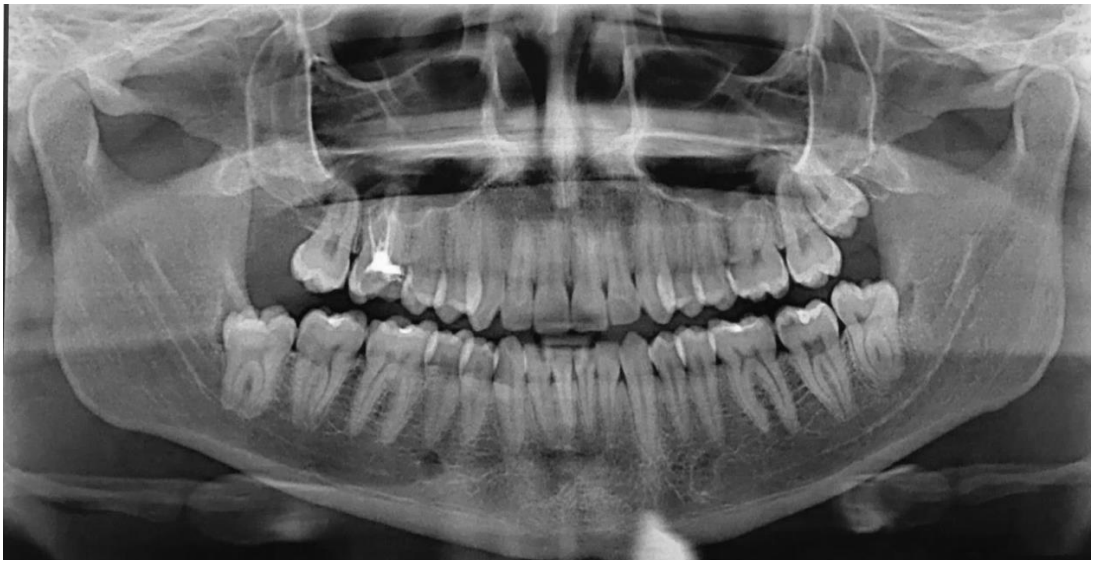

FONTE: Arquivo pessoal do autor, 2021

O tratamento proposto para a paciente, foi coronectomia da unidade 48 pela proximidade do NAI, com o objetivo de evitar lesões no nervo alveolar inferior e parestesia na região do mento.

Foram administradas as medicações pré-operatórioas, Amoxicilina de 2g, Dexametasona de 08mg e Paracetamol 01g.

A cirurgia foi realizada em ambiente ambulatorial, na clinica escola de odontologia da UNEF, foi realizado anestesia local com bloqueio do nervo alveolar inferior, nervo lingual e nervo bucal, utilizando articaína a 4% com adrenalina 1:100.000, com um total de 03 tubetes, foi realizada a incisão intrasucular com relaxante distal com a lâmina de bisturi nº 15 e descolamento mucoperiosteal (Figura 6B). Foi realizada osteoctomia, na forma de canaleta, na vestibular até a junção cemento esmalte para expor a coroa e o terço cervical da raiz (Figura 6C), logo após foi realizada a odontossecção no terço cervical da raiz (Figura 6D), apicalmente a junção cemento esmalte, e então realizado a remoção da coroa.

Figura 6: Descrição Cirúrgica da Técnica de Coronectomia Associado ao Enxerto Xenógeno; 6A: Identificação da área ser operada; 6B: Incisão intrasucular com relaxante distal e descolamento mucoperiosteal; 6C: Ostectomia, confecção de canaleta vestibular; 6D: Odontosecção, removendo o remanescente coronário.

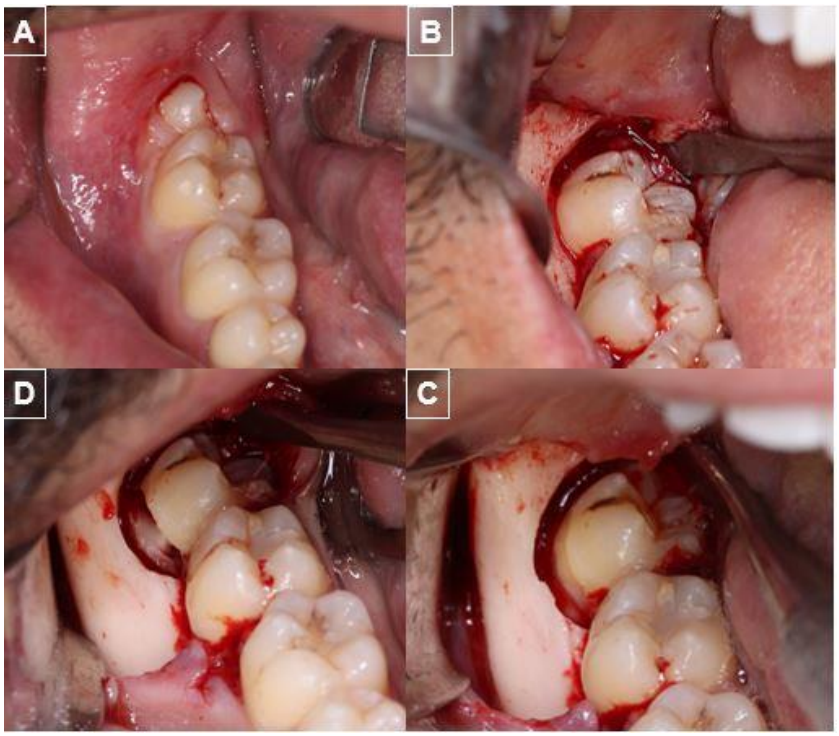

FONTE: Arquivo pessoal do autor, 2021

Após a remoção do fragmento coronário foi realizada a regularização do remanescente radicular com o intuito de ficar 3mm abaixo da crista óssea (Figura 7A),

em seguida adicionados 0,5g de enxerto xenógeno particulado (GeistlichBIO-OSS®Large), aproximadamente 1,5cc e grânulos entre 1 e 2mm, foram condicionados em uma cuba metálica, hidratado com 2ml de soro fisiológico 0,9% (Figura 7B), e então, o alvéolo foi preenchido com o enxerto previamente hidratado utilizando curetas para sua acomodação no sítio cirúrgico de maneira que o osso substituto preenchesse todo o alvéolo (Figura 7C), cobrindo totalmente o remanescente radicular. Por fim, foi realizada uma sutura utilizando o periósteo como membrana protetora para os grânulos do enxerto, foi feita uma sutura simples com fio de Nylon 4-0 fechando completamente os tecidos (Imagem 7D).

Figura 7: Descrição Cirúrgica da Técnica de Coronectomia Associado ao Enxerto Ósseo Xenógeno; 7A: Odontosecção, regularização da borda do remanescente radicular, 3mm abaixo da crista óssea; 7B: Enxerto ósseo Xenógeno sendo hidratado em soro fisiológico; 7C: Alvéolo preenchido com o enxerto ósseo xenógeno previamento hidratado; 7D: Suturas fechando completamente os tecidos.

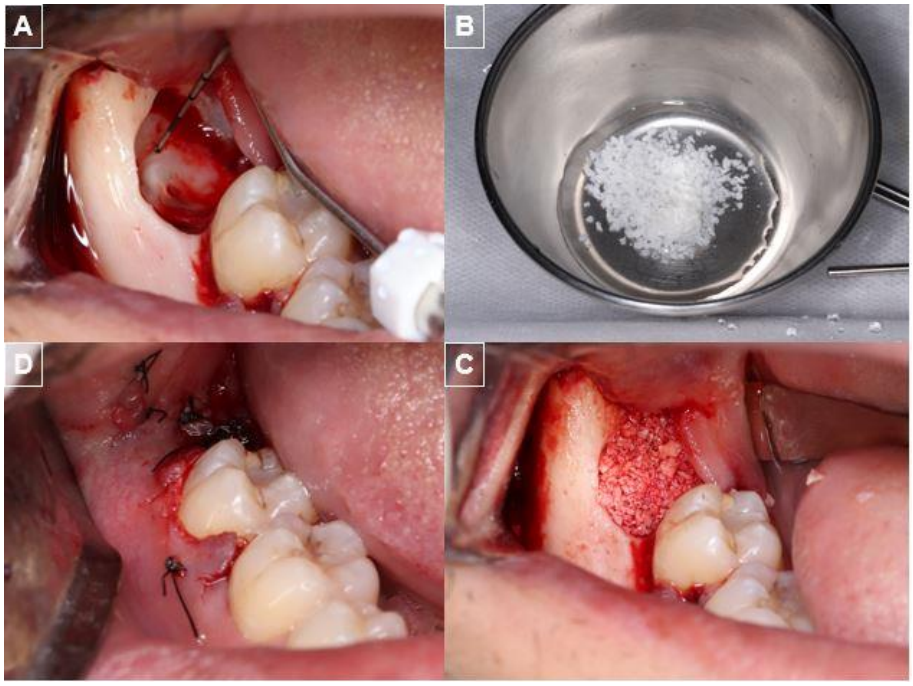

FONTE: Arquivo pessoal do autor, 2021

Com o procedimento concluído, o paciente recebeu prescrições pós-operatórias de antibiótico (amoxicilina 500mg), anti-inflamatório (dexametasona 04mg) e analgésico em caso de dor (paracetamol 01g). O paciente também recebeu instruções pós-operatórias, com orientação de higiene, alimentação, repouso e retorno.

No retorno após 15 dias, o paciente compareceu a Clinica Escola de odontologia da UNEF, não relatou dor, não apresentou infecção e nenhuma complicação pós cirurgia, então foi feita a remoção da sutura.

Após 02 meses do procedimento cirúrgico, foi realizada uma radiografia panorâmica para avaliação pós operatória, na qual observou-se uma imagem sugestiva de material compatível com enxerto ósseo xenogeno, e manutenção do remanescente radicular em contato com o canal mandibular (Figura 08).

Figura 8: Radiografia panorâmica, 02 meses após a coronectomia associada ao enxerto ósseo xenógeno.

FONTE: Arquivo pessoal do autor, 2021

4. DISCUSSÃO

A coronectomia de terceiros molares inferiores vem se mostrado uma técnica cirúrgica de sucesso para evitar lesões ao nervo alveolar inferior (SILVA et al., 2018). Neste trabalho os pacientes dos dois casos clínicos, apresentavam os terceiros molares inferiores com a porção apical da raiz em íntimo contato com o canal mandibular, apresentando um risco eminente de lesão do NAI e consequente parestesia, dessa forma foi indicada a corenectomia nos dois casos e os pacientes cursaram no pós operatório sem parestesia das estruturas inervadas pelo NAI, sendo assim considerado sucesso da técnica. Segundo Dias-Ribeiro et al. (2015), relata que de fato, existem vários estudos que avaliaram a taxa de sucesso do procedimento da corornectomia, e foi observado que se trata de uma técnica previsível e aceitável.

Nos casos apresentados o maior risco era de lesionar o NAI e a parestesia das estruturas inervadas pelo NAI, sendo a região do mento a com maior queixa dos pacientes acometidos pela lesão do NAI. Além desses riscos, a coronectomia é também indicada em casos onde há possibilidade de fratura mandibular e já existem na literatura alguns relatos de casos em que a coronectomia foi eleita no manejo de terceiros molares associados a cistos dentígeros, devido a baixa taxa de recidiva desta lesão quando realizada a enucleação cuidadosa da capsula do cisto, em pacientes que apresentavam o intimo contato da raiz com o canal mandibular (PATEL et al., 2013).

Nos relatos em questão foram ultilizadas a técnica da coronectomia convencional e a modificada, associada ao enxerto ósseo. A técnica da odontectomia parcial intencional, foi inicialmente descrita por Ecuyer e Debien em 1984 como um procedimento cirúrgico alternativo às extrações completas de terceiros molares. E em 1997 O'Riordan apresentou um estudo sobre 100 casos desse procedimento, considerando-a uma alternativa válida (ESCUDEIRO et al., 2018). Consiste na remoção da coroa do dente, deixando a raiz in situ, com o intuito de evitar danos diretos ou indiretos ao nervo alveolar inferior (DEBONI et al., 2013). A técnica mais recentemente modificada foi descrita por Pogrel em 2004, ano em que se deu início às mais importantes publicações sobre o tema (GADY; FLETCHER, 2013).

Os casos aqui descritos não apresentavam contra indicações para realização da coronectomia como infecção ativa envolvendo o dente, mobilidade dentária ou patologias associadas. Segundo Deboni et al. (2013), a coronectomia só deve ser

realiada em situações de dentes com vitalidade e hígidos, em pacientes com boa saúde geral e com a autorização do paciente; e este deve ser informado que existe a possiilidade da necessidade de uma segunda intervenção cirúrgica, para remoção do remanescene radicular, caso este superficialize ou apresente sinais de infecção ou realizao de corpo estranho. Os pacientes aqui relatados ainda encontram-se em acompanhamento e até o momento de pós operatório não apresentara, sinais que indiquem a necessidade de um segundo tempo cirúrgico.

Segundo Leizerovitz e Leizerovitz (2013) relataram que o lado positivo de uma coronectomia bem sucedida em terceiro molar inferior é em sua totalidade, evitar uma lesão ao nervo alveolar inferior (NAI). Porém, pode ocorrer a migração das raízes, com superficialização das mesmas, tendo a necessidade um segundo tempo cirúrgico para a remoção deste remanescente radicular, entretanto, geralmente no segundo tempo cirúrgico não há mais o íntimo contato da raiz com o nervo alveolar inferior, sendo a coronectomia considerada um sucesso, mesmo com a necessidade de um segundo tempo cirúrgico. Os relatos dos casos desse trabalho, tem como objetivo comparar dois casos de coronectomia realizados pela técnica convencional descrita por Pogrel, Lee e Muff em 2004, porém uma cirurgia foi associada com enxerto ósseo xenogeno e a outra não, e acompanhar o processo de cicatrização e de neoformação óssea, e avaliar se há diferença entre as taxas de migração radicular e a necessidade de um segundo tempo cirúrgico.

Então, de acordo com Silva, (2017), o objetivo de aprimorar a técnica da coronectomia , é reduzir algumas complicações e desvantagens da técnica. Um aprimoramento é a associação da coronectomia com enxertos ósseos, essa associação tem contribuído para uma abordagem mais eficaz pelos cirurgiões dentistas, possibilitando um reparo ósseo em menor tempo e com características de densidade óssea mais significativa, diminuindo a taxa de migração do remanescente radicular. Devido a esses achados, foi pensando pelo autores desse trabalho realizar dois casos clínicos e comparar a diferença na cicatrização óssea e avaliar se há diferença na taxa da migração do remanescente radicular, na coronectomia quando associado aos enxertos osseos ou não.

No caso em que foi realizada a coronectomia modificada com enxerto visando comparar com a convencional, notamos na literatura um caso clínico utilizando a mesma técnica , relatada por Leizerovitz e Leizerovitz (2013), que teve o mesmo propósito de diminuir as intercorrências da coronectomia convencional. As

modificações propostas pelos autores foram as seguintes: estabilização da raiz para evitar a mobilidade no transoperatório, criação de um espaço intraósseo para inserção do enxerto ósseo, e assim minimizar a possibilidade de migração radicular pós-operatória.

Estudos de casos tratados pela técnica da coronectomia associada á enxerto ósseo demonstraram excelente altura do osso alveolar e melhoria periodontal na distal do segundo molar, com notável regeneração óssea. Nenhuma migração radicular foi verificada no período pós-operatório, e não houve remoção inadvertida de raízes no período transoperatório. Os autores sugerem que a coronectomia modificada com a utilização de enxerto osseo pode ser considerada uma boa alternativa em relação à coronectomia convencional, especialmente em casos de alto risco para defeitos periodontais existentes na distal dos segundos molares ou nos casos em que a migração radicular não é desejada (LEIZEROVITZ; LEIZEROVITZ, 2013).

Cirurgiões-dentistas devem sempre lembrar a importância e avaliar individualmente cada caso, os exames de imagem (radiografia panorâmica e tomografia computadorizada de feixe cônico) para observar a presença de lesões, integridade óssea e dentária da unidade em questão, para assim fazer o planejamento e a escolha correta da técnica cirúrgica e obter o sucesso desejado.

E por fim, esses relatos de casos retratam o passo a passo e a eficácia da coronectomia convencional e a modificada utilizando enxerto osséo xenôgeno como forma de proteger o NAI e evitar complicações da exodontia convencial. Contudo, é importante frizar que há necessidade de mais estudos descritivo, comparativos e técnico, para avaliar a técnica cirúrgica da coronectomia e aprimorá-la, trazendo assim mais benefícios para os pacientes e melhores informações para o cirurgião, facilitando a sua escolha e planejamento.

5. CONCLUSÃO

A partir da analise dos casos presente neste trabalho, podemos concluir que a coronectomia quando bem indicada é uma técnica que previne a parestesia do nervo alveolar inferior.

Desta forma, faz-se necessário a realização de novos estudos, com acompanhamento de longo prazo a fim de permitir estabelecimento de protocolos cirúrgicos e de utilização de biomaterias para que haja o aperfeiçoamento da técnica.

.

REFERÊNCIAS

ALENCAR, Phillipe Nogueira Barbosa et al. Padrão de qualidade em radiografia panorâmica: o que o clínico precisa saber?.**Braz. J. ofHea. Rev**., v.3, n.4, p.8904-8909. 2020.

ALVES FILHO, Manoel Elio Almeida *et al*. Estudo retrospectivo das complicações associadas à exodontia de terceiros molares em um serviço de referência no sertão paraibano, Brasil**.Arch Health Invest**, Paraíba, v.8, n.7, p. 376-380, 2019.

ALVES, RaoniTerramar Casado et al. Enxertos ósseos autógenos intrabucais em implantodontia: estudo retrospectivo. **Rev. Cir. Traumatol. Buco-Maxilo-Facial**, v.14, n.4, p.9-16, 2014.

AMERICAN DENTAL ASSOCIANTION COUNCIL ON SCIENTIFIC AFFAIR. The use of cone-beam computed tomography in dentistry. **The Journal Of The American Dental Association**, v.143, n.8, p.899-902, 2012.

CAPELLETTE, Mario et al. Caninos permanentes retidos por palatino: diagnóstico e terapêutica - uma sugestão técnica de tratamento. **Revista Dental Press Ortodontia Ortopedia. Facial**, v.13, n.1, p.60-73, 2008.

CARVALHO, Andressa Adelina Barros et al. Importância da tomografia computadorizada de feixe cônico na avaliaçãode canino incluso na maxila**. Rev. Bras. Odontol.**, v.74, n.2, p.143-149, 2017.

DEBONI, Maria Cristina Zindel et al. Coronectomia de terceiro molar inferior. **Revista da Associação Paulista de Cirurgiões Dentistas**, v. 67, n.1, p.18-20, 2013.

DIAS-RIBEIRO,Eduardo et al.Coronectomia em terceiro molar inferior: relato de casos. **Rev. Cir. Traumatol. Buco-Maxilo-Fac.**, Camaragibe v.15, n.2, p. 49-54, abr./jun. 2015.

FARDIN, Angelica Cristiane et al. Enxerto ósseo em odontologia: revisão de literatura. **Innovations Implant**, v.5, n.3, p.48-52, 2010.

GADY, Jacob; FLETCHER, Mark C. Coronectomy: indications, outcomes, and description of technique. **Atlas of the Oral and Maxillofacial Surgery Clinics**, v. 21, n. 2, p. 221–226. 2013.

GARIB, Daniela Gamba et al. Tomografiacomputadorizada de feixecônico (Cone Beam): entendendoeste novo método de diagnóstico por imagem com promissoraaplicabilidadeemOrtodontia. **Revista Dental Press Ortodon. Ortop. Facial**, v.12, n.2, p.139-156, 2012.

GARTNER, Carla Flamia; GOLDENBERG, Fernanda Cavicchioli. A importância da radiografia panorâmica no diagnóstico e no plano de tratamento ortodônticona fase da dentadura mista. **Revista Odonto**, v. 17, n. 33, p.102-109, 2009.

GIL, José Nazareno; GIL, Luiz Fernando. **Cirurgia do Terceiro Molar Impactado**: Passo a Passo. São Paulo: Santos, 2012.

KANESHIMA, Renan Hideki et al. Coronectomia – Uma alternativa para proteção do nervo alveolar inferior. **Revista Uningá**, v.27, n.1, p.1-5,2011.

KATO, Rogério Bentes et al. Acidentes e Complicações Associadas à Cirurgia dos Terceiros Molares Realizada por Alunos de Odontologia. **Rev. Cir. Traumatol. Buco-Maxilo-Fac**., Camaragibe v.10, n.4, p. 45-54, out./dez. 2010.

LEIZEROVITZ, Michael; LEIZEROVITZ, Olga. Modified and Grafted Coronectomy: A New Technique and a Case Report with Two-Year Followup. **Hindawi Publishing Corporation**, v.1, n.7, p.1-7, 2013.

LEIZEROVITZ, Michael; LEIZEROVITZ, Olga. Reduced Complications by Modified and Grafted Coronectomy vs. Standard Coronectomy-A Case Series. **The Alpha Omegan**, v. 81, n.9, p. 3-4, 2013.

LEUNG, Yan Yiu; CHEUNG, Kwong Lim. Correlation of radiographic signs, inferior dental nerve exposure, and deficit in third molar surgery. **Journal of Oral and Maxillo facial Surgery**, v.69, n.7, p.1873-9, 2011.

LISBOA, Alessandro Hyczy et al. Prevalência de Inclinações e Profundidade de Terceiros Molares Inferiores, segundo as classificações de Winter e De Pell& Gregory. **Pesq. Bras. Odontoped. Cli. Integr.**, v.12, n.4, p.511-15, 2012.

LONG, H. et al. Coronectomy vs. total removal for third molar extraction: a systematic review. **Journalof Dental Research**, v.91, n.7, p.659-65, 2012.

MANZI, Flávio Ricardo et al. Uso da tomografia computadorizada para diagnóstico de caninos inclusos. **Revista OdontolBras Central**, v.20, n.53, p.103-107, 2011.

MARKGURK, Mark et al. Unerupted teeth associated with dentigerous cysts and treated with coronectomy: mini case series. Br J Oral Maxillofac Surg., v.51, n. 7, p.644-9, 2013.

OLIVEIRA, Mariana Lima de et al. Comparativo sobre a prevalência de calcificações em tecidos moles entre tomografias computadorizadas de feixe cônico e radiografias panorâmicas digitais. **Brazilian Journal of developmente**., v.6, n.5, p.30925-30936. 2020.

PACCI, Raquel Cristina et al. Coronectomia em terceiros molares inferiores: Relato de dois casos. **Odonto**, v.22, n.43-44, p.101-106, 2014.

PATEL, Vinod et al. Unerupted teeth associated with dentigerous cysts and treates with coronectomy: mini case series. **Journal of Oral and Maxillo facial Surgery**, v.51, n.7, p-644-649, 2013.

RENTON, T. et al. Evaluationoftrigeminalnerve injuries in relationtothird molar sugery in a prospective paciente cohort. Recommrnfstions for prevention**. International Journalof Oral and Maxillo facial Sugery**, n.41, v.12, p.1509-1518, 2012.

RIBEIRO, Eduardo Dias et al. Coronectomia em terceiro molar inferior: relato de casos. **Revista de cirurgia *e* Traumatologia Buco Maxilo Facial***,* v. 15, n. 2, p.49-54, 2015.

SILVA, Carolina Almeida Oliveira da et al. Coronectomia e a sua importância na preservação do nervo alveolar inferior - Uma revisão de literatura. **Revista Brasileira de Odontologia**, v.75, n.2, p- 1236-4561, 2018.

SILVA, Lorena Thainara Leoni et al. Coronectomia como técnica alternativa: Revisão de literatura. **Brazilian Journal of Surgery and Clinical Research**, v.21, n. 3, p.91-94, 2017.

SIQUEIRA, Laura Becker Rodrigues et al. Terceiros Molares impactados em indivíduos com fissura palatina: Revisão de Literatura. **RevAcBO**., v.10, n.1, p.6-10. 2021.

SOARES, Murilo Vila Real. Biomateriais utilizados na pratica odontológica: Uma revisão de literatura. **Universidade Estadual de Londrina**, p. 1-49, 2015.

SOUSA, Layane Maria de et al. Complications in postoperativeofthirdmolarextraction. **RevOdonto Cienc**., v.32, n.1, p.10-16, 2017.

STEIGMANN, Marius. A Bovine-bone mineral block for the treatment of severe ridge deficiencies in the anterior region: a clinical case report. **Implantes Orais Maxillofac IntJ.**, v.23, n.1, p.123-8, 2008.

TARAZONA, Beatriz et al. Anxiety before extraction of impacted lower third molars. **Med Oral Patol Oral Cir. Bucal**, v.20, n.2, p.246-50, 2015.

VALENTE, Nathália de Alencar et al. A importância da TCFC no diagnóstico e localização de dentes supranumerários**. Rev. Bras. Odontol.**, v.73, n.1, p.55-59, 2016.

ANEXOS

1. TERMO DE CONSCENTIMENTO LIVRE E ESCLARECIDO

1.1 TCLE PACIENTE RELATO DE CASO 01

UNEF – UNIDADE DE ENSINO SUPERIOR DE FEIRA DE SANTANA
CURSO DE ODONTOLOGIA

TERMO DE CONSENTIMENTO LIVRE E ESCLARECIDO

Eu, Haina Dias de Souza Galvão, com o número de Registro Civil (RG) 15.036.935-20 D, emitido por (pela) SSP estou me submetendo sob livre e espontânea vontade a atendimento odontológico no Curso de Odontologia da Unidade de Ensino Superior de Feira de Santana e aceito ser atendido pelos alunos do curso, sob supervisão do professor/preceptor responsável pelo serviço no momento do meu atendimento. Fui informado (a) de que para o diagnóstico e tratamento de algum problema que eu possa ter na boca ou nos meus dentes podem ser necessários diversos procedimentos como solicitação de exames de sangue, radiografias ou outros exames de imagem, biopsia e prescrição de medicamentos. Os procedimentos a serem realizados serão explicados de acordo com o meu caso. Aceito ser fotografado, assim como permito a divulgação dos resultados de todos os meus exames e dos procedimentos realizados, sendo que essas informações somente poderão ser divulgadas no meio científico, resguardando o meu direito ao sigilo profissional quanto à minha identidade.

Estou ciente de que a qualquer momento posso desistir do tratamento ou não seguir as orientações fornecidas nesse serviço, desde que eu assuma toda a responsabilidade pelos prejuízos à minha saúde, decorrentes dessa minha atitude. No caso de paciente menor de idade ou pertencente a outro grupo considerado legalmente como incapaz*, o responsável deverá assumir inteira responsabilidade quanto ao cumprimento das orientações e prescrições. Fui informado (a) de que se alguma forma me sentir prejudicado (a), ou se precisar de esclarecimentos adicionais posso, a qualquer tempo, entrar em contato com os professores/preceptores responsáveis pelo meu atendimento odontológico, procurando pessoalmente o serviço ou através do telefone (75) 3023-8905.

Declaro que este termo foi lido e explicado para mim e que todas as duvidas existentes até esta data, seja em relação aos procedimentos que serão executados ou etapas do tratamento, bem como seus benefícios e riscos, oram esclarecidas pela equipe de acadêmicos e/ou professores. Por fim, afirmo não haver nenhum termo técnico do qual eu não entenda o seu significado. Este documento será assinado em duas vias de igual teor.

Feira de Santana, 18 de Junho de 2021

Haina Dias de Souza Galvão
Assinatura do Paciente ou Responsável Legal

Nome do menor ou Incapaz

* Pacientes considerados **absolutamente** incapazes do exercício dos atos da vida civil:
- Menores de 16 anos;
- Os que, por enfermidade ou doença mental, não tiverem o necessário discernimento para a prática desses atos;
- Os que, mesmo por causa transitória, não puderem exprimir sua vontade

*Pacientes considerados **relativamente** incapazes do exercício dos atos da vida civil:
- Maiores de 16 e menos de 18 anos
- Os ébrios habituais, os viciados em tóxicos e os que, por deficiência mental tenham o discernimento reduzido;
- Os excepcionais sem desenvolvimento mental completo;
- Os pródigos

1.2 TCLE PACIENTE RELATO DE CASO 02

TERMO DE CONSENTIMENTO LIVRE E ESCLARECIDO

Eu, Simério Rodrigues Dantas Junior, com o número de Registro Civil (RG) 20516 89067, estou me submetendo sob livre e espontânea vontade a atendimento odontológico na clínica escola do Curso de Odontologia da Unidade de Ensino Superior de Feira de Santana e aceito ser atendido pelos alunos do curso, sob supervisão do professor/preceptor responsável pelo serviço no momento do meu atendimento. Fui informado (a) de que para o diagnóstico e tratamento de alguma condição ou problema que eu apresente na região oral podem ser necessários diversos procedimentos como solicitação de exames de sangue, radiografias ou outros exames de imagem, biópsia e prescrição de medicamentos. Os procedimentos a serem realizados serão explicados de acordo com o meu caso. Aceito ser fotografado, assim como permito a divulgação dos resultados de todos os meus exames e dos procedimentos realizados, sendo que essas informações somente poderão ser divulgadas no meio científico (de forma presencial ou virtual), resguardando o meu direito ao sigilo profissional quanto à minha identidade.

Estou ciente de que a qualquer momento posso desistir do tratamento ou não seguir as orientações fornecidas neste serviço, desde que eu assuma toda a responsabilidade pelos prejuízos à minha saúde, decorrentes dessa minha atitude. No caso de paciente menor de idade ou pertencente a outro grupo considerado legalmente como incapaz*, o responsável deverá assumir inteira responsabilidade quanto ao cumprimento das orientações e prescrições. Fui informado (a) de que se alguma forma me sentir prejudicado (a), ou se precisar de esclarecimentos adicionais posso, a qualquer tempo, entrar em contato com os professores/preceptores responsáveis pelo meu atendimento odontológico, procurando o serviço ou através do telefone (75) 3023-8905.

Declaro que este termo foi lido e explicado para mim e que todas as dúvidas existentes até esta data, seja em relação aos procedimentos que serão executados ou etapas do tratamento, bem como seus benefícios e riscos, foram esclarecidas pela equipe de acadêmicos e/ou professores. Por fim, afirmo não haver nenhum termo técnico do qual eu não entenda o seu significado. Este documento será assinado em duas vias de igual teor.

Feira de Santana, 15 de abril de 2021

Simério Rodrigues Dantas Junior

Assinatura do Paciente ou Responsável Legal

_____

Nome do menor ou Incapaz

* Pacientes considerados **absolutamente** incapazes do exercício dos atos da vida civil:
- Menores de 16 anos;
- Os que, por enfermidade ou doença mental, não tiverem o necessário discernimento para a prática desses atos;
- Os que, mesmo por causa transitória, não puderem exprimir sua vontade.

*Pacientes considerados **relativamente** incapazes do exercício dos atos da vida civil:
- Maiores de 16 e menos de 18 anos
- Os ébrios habituais, os viciados em tóxicos e os que, por deficiência mental tenham o discernimento reduzido;
- Os excepcionais sem desenvolvimento mental completo;
- Os pródigos

2. AUTORIZAÇÃO PARA DEFESA DO TCC

AUTORIZAÇÃO PARA DEFESA

Declaro, a partir desta data, que eu, **ANA CAROLINA LEMOS PIMENTEL** autorizo a defesa do Trabalho de Conclusão de Curso do (a, os, as) discente (s) **DÉBORA CEDRAZ SANTIAGO LIMA LORENA STÉFANI SANTANA ROCHA SILVA** , intitulado **AVALIAÇÃO DA MIGRAÇÃO RADICULAR PÓS CORONECTOMIA ASSOCIADO AO USO DE ENXERTO ÓSSEO: RELATO DE DOIS CASOS**, produzido como requisito parcial para conclusão do curso de graduação de Odontologia desta Instituição.

Feira de Santana, 25/06/2021

Dra. Ana Carolina Pimentel
Cirurgia e Traumatologia
Buco - Maxilo Facial
- CROBA 12116

_____

Assinatura do Orientador(a)