UNIDADE DE ENSINO SUPERIOR DE FEIRA DE SANTANA

EMERSON DE SOUZA SILVA

ISABELLA MARIA MASCARENHAS GONÇALVES

A UTILIZAÇÃO DE IMPLANTES OSSEOINTEGRADOS EM CARGA IMEDIATA PARA A REABILITAÇÃO PROTÉTICA DO EDENTULISMO MANDIBULAR: RELATO DE CASO CLÍNICO

Feira de Santana

2022

Emerson de Souza Silva

Isabella Maria Mascarenhas Gonçalves

A UTILIZAÇÃO DE IMPLANTES OSSEOINTEGRADOS EM CARGA IMEDIATA PARA A REABILITAÇÃO PROTÉTICA DO EDENTULISMO MANDIBULAR: RELATO DE CASO CLÍNICO

Trabalho de Conclusão de Curso apresentado como pré-requisito para obtenção do título de Cirurgião-Dentista pela Unidade de Ensino Superior de Feira de Santana - BA (UNEF)

Orientador: Prof.Dr. Lucciano Brandão de Lima

Feira de Santana

2022

AGRADECIMENTOS

Primeiramente, queremos agradecer a Deus, por concluir mais uma etapa em nossas vidas.

Aos nossos amigos do curso de odontologia que nos incentivaram e sempre estiveram ao nosso lado.

A nossa professora da disciplina de TCC, Jamilly Musse e ao nosso orientador prof. Dr. Lucciano Brandão pela oportunidade oferecida, pela amizade e disponibilidade constante, pela paciência e por todo o aprendizado proporcionado.

Muito obrigado!

"A motivação não é uma formula mágica para atingir o sucesso, mascertamente garante o caminho mais rápido para alcançar".

(Albino Guimarães)

SUMÁRIO

RESUMO 5

PALAVRAS-CHAVE 5

ABSTRACT 5

KEYWORDS 6

1 INTRODUÇÃO 6

2 REVISÃO DE LITERATURA 8

3. RELATO DE CASO 12

4. DISCUSSÃO 19

5. CONCLUSÃO 21

REFERENCIAS 22

ANEXOS 25

RESUMO

A perda de uma ou mais unidades dentárias pode provocar consequências à saúde do sistema estomatognático do paciente, como a mastigação, fonética e estética. A qualidade de vida dos indivíduos tem influências geradas pela saúde e integridade bucal e que necessita de atenção durante todas as faixas etárias. O objetivo deste trabalho foi apresentar um relato de caso clínico onde foram utilizados implantes ósseosintegrados em carga imediata para a reabilitação protética de uma paciente que apresentava edentulismo mandibular, restabelecendo a função mastigatória e estética prejudicadas pela perda dos dentes. Com o aumento da expectativa de vida da população e com o atual padrão estético, as pessoas portadoras de prótese dental passaram a almejar alternativas reabilitadoras capazes de preservar as condições fisiológicas do indivíduo. Na odontologia, nas últimas décadas, observou-se a existência de uma gama de tratamentos que visam reabilitar a área edêntula, como as próteses dentárias (totais ou parciais) e os implantes dentários. Os implantes dentários, por sua vez, têm sido alvo de grande procura pelos pacientes, pela devolução da estética e função. A utilização de implantes osseointegrados em carga imediata para o tratamento do edentulismo é uma técnica consagrada na odontologia, com resultados previsíveis e satisfatórios. Relato de caso: O caso refere-se a uma paciente do gênero feminino, 75 anos de idade, que buscou o atendimento em uma clínica particular insatisfeita com as próteses removíveis que utilizava. Foi realizado então as exodontias das unidades 14, 23, 26, 41, 42, 43 e 44 devido a reabsorção óssea severa, mal posicionamento e extrusão. Após as exodontias Realizou-se a confecção de uma prótese total superior e instalação de quatro implantes em mandíbula com submissão de prótese em carga imediata. Ao final do tratamento, pode-se observar o sucesso da técnica com o restabelecimento estético funcional do paciente, corroborando com os achados na literatura vigente.

PALAVRAS-CHAVE: implante dentário; edentulismo; carga imediata

ABSTRACT

The loss of one or more dental units can have consequences for the health of the patient's stomatognathic system, such as mastication, phonetics and aesthetics. The quality of life of individuals has influences generated by oral health and integrity and needs attention during all age groups. The objective of this work was to present a clinical case report where osseointegrated implants were used in immediate loading for the prosthetic rehabilitation of a patient who had mandibular edentulism, restoring the masticatory and aesthetic function impaired by the loss of teeth. With the increase in the life expectancy of the population and with the current aesthetic standard, people with dental prostheses began to crave rehabilitation alternatives capable of preserving the physiological conditions of the individual. In dentistry, in recent decades, there has been a range of treatments that aim to rehabilitate the edentulous area, such as dental prostheses (total or partial) and dental implants. Dental implants, in turn, have been the target of great demand by patients, for the return of aesthetics and function. The use of immediately loaded osseointegrated implants for the treatment of edentulism is an established technique in dentistry, with predictable and satisfactory results. Case report: The case refers to a female patient,

75 years old, who sought care at a private clinic, dissatisfied with the removable prostheses she was using. The extractions of units 14, 23, 26, 41, 42, 43 and 44 were then performed due to severe bone resorption, malposition and extrusion. After the extractions, a complete upper denture was made and four implants were installed in the mandible with immediate loading of the prosthesis. At the end of the treatment, one can observe the success of the technique with the functional aesthetic restoration of the patient, corroborating the findings in the current literature.

Keywords:dental implant; edentulism; immediateloading

1 INTRODUÇÃO

A perda de uma ou mais unidades dentárias pode provocar consequências à saúde do sistema estomatognático do paciente, como a mastigação, fonética e estética. Na odontologia, nas últimas décadas, observou-se a existência de uma gama de tratamentos que visam reabilitar a área edêntula, como as próteses dentárias (totais ou parciais) e os implantes dentários. Os implantes dentários, por sua vez, têm sido alvo de grande procura pelos pacientes, pela devolução da estética e função (FERNANDES JÚNIOR et al., 2014).

A qualidade de vida dos indivíduos tem influências geradas pela saúde e integridade bucal e que necessita de atenção durante todas as faixas etárias. Com o aumento da expectativa de vida da população e com o atual padrão estético, as pessoas portadoras de prótese dental passaram a almejar alternativas reabilitadoras capazes de preservar as condições fisiológicas do indivíduo. Dessa forma, as próteses retidas por implantes vêm se consolidando como preferidas entre as alternativas viáveis para suplementação de ausências dentárias. Afinal, os acréscimos referentes a estética, mastigação, fonação, retenção e estabilidade protética são consideráveis acarretando em melhorias significativas no aspecto funcional e psicológico do paciente, recuperando a autoestima e confiança (MAGALHÃES et al., 2014).

A reposição de dentes perdidos vem sendo relatado na literatura desde o período antigo. E foi revolucionado por Branemark em 1969 através de estudos em

tíbias de coelhos e cães em que foi possível observar a união do osso alveolar e o parafuso do implante, denominada então de osseointegração (AMORIM et al., 2019).

A utilização de implantes dentários para fixação de peças protéticas revolucionou os tratamentos odontológicos, possibilitando melhor estética e função mastigatória. O protocolo proposto por Branemark, em 1985, era composto por duas fases cirúrgicas, com tempos de espera para mandíbula de três a quatro meses, e maxila de quatro a seis meses. Após esse período, era iniciada a instalação das próteses. Na tentativa de diminuir os anseios dos pacientes quanto ao tempo de espera da osseointegração, foram desenvolvidos implantes com melhores tratamentos de superfície, além da evolução da técnica cirúrgica e protética, proporcionando assim, a instalação de prótese e sua fixação imediatamente após o procedimento cirúrgico (carga imediata), com boa previsibilidade (FONSECA et al., 2020).

A técnica de implantes ósseointegrados em carga imediata pode ser aplicada tanto para maxila quanto mandíbula edêntula, sendo os implantes instalados em regiões que favoreçam a reabilitação protética e apresentem uma melhor densidade óssea com o pilar canino na maxila na região entre os forames mentuais da mandíbula. Os implantes podem ainda serem instalados imediatamente após exodontias diminuindo assim, quando essa condição for indicada, a morbidade do procedimento.

A qualidade óssea é um fator imprescindível para o sucesso dos implantes e em especial os implantes que serão submetidos a carga imediata pois estes precisam de estabilidade primária, ou seja, que estes obtenham um toque de inserção entre 40N/cm² e 60N/cm². A não obtenção desta estabilidade pode reduzir a taxa de sucesso destes implantes, pois os microsmovimentos desenvolvidos pela prótese em função podem prejudicar o processo de osseointegração (CHRCANOVIC et al., 2014).

Neste aspecto, a reabilitação de mandíbulas edêntulas com implantes em carga imediata apresenta uma alta taxa de sucesso, pois a região de escolha para a instalação dos implantes, o espaço entre forames mentonianos, apresenta frequentemente uma grande disponibilidade e densidade óssea, favorecendo a obtenção da estabilidade primária e torque de inserção necessário para a utilização de implantes em carga imediata (ALSABEEHA et al., 2012)

Sendo assim, o objetivo deste trabalho foi apresentar um relato de caso clínico onde foram utilizados implantes ósseosintegrados em carga imediata para a reabilitação protética de uma paciente que apresentava edentulismo mandibular.

2 REVISÃO DE LITERATURA

Em busca da estética e da função mastigatória, os pacientes têm procurado cada vez mais os cirurgiões-dentistas na intenção de reparar perdas dentárias parciais ou totais. Em contrapartida, os odontólogos buscam aprimoramento das técnicas e materiais existentes para que haja perfeita harmonia entre implante/prótese e função/estética, proporcionando aos pacientes satisfação pessoal através da reabilitação bucal (MORAES et al., 2015).

A perda de um elemento dentário de forma inesperada principalmente em região anterior pode traumatizar o paciente, de forma psicológica,social, estética, além de comprometimento fonético e funcional. Com o aumento da perspectiva de vida da população e com pretensão de estética cada vez mais avançada, os implantes com carga imediata vêm ganhando destaque visto que desempenham bom papel de estética e função (KAN et al., 2018).

Segundo Rauber (2019) a atividade do implantodontista no âmbito de sua competência profissional vem evoluindo a cada ano, não somente os materiais a serem utilizados, como também as técnicas de colocação dos implantes melhoram significativamente o processo de osseointegração, bem como a recuperação do paciente pós implantado.

Bränemark et al. (1960) através da implantodontia na odontologia que a população passou a conhecer uma maneira altamente eficaz de obter reposição dentária. A condição inicial estabelecida era a instalação de implantes em dois estágios cirúrgicos, em que os implantes permaneceram submersos por alguns meses, seguindo-se então a instalação da prótese, a fim de evitar carga precoce e micromovimentação do implante. Em virtude disso, alguns inconvenientes eram inerentes à técnica, como por exemplo: longos períodos de tratamento, utilização de próteses totais ou parciais removíveis provisórias sobre a ferida cirúrgica ou ainda, em algumas situações de exceção, o paciente devia ficar sem próteses por um período de duas semanas, além de passar por uma segunda intervenção cirúrgica.

Segundo França (2022), o surgimento dos implantes com carga imediata ocorreu visando proporcionar ao paciente mais conforto. Neste, logo no ato cirúrgico é possível que se instale o implante e a prótese. Inicialmente, alguns autores acreditaram que esse método prejudicaria a cicatrização e a remodelação óssea dotrauma cirúrgico. Devido à manutenção do contato direto do osso sem interposição de fibras com a face exterior do implante em cargas imediatas, mudou-se a visão relacionada aos implantes de dois momentos.

As próteses totais fixas implantossuportadas são as preferidas pelos pacientes por proporcionarem conforto e maior eficiência mastigatória, além de menos manutenção e reparo e, favorecendo o aspecto psicológico, uma vez que elimina o caráter removível das overdentures. Todavia, estas próteses agregam maiores custos e uma técnica de confecção mais elaborada, desde o planejamento cirúrgico-protético aos cuidados de controle de biofilme bacteriano (ROCHA, 2013).

A interação entre osso e a superfície do implante sem interposição com tecido conjuntivo fibroso é considerada como osseointegração. Bränemark estabeleceu um protocolo para instalação de implantes que requer aproximadamente 3 a 6 meses de espera inicial, neste tempo o implante ficará sem função para evitar movimentações que podem interferir negativamente na osseointegração. Só após a osseointegração estabelecida é que é realizada a reabilitação protética. Muitos cirurgiões dentistas ainda seguem esse protocolo de implantes não imediatos (BRÄNEMARK, 2008).

Com a introdução do conceito de osseointegração por Bränemark, é possível reabilitar pacientes parcialmente ou totalmente edêntulos. De acordo com Costa et al.(2014) às características da osseointegração variam com a quantidade e qualidade do contato ósseo-implante e de fenômenos celulares como cicatrização, reparação e remodelação adequando intensidade e frequência. Alguns critérios são utilizados para instalação dos implantes em carga imediata como: qualidade do tecido ósseo, propriedade macroscópica e microscópicas dos implantes, estabilização bicortical, distribuição dos implantes, uso cauteloso de contileves, implantes com comprimento mínimo de 10mm.

Segundo Silva, Campos e Moreira (2010), todo procedimento cirúrgico apresenta um certo índice de intercorrências e/ou complicações associadas. As complicações são intercorrências não previstas no tratamento e que quando solucionadas não prejudicam o resultado do mesmo. No entanto, se não forem resolvidas podem levar o tratamento ao fracasso. Hemorragias, infecções,

parestesias e disestesias e perda primária dos implantes são algumas das intercorrências e complicações mais comuns relacionadas a procedimentos cirúrgicos para implantodontia (PINTO et al., 2000).

O planejamento adequado é a melhor forma de evitar-se tal complicação, sendo prudente, por parte do cirurgião-dentista, a busca constante pelo aprimoramento profissional para o completo domínio teórico-prático das formas de prevenção, assim como das condutas e tratamentos específicos (QUEIROZ et al., 2012).

A técnica de carga imediata tem uma boa viabilidade e indicações desde que se tenha qualidade e quantidade ósseo sendo um requisito indispensável o qual indica ou contraindica a técnica (OLTRA et al., 2014). Segundo Asis et al. (2019) obedecer às indicações corretas é fundamental, e cita como indicações: paciente com boa saúde sistêmica, com ausência de maus hábitos (bruxismo e tabagismo) além de boa condição óssea e estabilidade primária.

Contudo, para Cordeiro (2015), Farias e Cappato (2015) deve-se observar casos em que o paciente apresentar diabetes descontrolado, sofreu radiações recentes, têm bruxismo ou é tabagista que tem má qualidade óssea, que interfere na ancoragem primária do implante, também quando não há osso suficiente o que limita o implante, ou um torque menor que 35N, são situações que contra indicam a instalação de implantes imediatos. A técnica para implantes inmediatos necessita de 3mm a 5mm de osso além do ápice alveolar, o que nem sempre é possível, em consequência de proximidade com algumas estruturas anatômicas como nervo alveolar ou seio maxilar (FONTOURA, 2016).

Estudos revelaram que o uso de uma força de tração vertical ao eixo axial do dente, apresenta vantagens no sentido de que reduz o trauma exercido na camada de cemento promovendo uma melhor regeneração dos tecidos periodontais e assim minimizando o processo de reabsorção óssea (KELLY et al., 2016). De acordo com Kresnoadi et al. (2015) o osso esponjoso geralmente é preferível pois, é rapidamente revascularizado e bem aceito pela zona receptora, devido ter um maior poder osteogênico que provavelmente, corresponde ao maior número de células presentes na medula. Osso do tipo cortical tem uma grande probabilidade de rejeição e de reabsorção ao nível da matriz óssea.

Segundo Pienegonda (2020), a instalação de implantes imediatos pós exodontia relata ser uma técnica com taxa de sucesso muito alta, previsível e com

boa viabilidade para reabilitação, principalmente em região estética anterior à maxila. Entretanto, cuidados e considerações cirúrgicas e protéticas apropriadas devem ser minuciosamente seguidos no decorrer da realização desses procedimentos. A técnica de instalação de implantes no mesmo passo cirúrgico que a exodontia pode implicar em algumas dificuldades, como por exemplo em regiões de molares, pois o alvéolo nem sempre é propício para o recebimento do implante imediato. Porém, desde que esta técnica seja bem utilizada pelo implantodontista apresenta inúmeras vantagens como: redução de etapas cirúrgicas, diminuição custos, preservação dos tecidos moles em dimensão e altura e manutenção da espessura do osso alveolar (REBELE et al., 2013).

É necessário realçar que o protocolo imediato de implante e restauração imediata não é compatível para todos os pacientes. Visto que, o paciente deve ter boa adesão ao plano e comprometimento com boa higiene e se faz presente em consultas de acompanhamento. (PINEGONDA, 2020).

A cirurgia de inserção do implante dentário ocorre de forma traumática para estrutura óssea receptora, provocando um dano. As células sanguíneas presentes naquela região, imediatamente entendem que necessitam fazer a reparação, assim o metal inserido precisa ser altamente biocompatível, característica básica essencial e o dano provocado precisa ser minimizado, estimulando assim o processo de cura de maneira eficaz e uniforme. (MAVROGENIS et al., 2009).

Escolher planejar uma reabilitação oral utilizando implantes dentários e baseada em seu alto índice de sucesso, que varia em torno de 90%. Se faz necessário, além de um conhecimento amplo na área, uma anamnese bem executada do paciente e observação criteriosa de algumas regras antes, durante e após o processo cirúrgico (MARTINS et al., 2011).

Para que o cirurgião-dentista trace um plano de tratamento ideal e previsível é necessário que realize um diagnóstico e planejamento apropriado da condição do paciente (BECKER; GOLDSTEIN, 2008).

A técnica mais indicada para o planejamento de implantes imediatos é realizada com a utilização de Tomografia Computadorizada de Feixe Cônico (TCFC), pois proporciona boa visualização de estruturas; imagens de alto contraste; exibição multiplanar e reconstruções tridimensionais (NAGARAJAN et al., 2014).

Rocha et al. (2013) enfatizam que na tomada de decisão clínica para utilização da técnica alguns fatores devem ser analisados, como: quantidade e

qualidade do osso, oclusão do paciente, hábitos parafuncionais, técnica cirúrgica e saúde geral do paciente. Além de análise radiográfica e tomográfica.

3. RELATO DE CASO

Paciente E.S.S, 75 anos, buscou atendimento em uma clínica particular situada na cidade de Feira de Santana, com a queixa principal relacionada a insatisfação com as próteses que a mesma utilizava (Figura 1). Ao exame clínico constatou-se que ela tinha ausência das unidades 18, 17, 16, 15, 13, 12, 11, 21, 22, 24, 25, 27 e 28 no arco superior e no arco inferior ausência das unidades 48, 47, 46, 45, 31, 32, 33, 34, 35, 36, 37, 38 e utilizava próteses parciais removíveis deficientes que não possuíam função mastigatória e estética (Figura 2). Após exame clinico e avaliação dos exames de imagem, foi proposto à paciente a exodontia das unidades dentárias por possuírem reabsorção óssea e mal posicionamento para confecção de uma prótese total superior e uma prótese tipo protocolo de carga imediata na arcada inferior.

Figura 1. Paciente inicialmente com próteses insatisfatórias.

Figura 2. Paciente sem próteses.

Com o consentimento da paciente previamente já instruída do que seria feito, foi realizado a obtenção dos modelos de estudo, montagem em articulador e confeccionado a base de prova para teste dos encerramentos das próteses definitivas (Figura 3). A partir do enceramento foi confeccionado uma prótese total superior para ser instalada no mesmo dia das extrações das unidades dentárias inferiores e o guia cirúrgico para prótese inferior**.** Foi então agendado o dia da cirurgia onde foi realizado anestesia local com bloqueio dos nervos mentonianos, utilizando Articaine 4% 1:100.000, com incisão intrasulcular do tipo envelope e descolamento mucoperiosteal da região de canino a canino inferior e então foi executado as exodontias (Figura 4).Após exodontias foi realizada a regularização de rebordo alveolar e instalação de quatro implantes osseointegrados que obtiveram estabilidade e travamento primário de 40N, ideal para carga imediata (Figura 5), após isso foi realizado moldagem com guia multifuncional (figura 6) e os modelos montados em articulador encaminhados ao laboratório para o enceramento da futura prótese.

Figura 3. Teste dos enceramentos das próteses definitivas

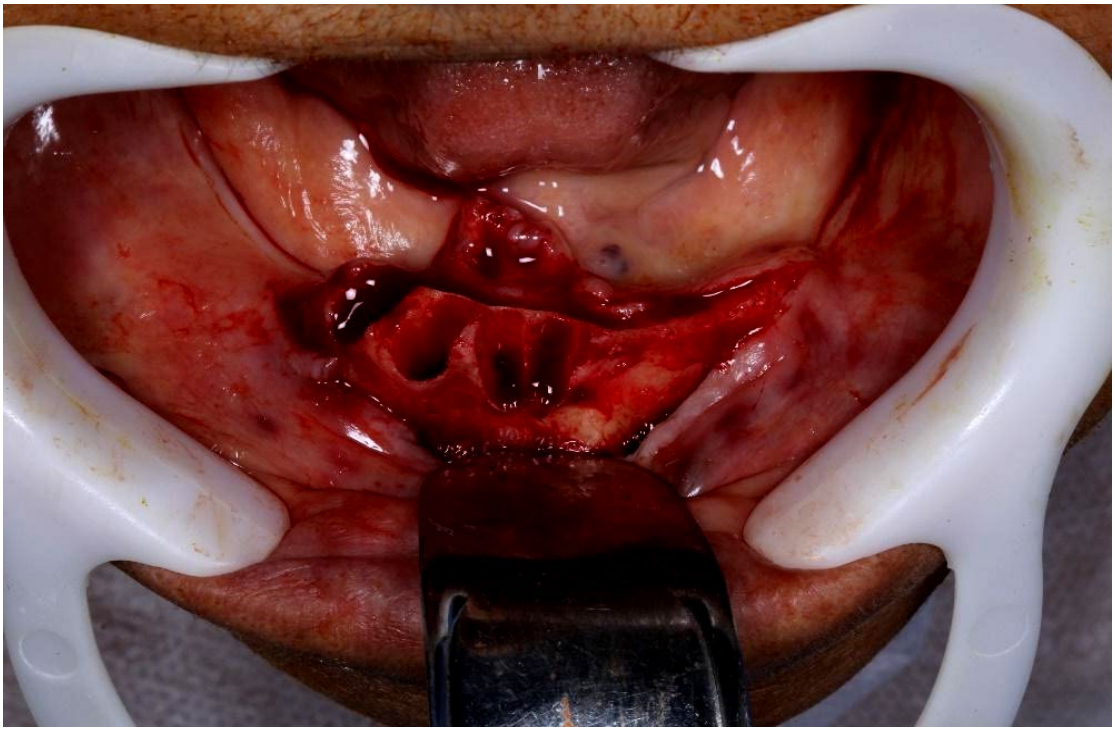

Figura 4. Alvéolos pós exodontias pronto para instalação dos implantes.

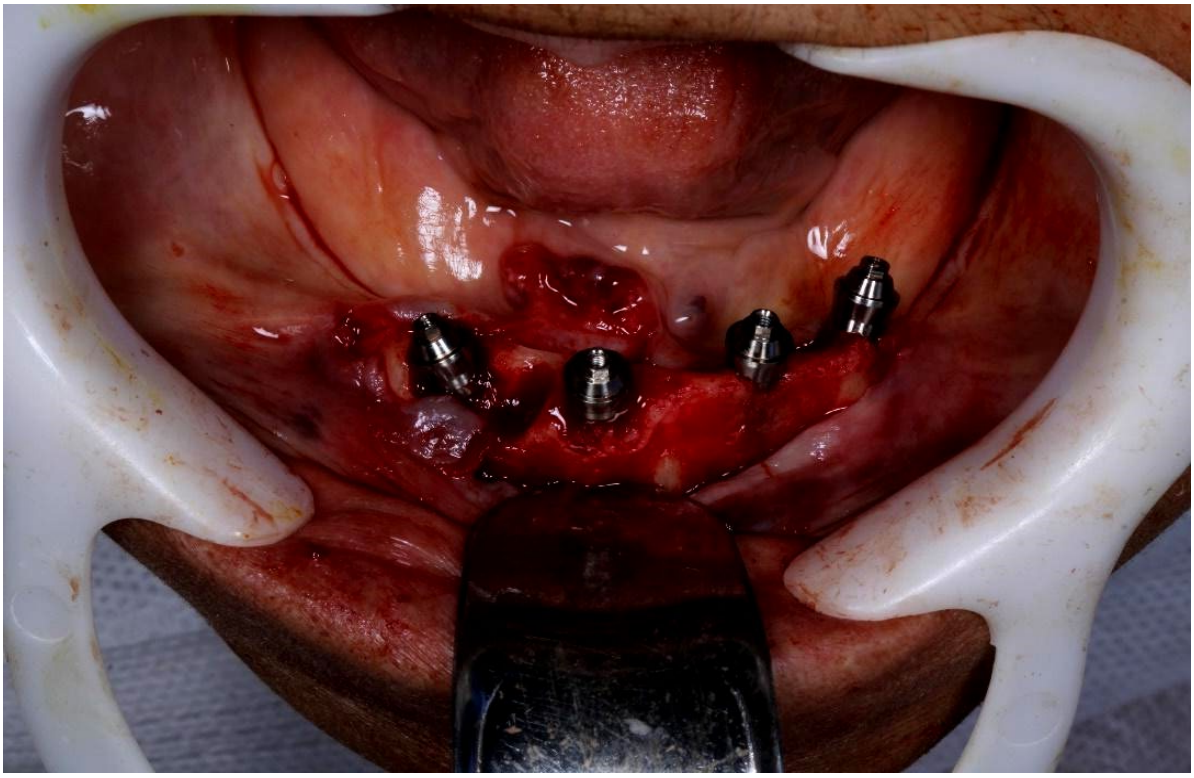

Figura 5. Instalação dos implantes osseointegrados.

Figura 6. Instalação da prótese superior e guia cirúrgico**.**

Vinte e quatro horas após o procedimento o enceramento foi provado na boca do paciente e pequenos ajustes em relação ao contato oclusal foram estabelecidos para essa prótese (Figura 07). Após essa etapa a prótese foi encaminhada novamente ao laboratório e no dia seguinte a mesma foi instalada sobre os implantes (Figura 08).

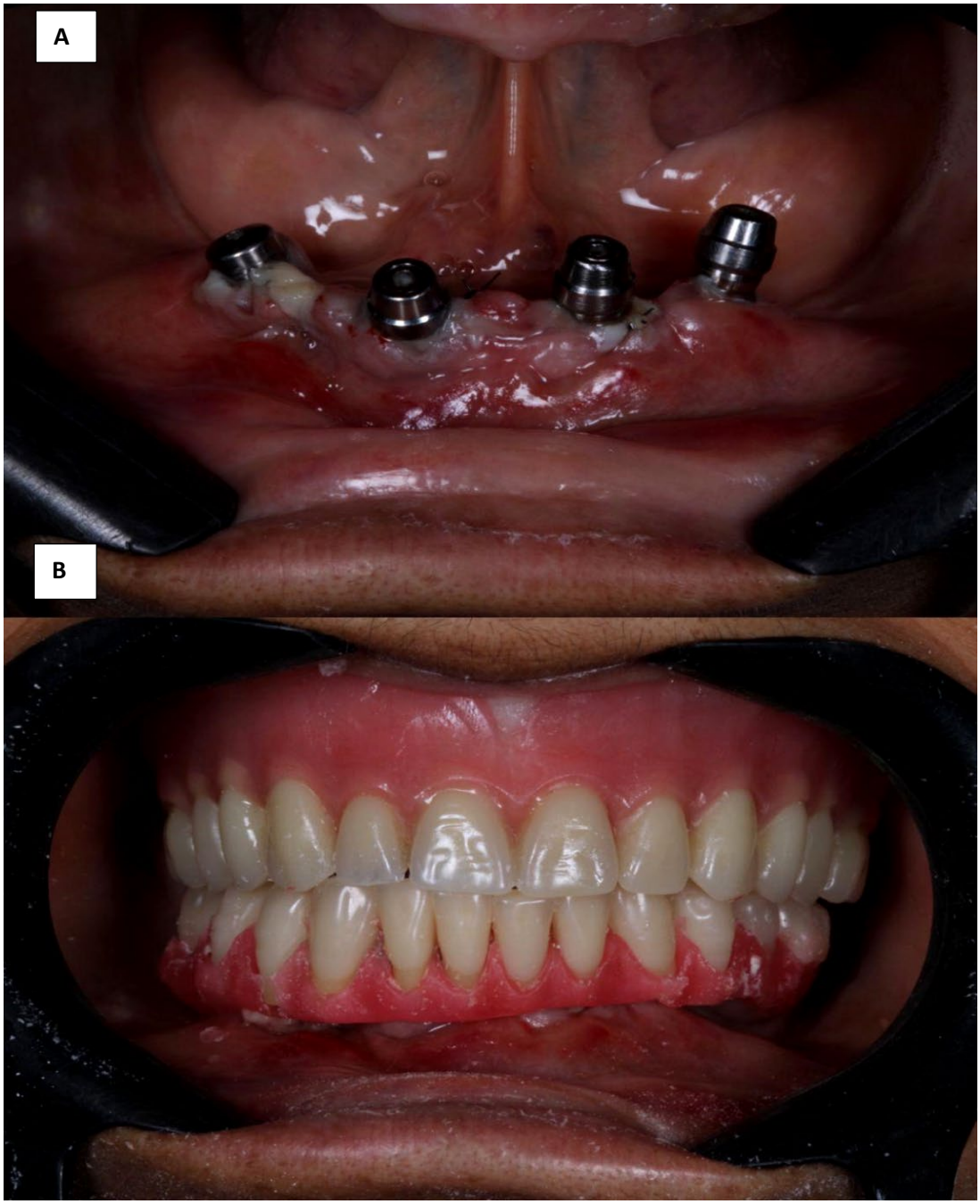

Figura 07. (a) aspecto pós-círurgico de 24 horas **(b)** Prova do enceramento em boca.

Figura 08. (a) foto intraoral da prótese instalada**, (b)** estética obtida com a prótese em posição e **(c)** condição inicial da paciente.

4. DISCUSSÃO

A substituição de um elemento dentário por implantes, demonstra ser uma alternativa imprescindível na reabilitação funcional e estética. O protocolo clássico de branemark recomenda a colocação dos implantes após total cicatrização óssea da região receptora que ocorre normalmente após um período de 3 a 6 meses com os implantes tardios (BRÅNEMARK et al., 2008).

Buser et al.(2017) dizem que o avanço tecnológico e aumento de pesquisas científica dos sucessos terapêuticos com implantes, diminuiu-se o tempo de espera da cicatrização alveolar, assim tornou-se necessário estabelecer uma classificação para os diferentes tempos de aplicação dos implantes. Os implantes imediatos foram classificados como de tipo 1 ou seja colocados logo após a extração dentária, em contrapartida ao protocolo tradicional de Branemark.

Segundo Cariello et al. (2013) A carga imediata em implantes osseointegrados envolve o uso da técnica em estágio único, com a instalação de próteses estéticas e funcionais. Implantes com carga imediata promovem conforto ao paciente, eliminando o inconveniente de uma segunda cirurgia, promovendo também a cicatrização da mucosa periimplantar e a sua estabilidade. No entanto, o clínico e o paciente devem estar cientes de alguns riscos que a carga imediata envolve, tais como: maior possibilidade de falha na osseointegração devido à micromovimentos dos implantes e a possibilidade de mudança na arquitetura da mucosa periimplantar.

O fator determinante na definição de carga imediata é a estabilidade inicial. Para Schnitman et al. (1997) os implantes com ausência de mobilidade medida pelo periósteo e com boa distribuição no arco, podem ser submetidos à carga imediata.Também Cooper et al. (2002) consideram a estabilidade não como um valor numérico,mas sim a ausência de mobilidade e resistência clínica à rotação.Já para Horiuchi et al. (2000) a estabilidade medida pelo torquímetro, maior ou igual a 40N,indica a realização de carga.

Becker et al. (2008), ressaltam que o planejamento está diretamente relacionado com o sucesso do tratamento, e incluem os seguintes fatores como de extrema importância: capacidade do operador, bom pré-operatório, histórico do

paciente, qualidade e quantidade óssea e planejamento imaginológico. Segundo Mattielo e Trentin (2015), a técnica com implantes imediatos deve ser realizada seguindo rigorosamente o protocolo e planejamento. Nagarajan et al. (2014), indicam a utilização da tomografia computadorizada de feixe cônico (TCFC) para o planejamento é imprescindível.

Sobre a estabilidade primária do implante Paini (2013), e Javed e Romanos (2010), concordam que ela é fundamental para que ocorra a osseointegração. Oltra et al. (2014) e Becker, Júnior e Jensen (2011) destacam que o torque mínimo quando em posição ideal no leito receptor deve ser de 35N.

Em relação à técnica cirúrgica Bispo (2011), cita que as inovações em implantodontia proporcionam melhores resultados nas condições estéticas do paciente, aumentando a escolha por implantes em reabilitações totais e parciais.

No tocante a viabilização da técnica cirúrgica Krug et al. (2018), Yan et al. (2016) e Al Yafi et al. (2019), estabelecem como de extrema importância é crucial para o sucesso da técnica que a extração do elemento seja realizada de forma atraumática de modo a preservar os tecidos moles e duros. Segundo Kelly et al (2016), em estudo relata que uma extração realizada com uma força de tração vertical ao longo do eixo do dente causa menos trauma ao cemento, assim minimizando a reabsorção óssea.

Para que a técnica cirúrgica seja efetiva e de sucesso deve ser seguidos alguns conceitos como: extração atraumática, torque de inserção mínimo 35N, estabilidade primária, presença de osso além do ápice alveolar (FONTOURA et al., 2011). Segundo Becker, Júnior e Jensen (2011), o comprimento mínimo do implante imediato após extração deve ser de 5.8mm em contrapartida Fontoura (2016), menciona que o comprimento mínimo deve ser de 10mm conjuntamente com implante cônico e com tratamento de superfície para melhor tempo de osseointegração.

A manutenção e o condicionamento da arquitetura dos tecidos peri-implantares é uma das maiores vantagens da instalação dos implantes imediatos (CARDAROPOLI et al., 2014). Cipriani et al. (2019), Bianchini, (2011) e Farro (2017), trazem como principais vantagens a redução dos procedimentos cirúrgicos, menor tempo de tratamento e menor custo. No entanto a técnica apresenta algumas desvantagens como: reabsorção da crista óssea alveolar, localização inadequada do

dente extraído (que pode conduzir o implante para um posicionamento inadequado), presença de gap entre a superfície do implante e a parede óssea alveolar.

5. CONCLUSÃO

Através deste relato de caso clínico, pode-se concluir, que a instalação após a exodontia, de implantes osseointegrados em paciente com edentulismo mandibular, mostrou-se eficiente e previsível, proporcionando à paciente através da carga imediata resultados satisfatórios, com a devolução da função mastigatória e estética.

A carga imediata mostra-se uma opção viável de tratamento do edentulismo através da instalação de prótese fixa do tipo protocolo, e que é imprescindível a presença de osso suficiente em qualidade e quantidade para que haja uma boa estabilidade e travamento inicial dos implantes.

A instalação de implantes imediatos pós exodontia relata ser uma técnica com taxa de sucesso muito alta, previsível e com boa viabilidade para reabilitação, principalmente em região estética anterior de maxila. Entretanto, cuidados e considerações cirúrgicas e protéticas apropriadas devem ser minuciosamente seguidos no decorrer da realização desses procedimentos.

REFERENCIAS

Rau de Castro FERNANDES JÚNIOR; Sérgio Ricardo MAGALHÃES. **IMPLANTODONTIA:** Prótesestotais fixas sobre implante com carga imediata em mandíbula. Revista de iniciação cientifica da Universidade Vale do Rio Verde. Três Corações, v. 4, n. 1, 2014, p.80.

AMORIM, Adriana Vanderlei do et al. Implantodontia**: histórico, evolução e atualidades**. Revista Multidisciplinar e de Psicologia, São Paulo, v. 13, n. 45, p. 36--48, fev. 2019.

Alsabeeha NH. Elders with implant**. Prótese sobre implante do protocol removível**: a 22-year clinical report. Gerodontology. 2012; 29(3):239-42.

Fernandes Júnior RC, Oliveira WÇA, Vieira PGM, Magalhães SR. **Próteses totais fixas sobre implante com carga imediata em mandíbula**. Rev. Inicia. Cient. 2014; v(1): 76-93.

Chrcanovic BR, Albrektsson T, Wennerberg A (2014) **Razões para falhas de implantes orais.** J Oral Rehab 41: 443–476.

Eder Ribeiro DE MORAES; Enéias Carpejani ROSA; Aline Belotte DE MORAES;Maria Augusta RAMIRES DA SILVA. **USO DE IMPLANTES ASSOCIADOS APROTOCOLO COM CARGA IMEDIATA EM MANDÍBULA.** REVISTA GESTÃO &SAÚDE (ISSN 1984 - 8153) p.18-24.

BRÅNEMARK, P.I.; HANSSON, B.O.; ADELL, R. et al. **A systematic review ofthe 5- yearsurvivalandcomplication rates ofimplant-supported single crowns**. Clinical Oral ImplantsResearch, v.19, n.2, p.119-130, 2008.

BUSER, Daniel; CHAPPUIS, Viviane; BELSER, Urs C.; CHEN, Stephen**. Implantplacement post extraction in esthetic single tooth sites:** whenimmediate, whenearly, whenlate. Periodontology 2000, v. 73, n. 1, p. 84-102, 2017.

CARIELLO, Mauricio Pompeu; FERNANDES, Antonia M. N.; DINELLY, Erika M. P.; CARVALHO, Ana Carolina L. de. **Carga imediata sobre implante na região de pré-maxila**: relato de caso clínico. Revista Expressão Católica, v.1, n.1, p.47-52, jul./dez. 2016.

CARVALHO, Ana Carolina L. de. **Carga imediata sobre implante na região de pré-maxila:relato de caso clínico**. Revista Expressão Católica, v.1, n.1, p.47-52, jul./dez. 2016.

BECKER, Curtis M. JÚNIOR, Thomas G. W,; JENSEN, Ole T**. MinimumCriteria for ImmediateProvisionalizationof Single-Tooth Dental Implants in Extraction Sites:** A 1-YearRetrospectiveStudyof 100 Consecutive Cases**.** Journalof OralandMaxillofacialSurgery,v. 69, n. 2, p. 491-497, feb. 2011.

MATIELLO, CatiélysNíobe; TRENTIN, MichelineSandini. **Implante dentário com cargaimediata na região anterior superior**: relato de caso clínico. Revista da Faculdade deOdontologia-UPF, v. 20, n. 2, dez. 2015.

NAGARAJAN, A.; PERUMALSAMY, R.; RAMAKRISHNAN, T.;NAMASIVAYAM, A. **Diagnosticimaging for dental implanttherapy**. JournalofClinicalImaging Science, v. 4, n. 4, p. 4-11, 2014.

PAINI, Gabriela K. **Carga Imediata em Implantodontia**. 2013. 25 p. Trabalho de conclusão de curso (Graduação em odontologia)- Universidade Estadual de Londrina, Londrina, 2013.

JAVED, Fawad.; ROMANOS, George E. **The role ofprimarystability for successfulimmediateloadingof dental implants**. A literature review. JournalofDentistry, v.38, n. 8, p. 612-620, aug. 2010.

OLTRA, David P.; COVANI, Ugo; DIAGO-PEÑARROCHA, Miguel;DIAGOPEÑARROCHA, Maria**. ImmediateLoadingWithFixed Full-ArchProsthesesIn The Maxilla**: Review of The Literature. Medicina Oral Patologia Oral CirurgiaBucal, v. 19, n. 5, p. 512-517, sep. 2014.

BISPO, Luciano Bonatelli. **Carga imediata em implantes unitários na maxila**. RevistaDentísticaonline, v. 10, n. 22, jul./set. 2011.

KRUG, Ralf; CONNERT, Thomas; SOLIMAN, Sebastian; SYFRIG, Benno; DIETRICH,Thomas; KRASTL, Gabriel. **Surgicalextrusionwithanatraumaticextraction system**: A clinicalstudy. The JournalofProstheticDentistry, v. 120, n. 6, p. 879-885, dec. 2018.

YAN, Qi; XIAO, Li-Qun; SU, Mei-Ying; MEI, Yan; SHI, Bin**. Soft and Hard TissueChangesFollowingImmediatePlacementorImmediateRestorationof Single-ToothImplants in theEsthetic Zone**: A Systematic Review and Meta-Analysis. InternationalJournalof Oral &MaxillofacialImplants, v. 31, n. 6, p.1327-1340, nov./dec. 2016.

AL YAFI, Firas; ALCHAWAF, Basem; NELSON, Katja. **Whatistheoptimum for alveolarridgepreservation?**. Dental Clinics, v. 63, n. 3, p. 399-418, jul. 2019.

KELLY, Robert D.; ADDISON, Owen; TOMPSON, Philip; KRASTL, Gabriel; DIETRICH,Thomas**. Atraumaticsurgicalextrusionto improve toothrestorability**: a clinical report. TheJournalofProstheticDentistry**,** v. 115, n. 6, p. 649-653, jun.2016.

FONTOURA, Ricardo Cauterucci. **Implante imediato com carga imediata:** elementounitário. 2016. Tese (Doutorado)- Universidade Fernando Pessoa,Faculdade de Ciências da Saúde, Porto, 2016.

CARDAROPOLI, Daniele; TAMAGNONE, Lorenzo; ROFFREDO, Alessandro;

GAVEGLIO,Lorena.**Relationshipbetweenthebuccalboneplatethicknessandthehealingofpostextraction sockets with/withoutridgepreservation**. Int J PeriodonticsRestorative Dent,v. 34, n. 2, p. 211–217, mar./apr. 2014.

CIPRIANI, Patrícia Prux. **O desafio da colocação de implante dentário imediato em região estética:** uma revisão de literatura. 2019. 23 f. Trabalho de Conclusão de Curso (Bacharel em Odontologia)- Universidade de Caxias do Sul, Caxias do Sul, 2019.

BIANCHINI, Marco Aurélio. **O passo a passo cirúrgico na implantodontia: da** instalação à prótese. São Paulo: Editora Santos, 2011.

FARRO, Cesare. **Implantes em carga imediata Pós-Extração**: Revisão Bibliográfica.2017.Relatório de Estágio (Mestre em Medicina Dentária) - Instituto Universitário de Ciências da Saúde, 2017.

PAINI, Gabriela Küll. **Carga Imediata em Implantodontia**. 2013. 25 Folhas. Trabalhode Conclusão de Curso de Odontologia – Universidade Estadual de Londrina,Londrina, 2013.

SCHNITIMAN, P.A. et al. **Ten-yearsresultof a Branemarkimplantsimmediately loadedwithfixedprothesisatimplantplacement**. Int J Oral MaxillofacImplants, v.12, n. 4, p. 495-503, 1997.

COOPER, L.F.; RAHMAN, A.; MORIARTY, J.; CHAFFEE, N.; SACCO, D.**Immediate mandibular reabilitationwithendosseousimplants: simultaneousextraction, implantplacementandloading**. Int J Oral MaxillofacImplants, v. 17,n.4, p. 517-525, 2002.

Horiuchi K. et al. (2000). **Immediate loading of Bränemark system implants following placement in edentulous patients**: a clinical report**.** Int J Oral Maxillofac Implants, 15 (6), pp. 824-830.

TERMO DE CONSENTIMENTO LIVRE E ESCLARECIDO

Prezada Eliene da Silva Santos,

Seu tratamento teve início em abril de 2021 neste consultório odontológico onde foi realizada cirurgia de instalação de implantes (parafusos de titânio) e prótese fixada sobre estes com a técnica conhecida como "carga imediata" para repor os dentes perdidos anteriormente. Para isso foram utilizadas técnicas cirúrgicas consagradas na Odontologia. O tratamento realizado foi extração de quatro dentes que ainda estavam na mandíbila mas que não tinham condições de suportar uma prótese e no mesmo momento cirúrgico a colocação de quatro implantes, seguida de moldagem e etapas para a realização da prótese que foi instalada em 48 horas após a cirurgia. Gostaria de pedir sua permissão para utilizar informações como resultados dos exames radiográficos, exames de sangue, modelos de gesso das arcadas dentárias e fotografias realizados durante o seu tratamento para compor o trabalho de minha autoria chamado "A UTILIZAÇÃO DE IMPLANTES OSSEOINTEGRADOS EM CARGA IMEDIATA PARA A REABILITAÇÃO PROTÉTICA DO EDENTULISMO MANDIBULAR: RELATO DE CASO CLÍNICO". O objetivo deste trabalho é apresentar nas formas escritas e de apresentação oral as etapas do tratamento que foi realizado, sendo que este poderá ser publicado em revista científica da área. Sua identidade será preservada e caso você não autorize a divulgação dos dados, seu tratamento não será interrompido ou prejudicado e, caso você concorde com a utilização destes, o trabalho servirá para mostrar para outros profissionais de saúde e até mesmo pacientes a segurança da técnica utilizada e os resultados satisfatórios alcançados, encorajando sua utilização e beneficiando outras pessoas que necessitem deste tipo de tratamento. Vale ressaltar que você não receberá nenhum tipo de compensação, inclusive financeira, e que a qualquer momento durante a elaboração do trabalho você pode pedir para ver as imagens utilizadas e exclui-las caso não concorde. Você pode entrar em contato comigo no telefone (75) 3221 3132 ou no endereço Rua Edelvira Oliveira, 438. Feira de Santana, BA para qualquer pergunta sobre os procedimentos realizados ou para desistir desta autorização até a publicação do trabalho. Este termo será assinado em duas vias, sendo que uma ficará com você e outra anexada ao seu prontuário odontológico, podendo eventualmente ser copiada e anexada ao trabalho descrito.

Eliene da Silva Santos

Nome da paciente

Luciano Brandão de Paula

Cirurgião-Dentista responsável

18 03 2022

Data

AUTORIZAÇÃO

Declaro, a partir desta data, que eu, Lucciano Brandão de Lima, autorizo a defesa e publicação na biblioteca virtual da Instituição o Trabalho de Conclusão de Curso dos discentes Emerson de Souza Silva e Isabella Maria Mascarenhas Gonçalves intitulado: A UTILIZAÇÃO DE IMPLANTES OSSEOINTEGRADOS EM CARGA IMEDIATA PARA A REABILITAÇÃO PROTÉTICA DO EDENTULISMO MANDIBULAR: RELATO DE CASO CLÍNICO, produzido como requisito parcial para conclusão do curso de graduação de Odontologia desta Instituição.

Feira de Santana, 21/06/2022

Prof Dr Lucciano Brandão de Lima

Orientador