UNIDADE DE ENSINO SUPERIOR DE FEIRA DE SANTANA

FRANCIELI SOUZA DE OLIVEIRA SILVA

FRATURA DE PARAFUSO PROTÉTICO RELACIONADO A SOBRECARGA OCLUSAL: RELATO DE CASO CLÍNICO

Feira de Santana - BA
2022

Francieli Souza de Oliveira Silva

FRATURA DE PARAFUSO PROTÉTICO RELACIONADO A SOBRECARGA OCLUSAL: RELATO DE CASO CLÍNICO

Trabalho de Conclusão de Curso apresentado à Unidade de Ensino Superior de Feira de Santana, como requisito para obtenção do título de cirurgião-dentista.

Orientador: Prof. Dr. Lucciano Brandão

Feira de Santana - BA
2022

”A perseverança não é uma longa corrida; ela é muitas corridas curtas, uma depois da outra. ”

(Walter Elliott)

Dedico esse trabalho aos meus pais, Antônio e Raimunda. Ao meu orientador, Luciano Brandão. A minha querida professora, Alexandra Amorim. E, todos aqueles que me ajudaram no decorrer da minha vida acadêmica.

AGRADECIMENTOS

A Deus, pois sem Ele esse sonho não estaria se concretizando. Sem Ele eu não teria sido levantada inúmeras vezes, em tantos tropeços. Sem Ele minhas lágrimas não teriam sido em prol de uma vitória. Sem Ele eu não seria nada.

Aos meus pais, a quem devo a minha própria existência, por todo apoio, todo incentivo, todo puxão de orelha. O amor de vocês é fundamental. Vocês são minha base, meu tudo. Não seria quem sou hoje senão fosse por vocês. Te amo, Antônio Carneiro. Te amo, Raimunda Souza.

As minhas irmãs de graduação, Horrana, Jú e Ray. Obrigado por dividir cada desespero comigo, por me fazer sentir como é bom ter amigas de verdade. Foi um prazer dividir esse momento único de nossas vidas com vocês.

Ao amor da minha vida, Walber Tiara. Por nunca me deixar sozinha, por ser uma “dupla” de faculdade, por não soltar a minha mão e testemunhar meus piores momentos, sempre sendo o acalento que precisei, com muito amor e carinho. Meu melhor amigo, confidente, minha metade.

As minhas amigas Jó, Josy e Welma, por cuidarem tão bem de mim, nesses anos de correria da graduação.

Ao meu orientador, gratidão pela confiança depositada em mim, e pelos ensinamentos. A cada discussão sobre o conteúdo foi muito enriquecedor.

A minha professora/amiga, Alexandra Amorim, por toda paciência, toda doçura e comprometimento com meu aprendizado. Por ser de excelência, sempre. Minha eterna gratidão, jamais esquecerei do que já fez por mim.

A todos os professores do curso, por todo cuidado, carinho, ensinamento e apoio. Vocês foram incríveis.

SUMÁRIO

RESUMO.....6
PALAVRAS-CHAVES.....6
ABSTRACT.....6
KEY-WORDS.....7
1.0 INTRODUÇÃO.....7
2.0 REVISÃO DE LITERATURA.....8
2.1 PRINCIPAIS FATORES DE RISCOS OCLUSAIS EM IMPLANTODONTIA.....9
2.2 APLICAÇÃO CLÍNICA DOS PRÍNCIPIOS OCLUSAIS NA IMPLANTODONTIA 11
2.3 PROCEDIMENTO CIRÚRGICO PARA REMOÇÃO DE IMPLANTES FRATURADOS.....12
3.0 RELATO DE CASO.....13
4.0 DISCUSSÃO.....16
5.0 CONCLUSÃO.....19
REFERÊNCIAS.....19
ANEXO.....22

RESUMO

Introdução: Implantes osseointegrados representam atualmente o padrão ouro na reabilitação estética e funcional, em substituição aos dentes perdidos. No entanto, podem falhar, havendo uma variedade de razões pelas quais isso ocorra. Em alguns casos, implantes com falha podem exigir a remoção e, portanto, os profissionais devem estar cientes das técnicas que podem ser usadas para explantação. **Objetivo:** Relatar um caso clínico de remoção de implante com parafuso protético fraturado, em região mandibular, em paciente com indicativo de sobrecarga oclusal. **Relato De Caso:** Paciente compareceu com fratura de parafuso protético identificado no exame radiográfico, em que se constatou no exame clinico sinais compatíveis com sobrecarga oclusal. Assim que realizado a explantação, através da técnica de contra torque, um novo implante foi reinstalado na mesma sessão com comprimento maior que a anterior e posterior reabilitação protética. **Discussão:** Uma vez que a fratura impossibilita o aproveitamento do implante, o contra torque se apresenta como técnica mais conservadora que as trefinas, visto que nessa técnica possibilita uma maior preservação da estrutura óssea, possibilitando a reinstalação de um novo implante. Os ajustes oclusais, na nova protése implantossuportada deve manter o mínimo de cargas ao longo eixo do dente, removendo as cargas não axiais. **Conclusão:** A oclusão em próteses sobre implante é um fator de risco para perda destes. A remoção completa do implante com parafuso protético fraturado, no caso clínico relatado, foi a solução proposta de tratamento, usando a técnica de explantação minimamente traumática, preservando o tecido ósseo peri-implantar e não promovendo danos aos dentes adjacentes.

Palavras-chaves*:* Oclusão Dentária; Próteses e Implantes; Remoção de Dispositivo.

ABSTRACT

Introduction: Osseointegrated implants currently represent the gold standard in aesthetic and functional rehabilitation, replacing missing teeth. However, they can fail, for a variety of reasons why. In some cases, failed implants may require removal and therefore practitioners should be aware of the techniques that can be used for explantation. **Objective:** To report a clinical case of implant removal with a fractured prosthetic screw, in the mandibular region, in a patient with an indication of occlusal overload. **Case Report:** The patient came with a fracture of a prosthetic screw identified in the radiographic examination, in which the clinical examination showed signs compatible with occlusal overload. As soon as the explantation was performed, using the counter-torque technique, a new implant was reinstalled in the same session with a longer length than the previous and subsequent prosthetic rehabilitation. **Discussion:** Since the fracture makes it impossible to use the implant, counter-torque is a more conservative technique than trephines, since this technique allows for greater preservation of the bone structure, allowing the reinstallation of a new implant. The occlusal adjustments in the new implant-supported prosthesis must maintain minimal loads along the long axis of the tooth, removing non-axial loads. **Conclusion:** Occlusion in implant prostheses is a risk factor for their loss. Complete removal of the implant with a fractured prosthetic screw, in the reported clinical case, was the proposed treatment solution, using the minimally traumatic explantation

technique, preserving the peri-implant bone tissue and not causing damage to adjacent teeth.

Key-words: Dental Occlusion; Prostheses and Implants; Device Removal.

1.0 INTRODUÇÃO

O envelhecimento de uma população requer uma maior atenção para tratamentos odontológicos pois, ao longo da vida, diversos fatores levam à perda de elementos dentários, e os implantes tornaram-se uma das soluções para o edentulismo (CHEVALIER et al., 2015). A expectativa de vida da população brasileira, segundo o IBGE (2020) é em média de 76 anos de idade. Ter um sorriso bonito e poder mastigar de forma segura é sem dúvida o sonho de muitas pessoas com perdas de unidades dentárias (MACHADO; ROMEIRO, 2019).

O advento dos implantes dentários associado ao mecanismo biológico de osseointegração têm sido um dos maiores avanços terapêuticos da odontologia moderna, permitindo reabilitações orais biomecanicamente mais eficientes. A prótese dentária fixa implantossuportada tornou-se um importante meio de tratamento para representar dentes perdidos em pacientes parcialmente desdentados, em virtude da sua alta eficiência mecânica e resolutividade estética (SINGHAL et al., 2018; SOUZA et al., 2019).

As cargas oclusais são encaradas como principal fator das complicações biomecânicas relacionadas ao insucesso no tratamento implantar após a instalação dos implantes em oclusão. No entanto, outros aspectos também podem comprometer a reabilitação, destacando a condição sistêmica do paciente, o tabagismo, diminuição da capacidade de cicatrização, a qualidade óssea, o uso de técnicas cirúrgicas inadequadas, excessivo trauma cirúrgico, prescrição medicamentosa inadequada, trauma mecânico durante a cicatrização, infecção bacteriana, planejamento inadequado, sobrecarga oclusal e atividades parafuncionais (LAGES et al., 2019; ROCHA et al., 2018).

Na dentição natural, o ligamento periodontal atua como um sistema de amortecimento, que melhora a absorção de tensões oclusais. Em contrapartida, os implantes dentais são anquilosados ao osso, ou seja, não há presença de ligamento periodontal para captação das cargas. Assim, o estresse oclusal é totalmente transmitido pelas estruturas rígidas da prótese e do implante ao osso residual

(ROCHA et al., 2018).

Se essas forças ultrapassarem a capacidade da interface osso-implante em absorvê-las, poderá ocorrer reabsorção óssea, consequentemente a falha do tratamento. Com isso, o desenho e a forma das superfícies oclusais das próteses sobre implantes tornam-se fatores críticos, uma vez que podem interferir diretamente na direção e magnitude das forças mastigatórias, assim como na adaptação óssea diante desses estímulos biomecânicos (LAGES et al., 2014).

Muitas vezes os insucessos tardios na implantodontia inviabilizam a reabilitação protética com função/estética adequadas e a remoção de implantes osseointegrados acaba sendo uma solução necessária. Existem diferentes métodos de remoção descritos na literatura, incluindo o uso de catraca de contra-torque, cirurgia piezoelétrico, brocas de alta velocidade, elevadores, fórceps, brocas trefinas e cirurgia a laser. O uso de contra- torque tem sido considerada a técnica mais previsível, permitindo a colocação imediata de um novo implante, mas, as brocas trefinas parecem ser o método mais conhecido para a remoção de implantes (SOLDERER et al., 2019; SAHL et al., 2018).

Complicações relacionadas às parafunções promovem cargas não axiais potencialmente destrutivas que incluem a fratura de coroas e raízes, desgaste dental, deslocamento ou fratura dos parafusos dos abutments, falhas na cimentação, supraestruturas e traumatismos aos tecidos peri-implantares ou trincas e fraturas de porcelanas (LAGES et al., 2014).

É necessário que o cirurgião-dentista tenha conhecimento dos meios e dos fatores que fazem com o que essas cargas afetam os implantes, e como tais tensões podem interferir na sobrecarga recebida nas próteses implantossuportadas, com o intuito de eleger um esquema oclusal ideal para cada caso individualmente (SOUZA et al., 2019; ROCHA et al., 2018).

Sendo assim, este estudo buscou relatar um caso clínico de remoção de implante com parafuso protético fraturado, em região mandibular, em paciente com indicativo de sobrecarga oclusal.

2.0 REVISÃO DE LITERATURA

O controle biomecânico da oclusão está relacionado com o sucesso clínico das reabilitações de próteses sobre implante. Nos dentes naturais o controle

biomecânico da oclusão é operado através da membrana periodontal que atua como amortecedor viscoelástico, pelo módulo de elasticidade dos tecidos de suporte e o tipo de osso circundante (PAREKH et al., 2013).

Em comparação, nos implantes endosteais a fixação no osso circundante é rígida, ou seja, uma alta concentração de estresse ocorre na crista óssea, devido à ausência do ligamento periodontal, indicando que os tecidos periimplantares são mais susceptíveis à perda óssea quando cargas são aplicadas, podendo resultar em sobrecarga e falha (VERMA et al., 2015).

2.1 PRINCIPAIS FATORES DE RISCOS OCLUSAIS EM IMPLANTODONTIA

De acordo com Yuan e Sukotjo (2013), vários fatores de risco têm sido associados à sobrecarga oclusal dos implantossuportados, como próteses com extensões cantilever, carregamento não-axial, uma relação coroa-implante (C/I) desfavorável e atividade parafuncional do paciente.

Para as próteses posteriores implantossuportadas, a presença de guia anterior durante os movimentos excursivos e de contatos nos dentes naturais durante o início da oclusão, diminui potencialmente a incidência das forças laterais sobre os implantes. Dessa forma, durante os movimentos de lateralidade, interferências nos lados de trabalho e balanceio devem ser eliminadas nas próteses posteriores (SANITÁ et al., 2009). Com isso, Discacciati (2011) salienta que tanto na mastigação quanto no bruxismo as forças laterais são envolvidas entre mandíbula e maxila e a resultante nunca é vertical, sendo que cargas não axiais são normais nestes casos.

O valor médio da mobilidade axial dos dentes é de 25 a 100 µm, enquanto o deslocamento axial dos implantes osseointegrados é de 3 a 5 µm. Durante o carregamento lateral, o dente se move no terço apical da raiz e a força é no mesmo instante dissipada da crista do osso ao longo da raiz. Por outro lado, o implante se move a 10-50 µm lateralmente e a concentração de forças está no topo da crista óssea. Por conseguinte, têm sido indicados para controlar a sobrecarga em próteses posteriores, a redução da mesa oclusal ou da inclinação das cúspides, o posicionamento do implante na região mais central possível da futura prótese para conduzir as forças oclusais ao seu longo eixo e a obtenção de uma fossa central

contendo 1,5 mm para manter as resultantes das forças no sentido vertical (YUAN; SUKOTJO, 2013; SANITÁ et al., 2009).

A sobrecarga oclusal é um dos principais fatores de fratura do implante, em razão da força gerada em excesso, a qual proporciona uma tensão e resulta em uma falha do componente. Logo, no caso de trauma oclusal, a mobilidade pode se desenvolver tanto em um dente quanto em um implante. No entanto, após a remoção do trauma, a mobilidade pode ser reduzida ou controlada em um dente natural, em contrapartida tal resposta não pode ser observada em um implante (MELO et al., 2021; VERMA et al., 2015).

A resposta às cargas aplicadas durante a função e, principalmente, durante a parafunção, é dependente de vários fatores. Os pilares são retidos no implante pelo uso de um mecanismo de encaixe associado a parafusos, na qual essa conexão produz uma fenda, que pode levar ao risco mecânico ou biológico. Em relação aos efeitos biológicos, alguns estudos têm defendido que as atividades parafuncionais estão relacionadas à perda óssea marginal ao redor dos implantes e perda da osseointegração por ação da sobrecarga nos implantes. Por outro lado, as atividades parafuncionais têm sido atribuídas a complicações técnicas e mecânicas, como afrouxamento do parafuso ou lascas/fraturas da porcelana de revestimento (SINGHAL et al., 2018; YUAN; SUKOTJO, 2013).

Sendo assim, a fratura de implante tem maior incidência em molares e pré-molares, tanto em maxila quanto em mandíbula. Visto que, nessas regiões, as forças da mastigação intensificam a carga sobre o implante com forças verticais ou laterais indesejáveis, de modo a gerar uma carga oclusal mais forte na área posterior do que na anterior. Essa relação é conhecida como falha tardia, em função da presença de hábitos parafuncionais como o bruxismo, que é um fator dependente de sua força, duração, frequência e direção (MELO et al.,2021).

Logo, no diagnóstico da fratura de implante, muitas vezes a linha de fratura é detectada em radiografias ou tomografia computadorizada (TC), como uma linha radiotransparente através do implante denso ou por sinais clínicos relatados pelo paciente durante a avaliação, como afrouxamento da prótese. O tratamento de um implante fraturado requer a sua remoção por completo. Por esse motivo, pacientes com qualquer sinal de parafunção devem ser tratados com um número maior de implantes dentários, quando fraturados substituir por outro implante com diâmetro e

comprimento diferentes e devem usar placas oclusais de resina acrílica (GOIATO et al., 2014; MELO et al., 2021).

2.2 APLICAÇÃO CLÍNICA DOS PRÍNCIPIOS OCLUSAIS NA IMPLANTODONTIA

As diversas situações clínicas encontradas na reabilitação oral com implantes osseointegrados levam a diferentes planejamentos de esquemas oclusais, delineando funcionalidade máxima das próteses confeccionadas, manutenção dos implantes osseointegrados e proteção. Dessa forma, a oclusão em próteses unitárias implantossuportadas têm que ser desenhadas afim de reduzir a força oclusal no implante e aumentar a distribuição de força para o dente natural contíguo (VERMA et al., 2015; LAGES et al., 2019)

Também se sugere que restaurações unitárias em implantes devem possuir inclinação reduzida de cúspides, contatos orientados centralmente, com 1 a 1,5 mm de área plana e uma mesa oclusal mais estreita. Contudo, todas as guias anteriores devem ser obtidas junto aos dentes naturais e sobre a prótese unitária não devem existir interferências oclusais nos lados de trabalho e balanceio em lateralidade, uma vez que, a orientação dos contatos oclusais para o centro, pode ser crítica para reduzir momentos de flexão, os quais podem levar a problemas mecânicos e à perda dos implantes (SANITÁ et al., 2009; LAGES et al., 2019).

No caso de próteses totais fixas suportadas por implantes, como as próteses chamadas protocolo, a oclusão balanceada bilateral tem sido usada com sucesso quando houver próteses totais convencionais como arco antagonista. A função de grupo ou oclusão mutuamente protegida com orientação anterior rasa é recomendada quando se opõe à dentição natural ou a uma prótese fixa de arco completo (VERMA et al., 2015; SANITÁ et al., 2009).

No entanto, uma situação completamente edêntula pode ser evitada pela reabilitação com overdenture, que é qualquer prótese dentária removível que cobre e repousa sobre um ou mais dentes naturais remanescentes, as raízes dos dentes naturais e/ou implantes dentários. Para overdentures implanto-muco-suportadas, sugere-se que o esquema oclusal utilizado seja a oclusão balanceada bilateral. Em casos de pacientes com rebordos alveolares severamente rebsorvidos, deve-se utilizar a oclusão lingualizada, onde as cúspides palatinas dos dentes maxilares

posteriores ocluem na fossa central dos dentes mandibulares posteriores (SINGHAL et al., 2018; LAGES et al., 2019).

2.3 PROCEDIMENTO CIRÚRGICO PARA REMOÇÃO DE IMPLANTES FRATURADOS

Existe uma variedade de técnicas que podem ser usadas para remover implantes. Um dos principais fatores a considerar é o quão bem osseointegrado é o implante. Aqueles que falharam devido à perda de osseointegração são geralmente muito mais simples e fáceis de remover. Já os implantes integrados são tipicamente muito mais difíceis e problemáticos. Quando a remoção do implante está indicada, esta deve ser realizada da maneira mais atraumática possível, de modo a evitar a submissão do paciente a outros procedimentos cirúrgicos de maior morbidade, como cirurgias de enxertos ósseos, assim como também, viabilizar uma reabilitação protética satisfatória (BOWKETT et al., 2016; SANTANA et al., 2019).

Segundo Solderer et al. (2019) os implantes que apresentam mobilidade ou mostram pouco contato residual osso-implante, geralmente podem ser removidos com instrumentos que também são usados para extração de dentes, incluindo alavancas, elevadores e/ou fórceps. Ainda pensando em explantação minimamente invasiva, Santana et al. (2019) abordam a técnica do contra-torque no qual um dispositivo cônico de rosca anti-horário (Retrivier), que por embricamento a superfície interna no implante conectado a uma catraca, é capaz de transmitir a carga gerada pelo torque anti-horário da catraca ao implante, rompendo a osseointegração e desrosqueando com facilidade o implante, o que levaria menos tempo para uma nova reimplantação ou até mesmo a reimplantação imediata após a explantação.

Em casos de fraturas dos implantes, do parafuso protético no corpo do implante e de implantes osseointegrados em posições que desfavoreçam uma reabilitação protética adequada, uma broca do tipo Trefina pode ser utilizada para remoção dos mesmos, sendo uma técnica que consiste em desgaste ósseo periimplantar com velocidade de corte entre 1.200 e 1.500 rpm com refrigeração máxima necessitando da água para evitar qualquer superaquecimento e necrose térmica. Sua extremidade ativa é cilíndrica, em formato de serra circular e seu topo de tem alto poder de corte. Na porção interna possui uma cavidade que permite a

coleta do implante a ser removido ou do bloco de tecido ósseo (SOLDERER et al. 2019; SANTANA et al., 2019; BOWKETT et al., 2016).

Ainda assim, existem outras técnicas que necessitam de osteotomia: (1) As brocas de alta rotação apesar de sua alta eficiência em desgaste ósseo levam o ar da turbina para dentro da ferida, podendo gerar enfisema cirúrgico; (2) O dispositivo de piezocirurgia, que corta o osso raso, evita danos aos tecidos moles, não sendo eficiente para cortes mais profundos, visto que a velocidade diminui, tendo que fazer pausas em intervalos para evitar o superaquecimento da ponta; (3) A técnica do laser se assemelha às intervenções piezo-cirúrgicas, pois ocorre uma destruição circunferencial da interface osso-implante pelo dispositivo a laser, através de fótons pulsados (SOLDERER et al., 2019).

Existe ainda a eletrocirurgia a qual é aplicada na superfície interna do colo do implante para causar uma termonecrose na interface entre o osso e o implante, facilitando a remoção do implante. Contudo esse procedimento sugere alto trauma ao tecido ósseo periimplantar e seu uso acabou sendo limitado (BOWKETT et al., 2016).

3.0 RELATO DE CASO

Paciente M.E.R de 45 anos, sexo masculino, melanoderma compareceu à um consultório particular da cidade de Feira de Santana- Bahia, há cerca de 2 anos, como queixa principal a “soltura de sua prótese sobre o implante”, em região dos molares, unidade 36, referindo fratura do implante dentário há cerca de 15 dias. Ao exame clínico o paciente apresentou sinais compatíveis com sobrecarga oclusal, como desgaste de bordas incisais dos dentes, lesões cervicais não cariosas, indicando a presença de sobrecarga oclusal. Já no exame radiográfico, constatou-se fratura do parafuso protético no interior do implante correspondente. O paciente não se queixou de sangramento gengival, assim como, não foi visualizado sinais de inflamação gengival na sondagem (Figura 1).

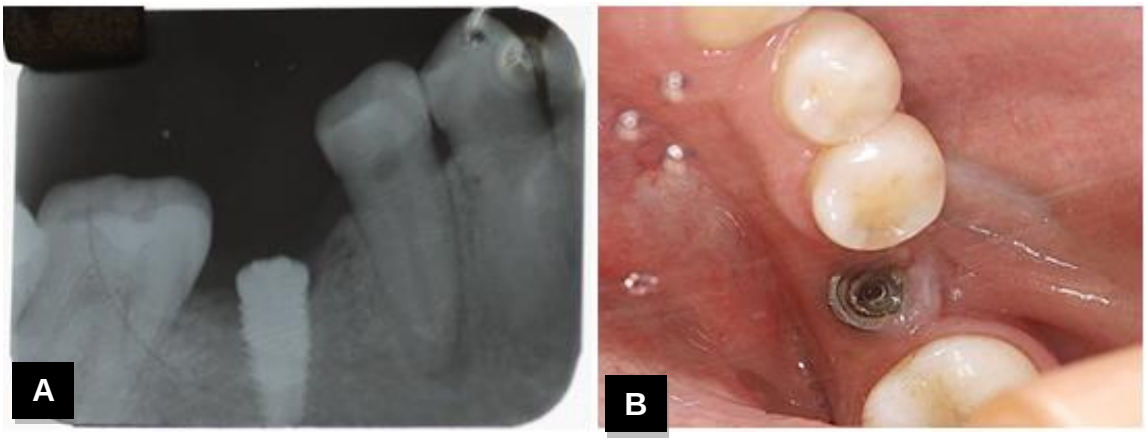

Figura 1. (A) Imagem radiográfica inicial, demonstrando parafuso fraturado no interior de implante. (B) Imagem clínica constatando danos na sua interface protética.

Foram realizadas manobras com a intenção de remover o fragmento do parafuso fraturado no interior do implante, cujo diâmetro era de 5mm e comprimento 11mm, não se obtendo êxito. Então, optou-se pela remoção cirúrgica do implante e sua substituição utilizando a técnica de contra torque com a chave saca implante (DSP, BRASIL) (Figura 2).

Figura 2. Chave saca implante (DSP, BRASIL) utilizada para a remoção do implante.

No dia da cirurgia, foi realizada a técnica anestésica do nervo alveolar inferior e bucal, complementada com a anestesia papilar ao redor do implante, sendo empregada uma broca trasnmetal em alta rotação para a realização de uma canaleta no interior do implante para o travamento da chave saca implante (DSP, BRASIL) (figura 3).

Figura 3. Ampliação do acesso ao interior do implante, com uma broca transmetal.

Após a sua inserção foi utilizada uma catraca manual aplicando força no sentindo anti-horário com objetivo de romper a interface de osseointegração e remoção do implante (figura 4).

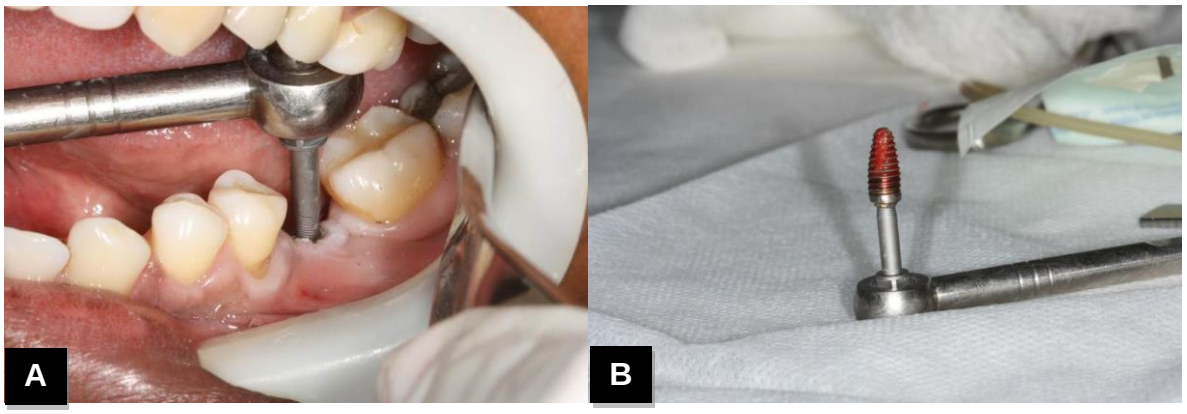

Figura 4. (A) Inserção da chave saca implante para aplicação do contra torque. (B) Implante removido com a chave saca implante (DSP, BRASIL).

Em seguida, no mesmo tempo cirúrgico, realizou-se uma nova fresagem neste alvéolo para a instalação de um novo implante com maior comprimento (13mm) e mesmo diâmetro (5mm). O novo implante foi então inserido obtendo-se estabilidade primária e travamento inicial de 32N (figura 5). Realizada sutura com fio nylon 5-0.

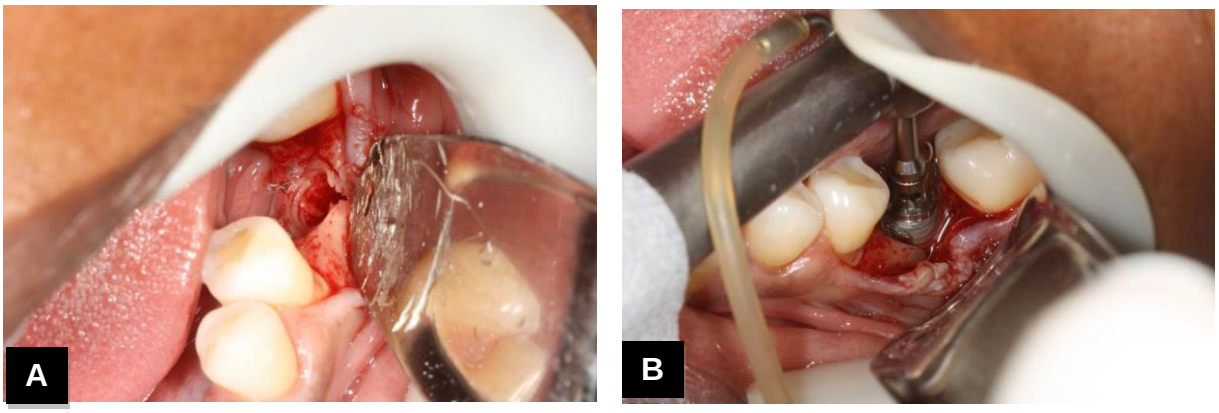

Figura 5. (A) Aspecto do alvéolo cirúrgico após a remoção do implante. (B) Inserção de um novo implante após repreparo do alvéolo.

Logo após um período de 3 meses foi confeccionado, uma nova prótese sobre o novo implante instalado, tomando cuidado com os ajustes oclusais, como cargas não axiais e ausência de interferências, tendo como esquema oclusal guia canina e deixando a prótese com contato em MIH promovendo carga axial (figura 6).

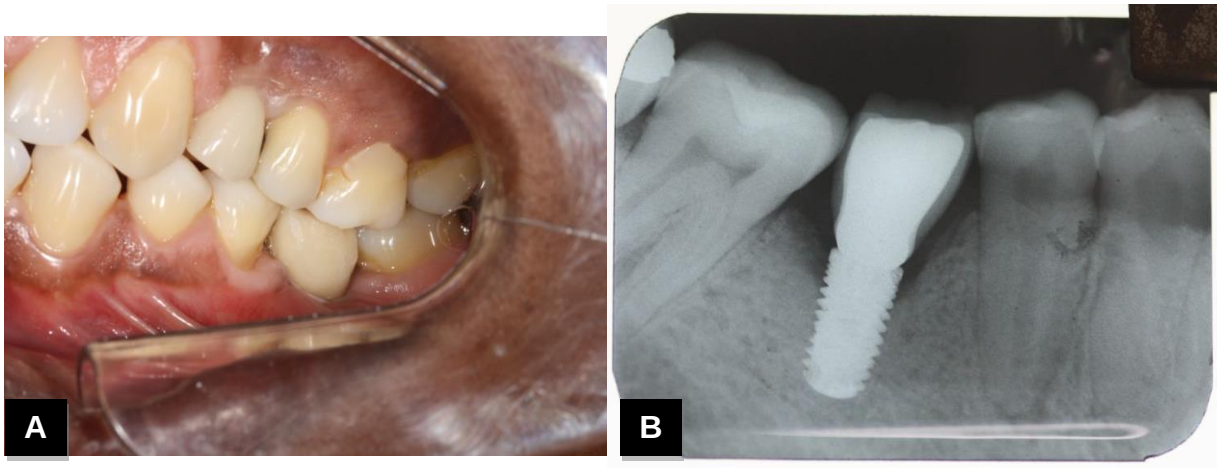

Figura 6. (A) Protése sobre implante instalada depois da osseointegração (B) Imagem radiográfica final, com a nova protése instalada.

4.0 DISCUSSÃO

Ao exame clínico o paciente apresentou sinais compatíveis com sobrecarga oclusal, como desgaste de bordas incisais dos dentes, lesões cervicais não cariosas, o que pode ser um indicativo, da presença de parafunção oclusal, na qual pode ter provocado a falha da prótese sobre implante. Corroborando com o presente estudo,

Goiato et al. (2019) afirmam que uma das principais causas de fratura de implantes dentários é a sobrecarga biomecânica que ocorre devido a atividades parafuncionais, má oclusão, carga oclusal excessiva, presença de cantilevers e falta de ajuste, resultando em fadiga do metal. Adicionalmente, Manfredini et al. (2012) consideraram o bruxismo como fator de risco para implantes dentários pois estes podem provocar complicações biológicas, como mobilidade do implante, perda óssea marginal e complicações mecânicas como afrouxamento e fratura de parafusos protéticos.

No presente caso, o paciente não se queixou de sangramento gengival, assim como, não foi visualizado sinais de inflamação gengival na sondagem. Discordando do relato de caso clínico em questão, Goiato et al. (2014) apontam que as fraturas de implantes estão associadas a respostas inflamatórias frequentes, na parte da mucosa que circunda o local da fratura, sendo que, o sangramento em resposta à sondagem é frequente e com altos escores de índice gengival.

Com relação a incidência de localização das fraturas, Tabrizi et al. (2017) descrevem uma maior incidência de fratura de implante em molares e pré-molares, já que as cargas oclusais são três vezes mais fortes na área posterior do que na área anterior. Nessas regiões, as forças de mastigação aumentam a carga sobre o implante com forças verticais ou laterais indesejáveis, de modo a gerar uma carga oclusal mais forte na área posterior do que na anterior (LAGES et al., 2014; TABRIZI et al., 2017). No caso relatado, ocorreu fratura de implante na região de molares inferiores, unidade 36, concordando com os estudos acima.

No presente relato, o implante com o parafuso protético fraturado foi substituído por outro implante, com o comprimento maior que o anterior. Para Melo et al. (2021) outro tipo de causa que pode gerar a fadiga do metal e ocasionar em fratura é o diâmetro e o comprimento dos implantes. Assim, em seus estudos Gupta; Gupta; Tandan (2015) e Bowkett et al. (2016) concordaram que os implantes de comprimento mais curto (10 mm ou menos) têm uma maior probabilidade de falha em comparação com os implantes de comprimento mais longo (com mais de 10 mm), por outro lado, o diâmetro dos implantes também demonstrou afetar o sucesso com implantes de diâmetro mais largo (acima de 3,75mm) sendo mais bem-sucedidos do que implantes estreitos. Santana et al. (2016) ainda complementam que após a remoção de um implante, o sucessor deve ser escolhido em tamanho

maior ou o defeito deve ser submetido a enxerto ou cicatrização e colocação de implante em segundo estágio.

Dessa maneira, Melo et al. (2021) descreveram que em situações de fratura de implante, a perda óssea periimplantar parece ser um achado constante, sendo considerado um fator de risco. Afirmam também que esta reabsorção pode distanciar a linha de fratura e que podem ser visualizadas em radiografias ou tomografia computadorizada (TC). Entretanto, o relato de caso clínico não evidenciou quaisquer perdas ósseas pela radiografia periapical, demonstrando apenas a fratura do parafuso protético.

De acordo com Santana et al. (2019), uma vez que o implante apresentar danos na sua interface protética e não puder receber um contra torque, através de um montador ou de uma chave de instalação, ou ainda se o implante estiver quebrado, uma alternativa para sua remoção seria a utilização do Retriever ou chaves tipo saca implante, como opção mais conservadora. Por outro lado, Sanivarapu et al., 2016 deixa claro que, o fragmento fraturado deve ser removido de forma atraumática com mínima remoção óssea e em casos de remoção da porção intraóssea de um implante dentário, utiliza-se uma broca trefina. No caso relatado a técnica de escolha foi o contra-torque, utilizando a chave saca implante (DSP, BRASIL), já que a fratura do parafuso impossibilitou o aproveitamento deste para uma nova prótese, sendo necessário à sua remoção e a reinstalação de um novo implante.

No caso apresentado o ajuste da nova prótese implantossuportada foi realizado respeitando os parâmetros ideais de oclusão, os quais são cargas axiais paralelas ao longo eixo do dente, ausência de contatos prematuros de abertura e fechamento e ausência de interferências nos movimentos excursivos, logo para este tipo de reabilitação, removeu-se as cargas não axiais e manteve-se o mínimo de carga ao longo eixo do implante. Concordando com o que é preconizado por Lages et al. (2014) e Verma; Nanda; Sood (2015) a oclusão em próteses unitárias sobre implantes deve ser desenhada para minimizar a força oclusal no implante e maximizar a distribuição de força para o dente natural adjacente, eliminando todas as prematuridades oclusais durante a máxima intercuspidação e relação cêntrica, visto que a orientação dos contatos oclusais para o centro reduzem flexões do implante osseointegrado.

5.0 CONCLUSÃO

A oclusão em próteses sobre implante é um fator de risco para perda destes, devendo o ajuste oclusal destas minimizar as sobrecargas sobre a interface implante/osso, mantendo as cargas mastigatórias dentro dos limites fisiológicos, proporcionando estabilidade e longevidade aos tratamentos reabilitadores com implantes. A remoção completa do implante com parafuso protético fraturado, no caso clínico relatado, foi a solução proposta de tratamento, usando a técnica de explantação minimamente traumática, preservando o tecido ósseo peri-implantar e não promovendo danos aos dentes adjacentes.

REFERÊNCIAS

ABDALA V. **Expectativa de vida no Brasil sobe para 76,8 anos.** Rio de Janeiro, 2021. Disponível em: https://agenciabrasil.ebc.com.br/geral/noticia/2021-11/expectativa-de-vida-no-brasil-sobe-para-768-anos#:~:text=A%20expectativa%20de%20vida%20no,%2C%20at%C3%A9%2076%2C6%20anos. Acesso em: 20 maio, 2022.

BOWKETT, A. et al. Removal techniques for failed implants. **British Dental Journal**, v. 220, n. 3, p. 109-114, 2016.

CHEVALIER, A. L. N. et al. Implante dentário em idosos: revisão de literatura. **CDN**. 2015. Disponível em: https://cdn.publisher.gn1.link/rbm.org.br/pdf/Implantedent%c3%a1rioemidosos.pdf. Acesso em: 4 dez. 2020.

DISCACCIATI, J.A.C. **Oclusão em Implantodontia**. Minas Gerais, f. 92, 2011. Monografia (Faculdade de Odontologia) - Universidade Federal de Minas Gerais, Belo Horizonte, 2011.

GOIATO, M. C. et al. Implant rehabilitation in bruxism patient. **Case Reports**, v.8, n.3, p. 300-304, 2014.

GOIATO, M. C. et al. Influence of length, diameter and position of the implant in its fracture incidence: A Systematic Review. **Journal of Dental Research, Dental Clinics, Dental Prospects**, v. 13, n. 2, p. 109, 2019.

GUPTA, S.; GUPTA, H.; TANDAN, A. Technical complications of implant-causes and management: A comprehensive review. **National journal of maxillofacial surgery**, v. 6, n. 1, p. 3, 2015.

LAGES, F. S. et al. Oclusão em próteses implantossuportadas – uma revisão de literatura. **Full Dentistry Science**, v. 6, n. 21, p. 89-93, 2014.

MACHADO, I.C.O.; ROMEIRO, R.L. Efeitos dos Implantes Dentários sobre a Autoestimados Pacientes. **Revista Ciência Saúde,** v. 4, n. 1, p. 43-50, 2019.

MANFREDINI, D.; POGGIO, C. E.; LOBBEZOO, F. Is bruxism a risk factor for dental implants? A systematic review of the literature. **Clinical implant dentistry and related research**, v. 16, n. 3, p. 460-469, 2014.

MELO, I.D.A. et al. Remoção De Implantes Dentários Fraturados: Relato De Caso. **Brazilian Journal of Development**, v. 7, n. 2, p. 18949-18956, 2021.

PAREKH, R. B. et al. Occlusion in implant prosthodontics. **Journal of Dental Implants**, v. 3, n. 2, p. 153, 2013.

ROCHA, C. C. V.; GRANGEIRO, M. T. V.; FIGUEIREDO, V. M. G. de. Padrão de oclusão em prótese Protocolo de Brånemark: Uma Revisão de Literatura. **RFO UPF, Passo Fundo**, v. 23, n. 4, p. 377-381, 2018. Disponível em: https://dx.doi.org/10.5335/rfo. V23i2.8540. Acesso em: 4 dez. 2020.

ROY, M. et al. Remoção de implantes dentários osseointegrados: uma revisão sistemática das técnicas de explantação. **Investigações Orais Clínicas**, v. 24, n. 1, pág. 47-60, 2020.

SAHL, E. et al. Partial explantation of failed dental implants placed in mandibular canal: a case report. **Journal of Oral Implantology**, v. 44, n. 6, p. 456-461, 2018.

SANITÁ, P. V. et al. Aplicação clínica dos conceitos oclusais na implantodontia. **Revista da Faculdade de Odontologia-UPF**, v. 14, n. 3, p. 268-275, 2009.

SANIVARAPU, S. et al. Implant fractures: Rare but not exceptional. **Journal of Indian Society of Periodontology**, v. 20, n. 1, p. 6, 2016.

SANTANA, D.C.P. et al. Método alternativo para remoção de implante dentário com parafuso de fixação de mini pilar fraturado: Relato de caso. **Uningá Journal**, v. 56, n. S5, p. 109-114, 2019.

SINGHAL, M. K. et al. Customized implant full-mouth rehabilitation: A biomechanical depiction. **Contemporary Clinical Dentistry**, v. 9, n. 3, p. 488, 2018.

SOLDERER, A. et al. Removal of failed dental implants revisited: Questions and answers. **Clinical and experimental dental research**, v. 5, n. 6, p. 712-724, 2019.

SOUZA, A. P. A. de et al. **A importância da oclusão na implantodontia – Revisão deLiteratura**. Conexão UNIFAMETRO 2019: Diversidades Tecnológicas e seus ImpactosSustentáveis. XV SEMANA ACADÊMICA. 2019. Disponivel em: https://doity.com.br/media/doity/submissoes/5da4e3b6-ceac-4283-bfa7-6eb943cda1d7-oclusao-implant-conexao-pricila--finalpdf.pdf. Acesso em: 4 dez. 2020.

TABRIZI, R. et al. What are the incidence and factors associated with implant fracture?. **Journal of oral and maxillofacial surgery**, v. 75, n. 9, p. 1866-1872, 2017.

VERMA, M. et al. Principles of occlusion in implant dentistry. **Journal of the International Clinical Dental Research Organization**, v. 7, n. 3, p. 27, 2015.

YUAN, J. C.; SUKOTJO, C. Occlusion for implant-supported fixed dental prostheses in partially edentulous patients: a literature review and current concepts. **Journal of Periodontal & Implant Science**, v. 43, n. 2, p. 51-57, 2013.

ANEXO

UNEF

AUTORIZAÇÃO

Declaro, a partir desta data, que eu, **Lucciano Brandão de Lima** autorizo a defesa e publicação na biblioteca virtual da Instituição o Trabalho de Conclusão de Curso da discente **Francieli Souza de Oliveira Silva**, intitulado **FRATURA DE PARAFUSO PROTÉTICO RELACIONADO A SOBRECARGA OCLUSAL: RELATO DE CASO CLÍNICO**, produzido como requisito parcial para conclusão do curso de graduação de Odontologia desta Instituição.

Feira de Santana, 20/06/2022

Assinatura do Orientador(a)