UNIDADE DE ENSINO SUPERIOR DE FEIRA DE SANTANA

GIOVANNA DE ABREU ALIXANDRE

VITÓRIA DO CARMO OLIVEIRA

DIAGNÓSTICO TARDIO DE FRATURA DE MANDÍBULA DURANTE A REMOÇÃO DE TERCEIROS MOLARES: RELATO DE CASO CLÍNICO.

Feira de Santana-BA

2021

GIOVANNA DE ABREU ALIXANDRE

VITÓRIA DO CARMO OLIVEIRA

DIAGNÓSTICO TARDIO DE FRATURA DE MANDÍBULA DURANTE A REMOÇÃO DE TERCEIROS MOLARES: RELATO DE CASO CLÍNICO.

Trabalho de Conclusão de Curso apresentado à Unidade de Ensino Superior de Feira de Santana, como requisito para obtenção do título de cirurgião-dentista.

Orientadora: Prof.ª Ana Carolina Lemos Pimentel

Co-orientador: Prof. Luandson Nunes dos Santos Barbosa.

Feira de Santana-BA

2021

O futuro pertence àqueles que acreditam na beleza de seus próprios sonhos.

Eleanor Roosevelt

Dedicamos este trabalho primeiramente à Deus, por todo cuidado e sustento para chegarmos até aqui, assim como nossos pais, por todo incentivo e amor.

AGRADECIMENTOS

Às nossas famílias, que com todo carinho e suporte, sempre torcendo por nós, tornaram a caminhada mais leve.

Somos gratas à Deus, nosso Pai, que nos guiou pelos melhores caminhos.

Agradecemos aos nossos professores e mestres por todo ensinamento e paciência durante a nossa trajetória, em especial à nossa orientadora Ana Carolina Lemos Pimentel, pela dedicada orientação que tanto contribuiu para a realização deste trabalho. Ao nosso co-orientador Luandson Barbosa, por acrescentar de forma positiva todas nossas ideias. À nossa professora Jamilly de Oliveira Musse, que com toda paciência e disponibilidade, nos permitiu a chance e as ferramentas necessárias para a construção deste trabalho.

SUMÁRIO

RESUMO **6**
PALAVRAS-CHAVE **6**
ABSTRACT **6**
KEY-WORDS **6**
1.0 INTRODUÇÃO **8**
2.0 REVISÃO DE LITERATURA **10**
2.1 Anatomia da mandíbula 10
2.1.1 Impacção dentária 10
2.2 Indicações de exodontia de terceiros molares inferiores **11**
2.3 Fratura de mandíbula **12**
2.3.1 Tratamento 13
3.0 RELATO DE CASO **15**
4.0 DISCUSSÃO **18**
5.0 CONCLUSÃO **20**
REFERÊNCIAS **21**
APÊNDICES **21**

RESUMO

Introdução: As complicações em cirurgia oral menor, apesar de ter uma baixa frequência, podem ocorrer, por isso, faz-se necessário que o cirurgião dentista esteja sempre atento aos sinais no pré e pós-cirúrgico. Tratando-se de terceiros molares, os riscos de acidentes são maiores devido a sua localização anatômica e consequentemente predisposição à impacção dentária, e a remoção dessas unidades podem gerar fraturas. A fratura mandibular é o segundo tipo de fratura mais comum dentre as fraturas faciais, onde o ângulo mandibular é a região anatômica mais atingida quando associada a acidente ou complicação em exodontia de terceiros molares inferiores. **Objetivo**: É relatar um caso clínico sobre fratura mandibular com diagnostico tardio, associada a extração de terceiro molar inferior incluso. **Relato de caso:** A fratura mandibular da paciente foi descoberta três dias após a cirurgia, em uma consulta em uma unidade de pronto atendimento, devido a presença de dor aguda e persistente. O tratamento de escolha foi o conservador com bloqueio maxilomandibular através de braquetes ortodônticos com ganchos e elásticos intra bucais pesados por 45 dias, pois a paciente recusou o tratamento cirúrgico e apresentava oclusão estável e traço da fratura favorável. Ao final de 05 meses paciente apresentava evolução estável com sinais sugestivos de remodelação óssea em radiografia de controle, arcabouço mandibular mantido e oclusão estáveis. **Conclusão:** Acidentes e complicações podem acontecer em pacientes submetidos a cirurgia oral menor, porém o cirurgião dentista deve estar apto a diagnosticar e orientar para que o tratamento seja estabelecido o mais breve possível, a fim de restabelecer a função.

PALAVRAS-CHAVES: Exodontia; Terceiro Molar; Fratura; Complicações.

ABSTRACT

Introduction: The complications in minor oral surgery, despite having a low frequency, can occur, so it is necessary that the dental surgeon is always attentive to signs in pre and post-surgery. In the case of third molars, the risks of accidents are greater due to their anatomical location and consequently predisposition to dental impaction, and the removal of these units can generate fractures. Mandibular fracture is the second most common type of fracture among facial fractures, where the mandibular angle is the

most affected anatomical region when associated with an accident or complication in lower third molar exodontia. **Objective:** It is to report a clinical case about mandibular fracture with late diagnosis, associated with extraction of included lower third molar. **Case Report:** The patient's mandibular fracture was discovered three days after surgery, in a consultation in an emergency care unit, due to the presence of acute and persistent pain. The treatment of choice was conservative treatment with maxillomandibular block using orthodontic brackets with hooks and heavy intraoral elastics for 45 days, since the patient refused surgical treatment and presented stable occlusion and favorable fracture trace. At the end of 05 months the patient had a stable evolution with signs suggestive of bone remodeling on control radiographs, maintained mandibular arch and stable occlusion. **Conclusion:** Accidents and complications can happen in patients undergoing minor oral surgery, but the dental surgeon should be able to diagnose and guide so that treatment is established as soon as possible in order to restore function.

KEY-WORDS: Complications; Third Molar; Fracture; Tooth Extraction.

1.0 INTRODUÇÃO

A literatura tem mostrado grande prevalência de intercorrências advindas da exodontia de terceiros molares, uma taxa entre 4,6 - 30,9% (SAYED et al., 2019). As complicações, estão principalmente relacionadas com procedimentos realizados por profissionais recém-formados e/ou inexperientes. É importante fazer uma diferenciação do que viria a ser um acidente ou complicação (CASTANHA et al., 2018).

Acidente ocorre no ato cirúrgico podendo ser potencializado pela falta de atenção, cuidado e inexperiência do operador, pode ser também um acontecimento inesperado e ocasional. No entanto a complicação é uma situação que ocorre no pós-cirúrgico, com a evolução do quadro do paciente. Dados mostram que a média de acidentes e complicações em cirurgia bucal gira em torno de 5% sendo os mais frequentes alveolite, abscessos e hemorragia (SILVA, 2018).

A exodontia dos terceiros molares se torna mais complexa devido à sua anatomia, que favorece não apenas os acidentes, mas também a impacção dessas unidades (MATOS et al., 2017). Os terceiros molares superiores e inferiores são os dentes mais frequentes a se tornarem impactados. A maioria dos terceiros molares

não encerra a sequência cronológica correta de erupção, pelo contrário, torna-se um dente impactado, a impacção dentária ocorre quando algo impede que o dente erupcione totalmente na cavidade bucal; (MILORO et al., 2016).

Salienta-se, ainda, nesse contexto, que muitos pacientes possuem os terceiros molares já erupcionados, incluso, semi-incluso ou impactados devido à falta de espaço nas arcadas. Por isso, a remoção desses dentes se tornou um procedimento cirúrgico amplamente realizado (VICENTE, 2010). A cirurgia de terceiros molares é recomendada quando o paciente apresenta sintomas, principalmente dor. Outras indicações das exodontias são ortodontia, perda da função por falta do dente antagonista ou erupção fora do arco, presença de infecção, lesões cariosas, cisto, tumores, destruição do dente adjacente ou osso, aumento do volume no capuz pericoronário do folículo dental, perda óssea alveolar na porção distal do segundo molar ou reabsorção radicular, pericoronarite e disfunção da articulação temporo-mandibular (ATM) (VICENTE, 2010).

Extrações de terceiros molares podem desenvolver uma série de complicações e acidentes na maxila e mandíbula, sendo eles: lesões de tecidos moles, fratura de túber, trismo, edema, alveolite, parestesias, infecções, deslocamento de dentes para regiões anatômicas nobres, comunicação buco-sinusal e fraturas ósseas (CASTANHA et al., 2018).

As complicações mais comuns após cirurgia de terceiro molar inferior incluem: dano sensorial ao nervo alveolar inferior, alveolite, infecção, hemorragia e dor. Já as complicações menos recorrentes são: trismo grave, danos iatrogênicos ao segundo molar adjacente e fratura mandibular (OLIVEIRA et al., 2013). A fratura da mandíbula, durante ou após remoção do terceiro molar inferior, é uma complicação rara, sua prevalência varia de 0,0046 a 0,0075%, sendo o maior risco em pacientes do sexo masculino, com idade superior a 40 anos e com dentadura completa sofrerem essa complicação (OLIVEIRA et al., 2013).

Os procedimentos que são realizados para exodontia dos terceiros molares inferiores, em algumas situações, requerem osteotomias e odontosecção com brocas cirúrgicas e alavancas, no entanto a realização inadequada dessas técnicas e o uso excessivo de forças nos instrumentais e a contribuição do grau de inclusão da unidade pode gerar uma fragilidade no osso da mandíbula, o que favorece a possibilidade de uma fratura tanto no trans quanto no pós-operatório (ALMEIDA; PEREIRA, 2020).

Considerando essas complicações, o objetivo desse trabalho é relatar um caso clínico sobre fratura mandibular associada a extração de terceiro molar inferior incluso.

2.0 REVISÃO DE LITERATURA

A exodontia de terceiros molares é um dos procedimentos mais realizados na rotina clínica de dentistas. Por consequência, a incidência dos acidentes envolvendo esse tipo de procedimento também é frequente. Transtornos trans e pós-operatórios são mais comuns em exodontias de terceiros molares inferiores, devido a sua anatomia, grau de impacção dentária, dentre outros fatores (ARAUJO et al., 2011).

2.1 Anatomia da mandíbula

A mandíbula é um osso ímpar, sendo o único osso móvel do crânio. Apresenta maior densidade óssea que a maxila sendo mais resistente e capaz de suportar a força dos músculos que nela se insere (ROSSI, 2017). Possui um corpo com disposição horizontal, além de dois ramos dispostos verticalmente. Entre estes, está o ângulo da mandíbula. O corpo da mandíbula é atravessado pelo canal mandibular, o qual contém os vasos e nervos alveolares inferiores. Esse canal nasce no forame mandibular, situado na face medial do ramo, atravessando o corpo da mandíbula até a região dos dentes pré-molares e termina no forame mentual (ROSSI, 2017).

A mandíbula possui funções como redistribuir e suportar as forças oclusais que são atribuídas ao crânio, através da (articulação temporomandibular) ATM, portanto ela dispõe de corticais ósseas resistentes e um trabeculado ósseo esponjoso que acomoda as forças destinadas a mandíbula (ALMEIDA; PEREIRA, 2020). No que se trata de ângulo mandibular, sabe-se que é uma região localizada em zona de transição entre corpo e ramo mandibular, o que torna a área propícia a fraturas, devido a sua baixa densidade óssea e a comumente possuir um terceiro molar impactado associado. A fratura ocorre quando as forças que atuam sobre o osso ultrapassam o limite de resistência do mesmo. Terceiros molares associados a osteotomias em excesso e lesões radiolúcidas podem favorecer esta condição (ALMEIDA; PEREIRA, 2020).

2.1.1 Impacção dentária

Os dentes permanentes em geral, iniciam seu desenvolvimento logo após o nascimento, entretanto os terceiros molares são os últimos a erupcionarem (GARCIA, 2013). O terceiro molar inferior é o dente com maior frequência de impacção, entretanto nem todos os dentes inclusos estão impactados. Um dente pode ser considerado impactado quando algo impede que ele erupcione totalmente na cavidade bucal (MILORO et al., 2016). No caso dos terceiros molares inferiores, a impacção pode se dar através de tecidos moles ou duros e podem estar parcialmente incluso quando ainda não erupcionou ou semi-incluso, quando está parcialmente erupcionados. Isso ocorre por diversos motivos locais ou sistêmicos como falta de espaço, obstrução por outro dente, via anormal de erupção ou síndromes (POGREL, 2016).

Contudo, às vezes os dentes impactados podem dar origem a complicações se mantidos na posição, e durante diversas décadas têm-se estabelecido recomendações no sentido de removê-los, mesmo quando assintomáticos (POGREL, 2016).

2.2 Indicações de exodontia de terceiros molares inferiores

Várias são as indicações de exodontia dos terceiros molares. Por se tratar de dentes que irrompem na cavidade oral mais tardiamente, a presença de inclusão ou impactação são altas, e a sua permanência pode provocar acidentes de diversas naturezas, tanto mecânicos quanto infecciosos (BISPO, 2019). Alguns exemplos de indicação são pericoronarite, cárie dentária, reabsorção radicular e considerações ortodônticas (BLAUDT; RIBEIRO, 2021).

Outra indicação da exodontia de terceiros molares é para prevenção de cistos e tumores odontogênicos. Uma vez que o terceiro molar esteja retido no interior do processo alveolar, o folículo dentário também se fará presente. Por suas características, o folículo pode sofrer uma degeneração cística e se tornar um cisto dentígero. O ameloblastoma é o tumor mais comum na região de terceiros molares (PONTES et al., 2012).

A literatura sugere que a presença de terceiros molares inferiores inclusos pode gerar uma fragilidade na região de ângulo mandibular e predispõe a fratura mandibular. Baseado nessa evidencia, a remoção prévia dos terceiros molares foi

relacionada a diminuição dos riscos de fratura do ângulo mandibular (SAMIEIRAAD, 2019).

2.3 Fratura de mandíbula

A mandíbula é o único osso móvel da face, e exerce grandes funções na mastigação, deglutição, fonética e estética facial. Por sua posição anatômica, ele se torna um osso muito exposto à acidentes, tornando a fratura mandibular o segundo tipo de fratura facial mais comum das fraturas da face, esse tipo de fratura leva muitas vezes a deformidades faciais, que se não identificadas ou tratadas adequadamente, podem acarretar graves sequelas estético funcionais. Os principais sinais de fratura são sensibilidade intensa à palpação, dor, edema, hematoma, assimetrias e alteração de oclusão (ALENCAR et al., 2015).

As fraturas de mandíbula podem ser classificadas em categorias, sendo elas referente a localização anatômica, padrão da fratura e inserção muscular. Quanto a localização anatômica podemos classifica-las com relação a região acometida, côndilo, ângulo, sínfise, processo alveolar, ramo e processo coronoide (ALENCAR et al., 2015).

O tipo de fratura, ou seja, padrão da fratura descreve a condição dos fragmentos ósseos na região fraturada pode ser caracterizado como galho verde são aquelas que envolvem as fraturas incompletas com flexibilidade do osso. Essas fraturas geralmente exibem mobilidade mínima quando palpadas. Uma fratura simples quando se tem um traço único com mínima fragmentação na região fraturada. Na fratura cominutiva, o osso é fraturado em múltiplos segmentos. Uma fratura composta provém da comunicação da margem do osso fraturado com o meio externo. Nas fraturas maxilofaciais, a comunicação com o meio bucal ou externo pode decorrer de lacerações da mucosa, perfuração através do sulco gengival e do ligamento periodontal, comunicação com o revestimento do seio e lacerações da pele subjacente (HUPP; ELLIS; TUCKER, 2021).

De acordo com a inserção muscular as fraturas de mandíbula podem ser favoráveis ou desfavoráveis, dependendo da angulação da fratura e da força de tração muscular. Em uma fratura favorável, a linha de fratura e a força de tração muscular resistem ao deslocamento da fratura e em uma fratura desfavorável, a tração muscular

resultará em deslocamento dos segmentos fraturados (HUPP; ELLIS; TUCKER, 2021).

Entre os reparos anatômicos, o ângulo mandibular é considerado como uma área frágil e, acredita-se que, a presença do terceiro molar incluso, faz com que a mandíbula perca parte de sua estrutura que contribuem para sua resistência (OLIVEIRA et al., 2013). A incidência de fratura do ângulo mandibular no trans operatório e pós-operatório após exodontias de terceiros molares inferiores é de aproximadamente 0,05%. Os riscos dessas fraturas são de causa multifatorial, incluindo idade, sexo, situação dos dentes, angulação e impacção de dentes, técnicas cirúrgicas, relação de aproximação do terceiro molar inferior com o nervo alveolar, existência de lesões ósseas, doenças sistêmicas e medicações (JIA-JIE XU et al., 2014).

2.3.1 Tratamento

Métodos de reparação da fratura de mandíbula variam muito na prática clínica, tendo a estabilização da fratura como principal objetivo restringir ou limitar os movimentos das partes ósseas fraturadas (PEREIRA et al., 2011). A decisão sobre a técnica a ser utilizada para o tratamento de fratura mandibular depende de múltiplos fatores, tais como a localização da fratura, a saúde sistêmica do paciente, o tempo de cirurgia, a experiência do cirurgião, a idade e a adesão do paciente (PEREIRA et al., 2011).

Os tratamentos das fraturas de mandíbula podem ser cirúrgicos ou conservadores. A respeito dos conservadores, ou não cirúrgicos, é realizado um bloqueio maxilomandibular por um período de 45 dias. Ele é adotado quando a situação da fratura se encontra favorável ou quando o próprio paciente se recusa a passar por um procedimento cirúrgico. Porem pode apresentar inúmeras desvantagens, como restrição alimentar e dificuldade de higienização, dessa forma esse método é pouco indicado atualmente (RODRIGUES et al., 2013).

Nos tratamentos cirúrgicos ou redução cruenta, algumas manobras podem ser realizadas, como redução e fixação dos cotos ósseos com uso de placas e parafusos. Para eleger o tipo de procedimento a ser indicado, deve-se classificar o tipo de fratura. Fraturas com traço único, sem ou com o mínimo de deslocamento, é classificada como simples, sendo o tratamento feito com a fixação de uma miniplaca 2.0mm na borda

superior do ramo mandibular, pela técnica de Champy, com acesso intraoral. Quando as fraturas não são tratadas em alguns dias ou estão gravemente deslocadas, pode ser difícil realocar os segmentos fraturados imediatamente em sua posição anatômica (HUPP; ELLIS; TUCKER, 2021).

Nos casos de fraturas deslocadas, com mais de um traço, extensa perda óssea, remoção de dentes, a classificação que se dá é complexa. Por isso, o sistema de fixação deve suportar uma carga maior, ser mais resistente, com placas 2.4mm, acesso extraoral, na região basilar do ângulo da mandíbula (RODRIGUES et al., 2013).

A opção de tratamento deve ser escolhida através das indicações e contraindicações de cada caso, bem como as vantagens e desvantagens de cada procedimento (quadro 1).

Quadro 1. Vantagens, desvantagens e indicações das opções de tratamento para fratura de mandíbula.

	CONSERVADOR	**CIRÚRGICO**
VANTAGENS	Técnica menos invasiva, de baixo custo e com a possibilidade de ser realizado sob anestesia local	As vantagens do método incluem a não necessidade de bloqueio intermaxilar no pós-operatório.
DESVANTAGENS	Restrição alimentar Dificuldade na dicção e higienização Estresse psicológico Danos às articulações	Ferida cirúrgica; Ferida cirúrgica; Maior risco de infecção; Riscos de parestesia; Edema;
INDICAÇÃO	É indicado em casos de fraturas favoráveis, pouco deslocadas e estabilidade oclusal	É indicado para todos os tipos de fratura; Casos onde as fraturas se apresentam desfavoráveis, deslocadas e cominutiva;

		Ausência dentária; Oclusão instável.

Fonte: (SOUZA; LUZ, 2016).

3.0 RELATO DE CASO

Paciente JSS, gênero feminino, natural de Feira de Santana, compareceu ao serviço de urgência e emergência de um hospital privado queixando-se de dor intensa e persistente em região posterior de mandíbula direita, com início há 03 dias, imediato à exodontia de terceiro molar inferior direito impactado, segundo informações colhidas. Paciente negou alergias, patologias de base, referindo utilizar apenas amoxicilina, dipirona e nimesulida como medicação pós-operatória de exodontia.

Ao exame físico inicial notou-se suturas em região retromolar direita limpas e ocluídas, sem sinal de deiscência ou infecção, oclusão estável, discreta mobilidade mandibular associada à crepitação óssea durante manipulação em região de corpo mandibular direito. Ao raio-x panorâmico em terceiro dia pós exodontia notou-se discreta linha radiolúcida em região de transição entre corpo e ângulo mandibular direito sugestiva de fratura mandibular e álveolo dentário do 48 compatível com exodontia recente. À tomografia computadorizada multislice de face, confirmou-se a fratura mandibular, sem deslocamento.

Considerando-se o tipo de fratura, foi proposto duas opções de tratamento à paciente. 1) conservador, com bloqueio maxilomandibular semirrígido por 45 dias, devido à estabilidade oclusal pós-trauma e ausência de deslocamento ósseo; ou 2) cirúrgico, com acesso intraoral, bloqueio maxilomandibular apenas transoperatório e fixação funcionalmente estável com 01 placa do sistema 2.0 mm em zona de tensão.

Após toda discussão das opções terapêuticas e vantagens e desvantagens quanto à cada método, a paciente optou pelo tratamento conservador.

Como a paciente apresentava oclusão estável e satisfatória, optou-se por realizar bloqueio maxilomandibular através da colagem de bráquetes ortodônticos com gancho em primeiros e segundos molares e aplicação de elásticos pesados, com troca a cada 15 dias, limitando, pois, a função mandibular por 45 dias, fornecendo condições para adequado reparo ósseo.

Aos exames de raios-x panorâmico periódicos notou-se sinais sugestivos de reparo ósseo gradual e significativo, de modo que após o 45º dia, os elásticos foram removidos e a função mandibular gradualmente estimulada. Paciente encotra-se no 5 mês pós fratura de mandíbula, segue apresentando contorno mandibular e oclusão estáveis, com ausência de dores e sinais sugestivos de formação óssea na radiografia panorâmica (Figura 4).

Figura 1. Radiografia panorâmica inicial.

Fonte: Arquivo pessoal.

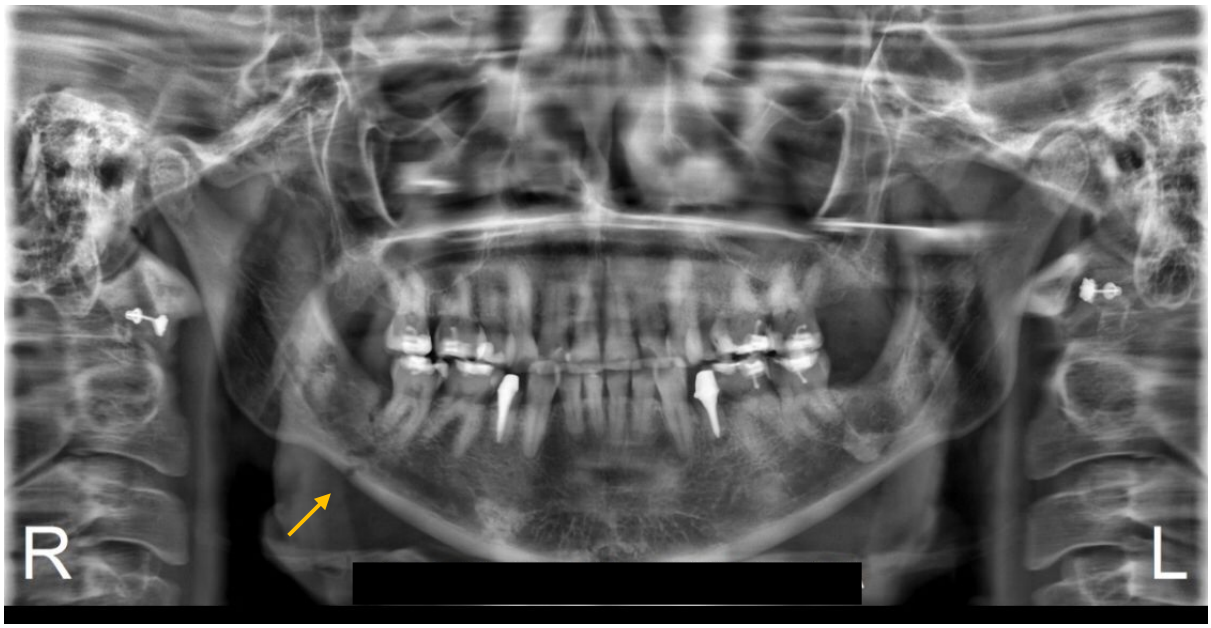

Figura 2. radiografia panorâmica com 15 dias de tratamento.

Fonte: Arquivo pessoal.

Figura 3. radiografia panorâmica com 30 dias de tratamento.

Fonte: Arquivo pessoal.

Figura 4. radiografia panorâmica com 5 meses de tratamento.

Fonte: Arquivo pessoal.

4.0 DISCUSSÃO

O principal objetivo do tratamento das fraturas mandibulares é reabilitar o paciente, e reestabelecer a estética e função. Para isso, existem diversos métodos de redução de fraturas, podendo ser realizadas de forma aberta ou fechada, onde tratamentos conservadores e técnicas de fixação interna são possíveis (LIMA et al., 2017). No presente relato, o tratamento escolhido foi o conservador, com o objetivo de reparo ósseo e manutenção do arcabouço da mandíbula.

Para a prevenção de fraturas, o estudo e planejamento individualizados de cada paciente antes da cirurgia é importante (ALMEIDA; PEREIRA, 2020). A literatura complementa que a solicitação de exames radiográficos tem um papel significativo no planejamento de exodontias de terceiros molares inferiores, verificando a presença de patologias, grau de impactação e posicionamento (ALMEIDA; PEREIRA, 2020). Com a finalidade de minimizar a possibilidade de fraturas o profissional deve avaliar o volume dentário, espessura da mandíbula e a idade do paciente (LIMA et al., 2017). No caso citado a paciente relatou que não possuía exames de imagem pré-operatórios.

Observa-se que a negligência do cirurgião dentista também é um fator relevante para o aumento de casos de complicações transoperatórias. Araújo, et al., (2011) concordam que deve ser feito uma boa e rigorosa avaliação pré-operatória, utilizando uma análise clínica para avaliar os exames radiográficos que ajudam prevenir qualquer insucesso na exodontia. Exames de imagem são um dos principais requisitos para evitar intercorrências durante as cirurgias, pois é através deles que identificamos os principais fatores de risco.

Vários são os fatores que influenciam no risco da fratura de mandíbula durante a exodontia de terceiro molar. Segundo Ishii (2012), o grau de impacção, angulação e volume do terceiro molar também são fatores importantes, já que dentes localizados completamente dentro do ramo mandibular com superfícies oclusais abaixo da linha cervical do segundo molar, e dentes disto angulados, têm maior risco de fratura pois ambos requerem osteotomias maiores. Nos exames de imagem do caso abordado neste artigo, sugere-se que a unidade dentária se encontrava horizontalizada, o que pode ter favorecido a fratura do ângulo mandibular. Ishii (2012) complementa que nos casos de exodontia de terceiros molares com grande volume, a quantidade óssea remanescente na região é pequena, causando maior fragilidade.

A fratura mandibular é uma complicação rara que pode ocorrer durante ou após a remoção dos terceiros molares inferiores (LIMA et al., 2017). A aplicação de forças excessivas, geralmente com o uso de instrumentais como alavancas, pode gerar fraturas mandibulares, entretanto, se o dente está completamente incluso a mandíbula encontra-se mais frágil, podendo fraturar com a aplicação de pequena força (LIMA et al., 2017).

Lima et al. (2017) afirmam que mesmo com todos os cuidados, por se tratar de um acidente, ou seja, algo que não estava planejado, o cirurgião dentista deverá saber como lidar com uma fratura de mandíbula. De acordo com Ishii (2012), a fratura mandibular ocorre normalmente após duas semanas do ato cirúrgico e durante a mastigação, pois nesse período ainda não ocorreu a completa formação óssea. No relato citado neste artigo, a sintomatologia dolorosa surgiu de imediato após a exodontia do terceiro molar inferior, o que foi associado a fratura mandibular. A paciente compareceu ao serviço de urgência e emergência de um hospital privado 03 dias após a exodontia, queixando-se de dor intensa e persistente em região posterior de mandíbula direita.

O tratamento da fratura de mandíbula após exodontia de terceiro molar segue o princípio básico de redução e fixação. Segundo Antunes (2020), para selecionar um método de tratamento, primeiro deve-se classificar os tipos de fratura. As classificações de fratura mandibular mais comuns são: fratura simples, onde houve rompimento ósseo, mas o mesmo não se encontra exposto ao meio bucal; fratura em galho verde, aquela que causa fratura incompleta em ossos mais flexíveis; fratura cominuitiva, onde o osso se quebra e múltiplos fragmentos; fratura composta, resultado da comunicação do osso com o meio externo. No relato de caso citado a fratura é simples, localizada no ângulo da mandíbula e sem exposição óssea ao meio ambiente e a paciente apresentava oclusão estável e satisfatória.

O tratamento incruento é indicado para as fraturas sem desvio e nas fraturas favoráveis, o procedimento consiste na realização do bloqueio maxilomandibular, em geral, sob anestesia local. De acordo com Oliveira et al. (2020) o tratamento é realizado por um período de 45 dias, sendo estabelecido quando o paciente se recusa a ser submetido ao procedimento sobre anestesia geral, ou quando a ação muscular favorece a redução dos cotos ósseos. No relato citado optou-se por realizar colagem de bráquetes ortodônticos com gancho em primeiros e segundos molares e aplicação de elásticos pesados, com troca a cada 15 dias, fornecendo condições para adequado reparo ósseo. Dultra et al. (2008), concorda que o tratamento conservador através do bloqueio maxilomandibular é efetivo, uma vez que proporciona cicatrização dos fragmentos ósseos através da redução, imobilização e estabilização.

Oliveira et al. (2020) afirmam que o acompanhamento pós-operatório foi de extrema importância no tratamento da fratura mandibular, assim como a orientação de dieta liquida e pastosa. No caso relatado, foram realizados exames de raios-x panorâmico a cada 15 dias, sendo observados sinais sugestivos de reparo ósseo gradual e significativos, de modo que após o 45º dia, os elásticos foram removidos e a função mandibular gradualmente estimulada.

5.0 CONCLUSÃO

Concluímos que acidentes e complicações podem acontecer em pacientes submetidos a cirurgia oral menor, porém com os recursos adequados de planejamento e execução as intercorrências podem e devem ser minimizadas. No entanto, quando ocorrer uma situação desfavorável, o cirurgião dentista deve estar apto a diagnosticar

e o paciente deve ser informado e orientado das possibilidades para resolução do caso para que o tratamento seja estabelecido o mais breve possível, a fim de restabelecer a função.

REFERÊNCIAS

ALENCAR, M. G. M., et al. Tratamento de fratura complexa de mandíbula por abordagem transcervical: relato de caso. **Rev. Cir. Traumatol. Buco-Maxilo-Fac**., Camaragibe, v.15, n.4, p.43-48, out. / dez. 2015.

ALMEIDA, R. O. P.; PEREIRA, B. B. Relação entre exodontia de terceiros molares e fratura de mandíbula. **R. Odontol. Planal**. Cent., Luziânia, 2020.

ANTUNES, P. R. **Fraturas de mandíbula: revisão de literatura**. 2020. 39f. Trabalho de conclusão de curso- Centro Universitário UNIFACVEST, Lages, 2020.

ARAÚJO, O. C., et al. Incidência dos acidentes e complicações em cirurgias de terceiros molares. **Revista de odontologia da UNESP**. Araraquara-SP, v.40, n.6, p. 290-295, nov./dez. 2011.

BISPO, L. B. Da necessidade e oportunidade da exodontia: relato de caso de incisivo superior retido. **Rev. Odontol. Univ. Cid**., v.31. n.2, p.194-204, abr./jun. 2019.

BLAUDT, M. C.; RIBEIRO, J. Manual prático de cirurgia oral menor em terceiro molar inferior incluso de vida. **Cadernos de Odontologia do Unifeso**, Teresópolis, v.3, n.1, p.108-123, 2021.

CASTANHA, D. M., et al. Considerações a respeito de acidentes e complicações em exodontias de terceiros molares: revisão de literatura. **Brazilian Journal of Surgery and Clinical Research**, Pernambuco, v.24, n.3, p.105-109, set. / nov. 2018.

FRANCO, E. R.; ASSIS, I. O. Estudo das posições de terceiros molares inclusos e suas classificações clinicas e radiográficas segundo Winter e Pell e Gregory. **Rev. Nova Esperança**, Paraíba, v. 16, n.3, p.58-66, dez 2018.

GARCIA, J. T. **Cirurgia de terceiros molares: conhecimento anatômico**. 2013. 82f. Trabalho de conclusão de curso- Universidade Federal de Santa Catarina, Florianópolis, 2013.

ISHII, F. T., et al. Fratura tardia de mandíbula decorrente de exodontia de terceiro molar: relato de caso. **Ver. Assoc. Paul.Cir Dent.**, São Paulo, v.66, n.4, p.268-271, 2012.

JIA-JIE XU, M. D., et al. Iatrogenic Mandibular Fracture Associated With Third Molar Removal After Mandibular Angle Osteotectomy. **The Journal of Craniofacial Surgery, Beijing,** v.25, n.3, p.263-265, May 2014.

LIMA, V. N., et al. Fratura mandibular associado à remoção de terceiro molar inferior: revisão de literatura**. Arch Health Invest**. Araçatuba - SP, v. 6, n. 9, p.414-417. 2017.

MATOS, A.; VIEIRA, L.; BARROS, L. Terceiros molares inclusos: revisão de literatura. **Psicologia e Saúde em debate**, v. 3, n. 1, p. 34–49, janeiro, 2017.

MILORO, M. M., et al. **Princípios de Cirurgia Bucomaxilofacial**. 3. ed. São Paulo: Santos, 2016.

HUPP, J. R.; ELLIS, E.; TUCKER, M. R. **Cirurgia oral e maxilofacial contemporânea**. 7. Ed. Rio de Janeiro: GEN, 2021.

OLIVEIRA, CAMILA CARLA MARIA XIMENS et al. Fratura de mandíbula durante exodontia de terceiro molar inferior incluso: relato de caso. **Rev. Cir. Traumatol. Buco-Maxilo-Fac**., Camaragibe, v.13, n.4, p.15-20, out. / dez. 2013

OLIVEIRA, L. M. L., et al. Tratamento de fratura mandibular após exodontia de terceiros molares: relato de caso. **Brazilian Journal od Surgery and Clinical Research**, Goiânia, v.29, n.2, p.55-58, dez./fev. 2020.

PEREIRA, I. C. S., et al. Redução cirúrgica de fratura mandibular oblíqua: Parafusos transcorticais x placas e parafusos de titânio – relatos de caso. **Revista de Cirurgia e Traumatologia Buco-maxilo-facial**. Camaragibe, vol.11, n.3, p. 69-76, jul./set. 2011.

POGREL, M. A.; KAHNBERG, K.E.; ANDERSSON, L. **Cirurgia Bucomaxilofacial**. 5 ed. Rio de Janeiro: Editora Santos, 2016.

PONTES, C. G. C. et al. Epidemiologia dos cistos e tumores odontogênicos tratados sob anestesia geral, em um hospital filantrópico de Salvador-Bahia. **Rev. Cir. Traumatol. Buco-Maxilo-Fac**., Camaragibe v.12, n.1, p. 93-100, jan./mar. 2012

DULTRA, J. A., et al. Avaliação do tratamento conservador de fratura de mandíbula.
Rev. Cir. Traumatol. Buco-Maxilo-facial, Camaragibe, v.9, n.2, p. 89 - 96, abr./jun.2008.

ROSSI, M. A. **Anatomia Craniofacial aplicada à odontologia: abordagem fundamental e clínica.** 2 ed. Rio de Janeiro: Editora Guanabara, 2017.

SAMIEIRAD, S., et al. Correlation Between Lower Third Molar Impaction Types and Mandibular Angle and Condylar Fractures: A Retrospective Study. **J Oral Maxillofac Surg, Iran**, v.77, p.556-564, 2019.

SAYED, N., et al. Complications of Third Molar Extraction. **Sultan Qaboos University Medical Journal**, Oman, v.19, n.3, p.230-235, Aug. 2019.

SILVA, M. B., et al. Acidentes e complicações em exodontias de terceiros molares. **Odontologia clínico-cientifica**, Recife, v.17, n.3, p.157-164, jul. / set. 2018.

SOUZA, L. C. M.; LUZ, J. G. C. **Tratamento cirúrgico do trauma bucomaxilofacial.** Terceira edição. São Paulo: Roca, 2016.

VICENTE, R. M. N. **Cirurgia de terceiros molares: avaliação da dor, edema qualidade de vida e variações conforme posição dental**. 2010.166f. Tese, Faculdade de Odontologia da Universidade de São Paulo. São Paulo, 2010.

MATOS, A. F., et al. Terceiros molares inclusos: revisão de literatura. **Rev Psicol Saúde e Debate**, v. 3, n.1, p. 34-49, 2017.

RODRIGUES, A. R., et al. Fratura mandibular durante remoção do terceiro molar: fatores de risco, medidas preventivas e métodos de tratamento. **Rev Odontol Bras Central**, Uberlândia, v. 22, n.63, p.124-127, 2013.

APÊNDICES

UNEF

AUTORIZAÇÃO PARA DEFESA

Declaro, a partir desta data, que eu, ANA CAROLINA LEMOS PIMENTEL autorizo a defesa do Trabalho de Conclusão de Curso do (a, os, as) discente (s) Giovanna de Abreu Alixandre e Elitória do Carmo Oliveira, intitulado Complicação no Complexo buco maxilo facial em decorrência de cirurgia de Terceiros molares inferiores caso clínico. produzido como requisito parcial para conclusão do curso de graduação de Odontologia desta Instituição.

Feira de Santana, 30 / 11 / 2021

Dra. Ana Carolina L. Pimentel
Cirurgia e Traumatologia
Buco - Maxilo Facial
- CROBA 12116

Assinatura do Orientador(a)