UNIDADE DE ENSINO SUPERIOR DE FEIRA DE SANTANA

HORRANA CARNEIRO DE OLIVEIRA COSTA
PABLO CARNEIRO DE OLIVEIRA COSTA

AMELOBLASTOMA DESMOPLÁSICO EM PACIENTE JOVEM: UM RELATO DE CASO CLÍNICO

Feira de Santana - Ba

2022

Horrana Carneiro de Oliveira Costa
Pablo Carneiro de Oliveira Costa

AMELOBLASTOMA DESMOPLÁSICO EM PACIENTE JOVEM: UM RELATO DE CASO CLÍNICO

Trabalho de Conclusão de Curso apresentado à Unidade de Ensino Superior de Feira de Santana, como requisito para obtenção do título de cirurgiã-dentista.

Orientador: Prof. Esp. Thiago Soares de Farias

Feira de Santana - Ba
2022

“A persistência é o caminho do êxito."

Charles Chaplin

DEDICATÓRIA

Dedicamos este trabalho aos nossos pais, nossos maiores e melhores orientadores na vida. A força de vocês foi a mola propulsora que permitiu o nosso avanço, mesmo durante os momentos mais difíceis. Agradecemos do fundo dos nossos corações.

AGRADECIMENTOS

A Deus, por sua misericórdia e seu amor infinitos em minha vida, e por ter permitido que eu chegasse até aqui. A Ele o meu louvor e a minha gratidão para sempre.

A minha família, principalmente meus pais, Lucrécia e Ivan, e meus tios, Araceli e Francisco, por todo apoio, paciência e compreensão.

A minha irmã, Nicole, por ser meu ponto de apoio e amor nessa jornada.

A minha dupla, Pablo, por dividimos as inseguranças do curso e da vida, as batalhas e conquistas ao longo desses anos. Obrigada pelo companheirismo, cumplicidade e ensinamentos

As minhas amigas de graduação, Rayanne, Julia e Franciele, por nunca soltar minha mão, o curso não seria o mesmo sem cada um de vocês. Obrigada por tanta coisa boa nesse tempo junto, vou levar vocês para o resto de minha vida.

Ao meu noivo, Renan, por sonhar meus sonhos junto comigo e por me ajudar a tornar esse sonho em realidade, por ser meu ponto de paz e segurança no meio de tantas dificuldades.

Ao meu orientador, professor Thiago Farias, por toda a atenção, disponibilidade, confiança e na elaboração deste trabalho.

Aos meus professores do curso de odontologia, pela valiosa contribuição em minha formação profissional e humana.

Horrana Carneiro de Oliveira Costa

A Deus, pois sem Ele nada é possível, barreiras não podem ser ultrapassadas nem sonhos realizados. É Ele que guia meus caminhos, minhas escolhas, pois ao seu lado todas as certezas são de vitórias.

Aos meus pais Ivan e Lucrécia pela dedicação em todos os sentidos, e por terem sido a minha base e minha fortaleza nos momentos em que mais precisei.

A minha noiva Isabela, por me apoiar, orientar e incentivar de todas as formas possíveis, por me centralizar nas vezes que precisei, não só sendo minha parceira, mas um exemplo de profissional de excelência.

A minha irmã caçula Nicole, que participou dessa realização de sonho me apoiando e estando presente sempre que precisei.

A minha irmã Horrana, por todo apoio, cumplicidade e ajuda! Por ter me aguentado não só dentro de casa, mas até na faculdade, como dupla! Você foi essencial, em tudo.

Ao orientador Prof. Thiago Farias, por ter aceitado com felicidade ao nosso convite, pelo apoio, dedicação, amizade, orientação e por ter compartilhado os seus saberes, estimulando e acreditando sempre no meu potencial.

Aos amigos e colegas de faculdade que por muitas vezes chegaram para dividir histórias, conhecimentos, expectativas e materiais, claro.

Aos meus colegas enfermeiros da UPA do Clériston Andrade, por terem me salvado várias vezes dos choques de aulas com plantões.

A todos que fizeram parte da minha vida acadêmica, que passaram e deixaram a sua marca, contribuindo de alguma forma no meu crescimento e amadurecimento.

Pablo Carneiro de Oliveira Costa

SUMÁRIO

RESUMO **7**

PALAVRAS-CHAVES **7**

ABSTRACT **7**

KEY-WORDS **7**

1. INTRODUÇÃO **8**

2. REVISÃO DE LITERATURA **9**

2.1 CLASSIFICAÇÃO DOS AMELOBLASTOMAS 09

2.2 AMELOBLASTOMAS PERIFÉRICO 10

2.3 AMELOBLASTOMA UNICÍSTICO 10

2.4 AMELOBLASTOMA DESMOPLÁSICO 11

2.5 AMELOBLASTOMA SÓLIDO 11

2.6 DIAGNÓSTICO 12

2.7 TRATAMENTO 13

3. METODOLOGIA **14**

3.1 EMBASAMENTO TEÓRICO 14

3.2 RELATO DE CASO CLÍNICO 14

4. DISCUSSÃO **21**

5. CONSIDERAÇÕES FINAIS **24**

REFERÊNCIAS **26**

ANEXOS **31**

RESUMO

O ameloblastoma desmoplásico é uma variante rara dos ameloblastomas que se caracteriza histologicamente por um estroma densamente colagenizado, permeado por pequenas ilhas e cordões de epitélio tumoral. Clinicamente apresenta um crescimento lento, normalmente assintomático, podendo provocar deslocamento dentário associado a mobilidade e reabsorção radicular. Radiograficamente percebe-se lesões radiolucidas, uni ou multioculares, em geral com limites pouco definidos em forma de “bolhas de sabão”. Tem predileção por pacientes do sexo masculino, na terceira década de vida e acometem principalmente região da anterior da maxila. O tratamento ainda é controverso, mas devido ao alto índice de recidiva, há a necessidade de remoção adequada da margem dos tecidos não envolvidos. O objetivo deste relato de caso foi descrever um caso raro de tratamento de ameloblastoma desmoplásico em um paciente de 17 anos do sexo masculino, localizado na porção anterior da maxila. A abordagem cirúrgica realizada foi maxilectomia parcial, seguida da reabilitação com prótese parcial removível provisória. O tratamento radical associado à reabilitação precoce foi uma opção segura pois reduziu o risco de recorrência da lesão e permitiu em seguida a rápida restauração das funções estomatognáticas e estéticas do paciente.

PALAVRAS-CHAVES: Odontologia. Ameloblastoma. Ameloblastoma Desmoplásico.

ABSTRACT

Desmoplastic ameloblastoma is a rare variant of ameloblastoma, histologically characterized by a densely collagenous stroma, permeated by small nests and strands of tumor epithelium. Clinically, it has a slow growth, usually asymptomatic, and can cause tooth displacement associated with mobility and root resorption. Radiographically, uniocular or multiocular radiolucent lesions are seen, generally with poorly defined limits in the form of “soap bubbles”. It has a predilection for male patients in the third decade of life and affects mainly the anterior of maxilla region. The treatment is still controversial, but due to the high recurrence rate, it is required adequate removal of the margin of uninvolved tissues. The objective of this case report was to describe a case of desmoplastic ameloblastoma treatment in a 17-year-old male patient, located in the anterior portion of the maxilla. The treatment approached was partial maxillectomy and rehabilitation with a provisionally removable partial denture. Radical treatment associated with early rehabilitation was a secure option because it reduced the lesion recurrence risk and quickly enabled the stomatognathic and aesthetic functions restoration.

KEY-WORDS: Dentistry. Ameloblastoma. Ameloblastoma Desmoplastic.

1. INTRODUÇÃO

Os tumores odontogênicos compreendem um grupo complexo de lesões de diversos tipos histopatológicos e comportamentos clínicos. Algumas dessas lesões são neoplasias verdadeiras e podem, raramente, exibir comportamento maligno (NEVILLE, 2016). O ameloblastoma é o tumor odontogênico clinicamente significativo mais comum, e sua frequência relativa se iguala a frequência combinada de todos os outros tumores odontogênicos, excluindo os odontomas, sendo 10% de todos os tumores odontogênicos (GALINDO FILHO et al., 2021), representando 9% de todos os aumentos da cavidade oral (BARBIERI et al., 2021).

O ameloblastoma é um tumor benigno com origem do epitélio odontogênico e o seu surgimento tem relação com o esmalte, folículo dental, ligamento periodontal ou revestimento de cistos odontogênicos (BARBIERI et al., 2021). Pode apresentar comportamento agressivo e invasivo, associado a altas taxas de recidiva, transformação maligna e metástase (BARROS et al., 2020).

Do ponto de vista clínico, o ameloblastoma se caracteriza como um aumento de volume assintomático de crescimento lento ocorrendo com maior frequência em região posterior da mandíbula, cerca de 80% dos casos, seguida da região de parassínfese, na maxila, onde geralmente estão em região de molar, e em alguns casos, acometem seio maxilar, cavidade nasal ou base do crânio, sendo que nesta última região ocorre uma atuação biológica muito mais agressiva (SANTOS, 2022). É um tumor de idade adulta, sem preferência por sexo ou raça, apesar de ter sido observado uma predileção por homens com uma idade média de 35 anos, alternando entre 4 e 92 anos (VICENTE et al., 2021), e uma maior incidência em pessoas da raça negra, contudo, a sua predileção é discutível (PESSOA et al., 2019).

Por ser assintomático em estágios iniciais, o diagnóstico por muitas vezes é tardio, normalmente entre terceiras e quartas décadas de vida, quando o tumor já atingiu grandes proporções (VICENTE et al., 2021), podendo o paciente apresentar aumento de volume, dor, assimetria facial, má oclusão, dificuldade mastigatória, limitação de abertura de boca, parestesia, perfuração de cortical óssea, reabsorção e deslocamento dentário, obstrução de vias aéreas e raramente ulcerações da mucosa (GALINDO FILHO, 2021). Radiograficamente, apresenta-se com uma imagem radiolúcida uni ou multiocular de margens pouco definidas (MACHADO et al., 2021).

Na maioria das vezes os ameloblastomas são tumores benignos com comportamento agressivo, mas eventualmente podem se desenvolver ou estar associados a uma malignidade, sendo ameloblastoma maligno ou carcinoma ameloblástico (PALANISAMY; JENZER, 2019).

A Organização Mundial da Saúde pública a Classificação de Tumores da Cabeça e Pescoço que é usado internacionalmente. Na quarta edição correspondente ao ano 2017 esta classificação abrangeu as variedades convencionais do ameloblastoma, referindo-se ao tipo sólido/multicístico, ameloblastoma unicístico e tipo extraósseo/periférico (ACUÑA et al., 2021).

As modalidades de tratamento podem ser classificadas em radicais ou conservadoras, contudo, a escolha da técnica de eleição é um tema controverso (BARROS et al., 2020). Os métodos conservadores incluem descompressão, marsupialização, curetagem e enucleação (SOARES, 2021), contudo, apresentam maiores índices de recidivas (BARBIERI et al., 2021). Já o tratamento radical inclui a excisão cirúrgica, ressecção marginal, ressecção segmentar e em bloco, radioterapia e quimioterapia, e estas abordagens são empregadas com objetivo de reduzir as chances de recorrência das lesões, porém podem gerar deformidades faciais e consequências psicossociais, principalmente em pacientes jovens (PARENTE et al., 2017; GALINDO FILHO, 2021).

Esse artigo teve como objetivo relatar o manejo do cirurgião dentista no diagnóstico e tratamento de um caso clínico raro de ameloblastoma desmoplásico em um paciente jovem de 17 anos atendido no consultório odontológico.

2. REVISÃO DE LITERATURA

Para descrever os ameloblastomas, melhorar o entendimento da temática e seus impactos na saúde do paciente, esta revisão de literatura foi dividida em sete tópicos, sendo eles: Classificação dos ameloblastomas, Ameloblastoma Periférico, Ameloblastoma Unicístico, Ameloblastoma Desmoplasico, Ameloblastoma Sólido, Diagnóstico e Tratamento.

2.1 CLASSIFICAÇÃO DOS AMELOBLASTOMAS

O ameloblastoma é classificado como tumor odontogênico benigno de etiologia epitelial odontogênica, e representa 1% de todos os tumores e cistos que afetam os

ossos gnáticos, sendo 80% dos casos na mandíbula e 20% na maxila (TAVARES, 2020). Por ser de crescimento lento, são geralmente assintomáticos, sendo descobertos em exames radiográficos de rotina ou quando o paciente apresenta alguma deformidade na face (ÁVILA, 2018).

A literatura classifica os ameloblastoamas de acordo com as normas da Organização Mundial de Saúde (OMS), e a partir de 2017 começou-se a classificá-los como: ameloblastoma convencional, ameloblastoma unicístico, ameloblastoma periférico ou extraósseo (MIGUEL, 2019). Neste mesmo ano ocorreu também uma reclassificação do ameloblastoma desmoplásico, sendo agora considerado um subtipo histológico, já que ele apresenta um comportamento igual a um ameloblastoma convencional (TOLENTINO et al. 2018).

2.2 AMELOBLASTOMA PERIFÉRICO

O ameloblastoma periférico é considerado como incomum, não podendo ser diagnosticado por exame radiográfico, ocorrendo com menor frequência entre todas as classificações dos ameloblastomas. Pelos padrões histológicos são classificados entre folicular, plexiforme, acantomatoso, de células granulares, basalóide e desmoplástico (SANTANA et. al, 2019). É assim, a única variante em que é possível avaliar os seus limites através de exame físico oral, sem a necessidade de se recorrer a exames imagiológicos. Trata-se de um subtipo raro, contribuindo apenas para 2% do total dos casos. É única variante com localização extraóssea, apresenta-se como uma massa exofítica, séssil, firme e com uma textura lisa, mas por vezes relatada como granular. É, na maioria dos casos, indolor, entretanto pode ocorrer traumatismo da lesão com a mastigação e consequente ulceração da superfície e eventual hemorragia. No exame radiológico não apresenta envolvimento ósseo, mas por vezes pode-se observar uma erosão ou depressão superficial ósseas. Contudo, a relação óssea nunca é significativa (MARTINS, 2018).

2.3 AMELOBLASTOMA UNICÍSTICO

O ameloblastoma unicístico é diferente de outras lesões unicísticas. Ocorre, em sua maioria, na 2ª e 3ª década de vida, mais frequente na mandíbula. Sua tendência é possuir um diagnóstico menos agressivo e melhor prognóstico. Clínica e radiograficamente, essa lesão deve mostrar-se como cística, única e com revestimento epitelial (MOTA; MOTA; 2019). Radiograficamente, corresponde em

imagem radiolúcida unilocular circunscrita que pode envolver dente não erupcionado, podendo ter margens festonadas e reabsorção radicular. Histopatologicamente, pode ser classificado como: Luminal, o qual demonstra uma parede cística fibrosa revestida por epitélio ameloblástico e células frouxas do tipo retículo estrelado; Intraluminal ou plexiforme, com ninhos de ameloblastomas que se idealizam do revestimento cístico em direção ao lúmen do cisto, podendo chegar a preencher grande parte do lúmen cístico; e Mural, que demonstra parede cística fibrosa, infiltração do epitélio ameloblástico na parede cística e células soltas semelhantes a retículo estrelado. O tratamento indicado é a enucleação, curetagem e acompanhamento (STRESSER et al., 2019).

2.4 AMELOBLASTOMA DESMOPLÁSICO

O ameloblastoma desmoplásico é uma variante que se caracteriza por estroma densamente colagenizado e permeado por pequenas ilhas e cordões de epitélio tumoral odontogênico com pouca tendência para formar estruturas císticas (BASTOS JUNIOR et al. 2015). É uma variante rara que representa aproximadamente 4-13% dos ameloblastomas, apresentando diferenças significativas no local anatômico, imagem e aparência histológica (LAMICHHANE, 2016). O tumor assemelha-se a lesão fibro-óssea benigna, e, ao contrário dos ameloblastomas clássicos que possuem a região posterior da mandíbula como localização anatômica mais comum, essa variante envolve a região pré-molar anterior dos maxilares com mais frequência (CHEBBI, 2021). Clinicamente apresenta-se como um aumento volumétrico facial indolor localizado predominantemente na região anterior da mandíbula; possui pequena preferência pelo sexo masculino e baixa predominância entre os tumores odontogênicos. Radiograficamente é apresentado como uma lesão radiolúcida de limites pouco nítidos, semelhante a bolhas de sabão e que pode mimetizar lesões fibro-ósseas. Reabsorção radicular e neoformação óssea podem estar presentes (BASTOS JUNIOR et al. 2015).

2.5 AMELOBLASTOMA SÓLIDO

O ameloblastoma sólido apresenta-se biologicamente mais agressivo e tende a apresentar as maiores taxas de recidivas, quando comparado às outras variantes. (BARROS et al., 2020) O ameloblastoma sólido ou multicístico tende a se infiltrar entre o trabeculado ósseo esponjoso intacto na periferia do tumor antes que a reabsorção óssea se torne radiograficamente evidente. Experiências para remover o tumor por curetagem, teoricamente, deixam para trás pequenas ilhas de tumor dentro do osso,

o que mais tarde está determinado a ser doença recorrente. Em razão da natureza altamente infiltrativa e agressiva do ameloblastoma sólido ou multicístico, grande parte da literatura científica recomenda sua ressecção com 1 cm linear de margem óssea (GONÇALVES et. al., 2019).

2.6 DIAGNÓSTICO

A histogênese do ameloblastoma, ainda gera bastante discussão e várias hipóteses. A teoria mais aceita é a de que a lâmina dentária é a principal origem, pois é a única estrutura epitelial comum em tecidos intra e extra-ósseos em cavidade oral. Além do mais, essa estrutura possui aumento ativo durante os primeiros anos de vida, podendo ocasionar o tumor, não forma metástases, tendo propriedades de tumores benignos. Contudo, deve ser terapeuticamente visto como tumor maligno, devido ao seu comportamento extremamente agressivo (MOTA; MOTA, 2019).

O padrão histológico do ameloblastoma é essencial para um correto diagnóstico e uma melhor avaliação do prognóstico, e este padrão é obtido através da biópsia. Histologicamente os ameloblastomas se dividem em de três formas (ARRUDA; NASCIMENTO; 2019). Na primeira forma a parede cística é circundada por células tumorais revestidas pelo epitélio ameloblástico, sendo então denominando padrão luminal ou simples. Na segunda forma, ocorre a proliferação do prolongamento do epitélio ameloblástico para o interior da parede cística, neste caso, denomina-se de ameloblastoma unicístico intraluminal. A terceira e última forma é quando quando ocorre a migração do epitélio neoplásico em direção a parede de tecido conjuntivo afirma-se haver uma organização do tipo mural. Contudo, os dois primeiros tipos necessitam de uma terapia de tratamento mais conservadora uma vez que suas taxas de recidiva são baixas (NEVILLE, 2016).

Além do diagnóstico clínico, o exame de imagem, em especial a radiografia, se torna essencial para diagnóstico, pois assim se torna possível observar lesões císticas, uni ou multiloculares, radiolúcidas, normalmente com limites bem definidos, que podem se apresentar em forma semelhante a “favos de mel” ou “bolhas de sabão”, com associação ou não à presença de dentes inclusos, o que pode ocasionar alguns casos, reabsorção radicular e deslocamentos em unidades vizinhas (ARUDA; NASCIMENTO, 2019). Já em exames que permitem campo de visualização em três dimensões, como tomografia 7 computadorizada, é possível a visualização da expansão do tumor e sua agressividade (GIRADDI et al., 2017).

Sendo assim, para consideração radiográfica é recomendado a radiografia panorâmica e a tomografia computadorizada da face. As lesões de ameloblastoma são consideradas como radiolúcidas, bem definidas, com bordas opacas, podendo ser unilocular ou multilocular. Para eliminar metástases à distância, pode ser realizada uma tomada radiográfica simples no tórax, já que estas se localizam mais comumente no pulmão (MOTA; MOTA, 2019).

2.7 TRATAMENTO

O sucesso final do tratamento de lesões com tais características está associado a análise dos padrões histológicos, clínicos e imaginológicos da mesma (ARRUDA; NASCIMENTO, 2019), sendo o padrão histológico decisivo para escolha do tratamento adequado (ZHENG et al., 2019).

O tratamento dos ameloblastomas podem ser radicais ou conservadores. No tratamento conservador, usamos mão de técnicas de enucleação da lesão, marsupialização e curetagem simples, podendo ser adicionado também tratamentos complementares por métodos físicos ou químicos tais como crioterapia e uso de solução de Carnoy (ARRUDA; NASCIMENTO, 2019). Contudo, uma das principais desvantagens das técnicas conservadoras são as altas taxas de reincidências, e, para solução desta problemática, a combinação de técnicas se faz necessário. A junção de enucleação com ostectomia periférica visa a resolutividade e vem sendo a principal técnica utilizada para lesões neoplásicas extensas (SHENG et al., 2019).

No tratamento cirúrgico radical, ocorre a remoção total da lesão com margem de segurança de 1.0 a 2.0 cm^3 (ISOLAN et al., 2018). Apesar de promover eficácia no prognostico da doença, esse tipo de técnica acaba por implicar na funcionalidade estética do paciente, já que remove uma grande quantidade de osso (SILVA et al., 2019).

Dados os tipos do ameloblastoma e suas preferências um tratamento mais indicado, ou seja, um procedimento cirúrgico minimante invasivo deve ser escolhido visando evitar mutilações desnecessárias nos pacientes, porém deve se levar em consideração o poder destrutivo do ameloblastoma, sua capacidade de se infiltrar nos tecidos adjacentes, e o alto índice de recorrência do tumor caso não seja feita a intervenção mais adequada (RIBEIRO, 2019).

3. METODOLOGIA

Este artigo trata-se de um relato de caso clínico de Ameloblastoma Desmoplásico, com descrição detalhada, contendo características importantes, como sinais e sintomas da condição da paciente e a conduta terapêutica adotada.

3.1 EMBASAMENTO TEÓRICO

Para a revisão de literatura, foram selecionados artigos nas bases de dados: Scielo, Lilacs e PubMed, os descritores utilizados na busca foram: Odontologia, ameloblastomas e ameloblastomas desmoplásicos.

3.2 RELATO DE CASO CLÍNICO

Paciente M.L.D., masculino, 17 anos, melanoderma, compareceuno dia 21 de junho de 2016 em consultório particular especializado em Cirurgia e Traumatologia Buco-Maxilo-Facial (CTBMF), na cidade de Salvador/Ba, queixando-se de aumento de volume em 1/3 médio da face, do lado direito.

Negou trauma na região e negou dor ou tratamento odontológico prévio que pudesse justificar o aumento de volume. Referiu crescimento lento, que passou a o incomodar quando percebeu o início de alteração no contorno facial, há aproximadamente dois meses.

Durante o exame físico extra-oral, notou-se o evidente aumento de volume em face, com apagamento do sulco nasolabial do lado direito, e levantamento da asa do nariz do mesmo lado, tanto em uma visão frontal (Figura 1A), quanto em uma visão caudo-craniana (Figura 1B).

Ao exame físico intra-oral, era evidente um aumento de volume entre as unidades 12 e 15, que causava um apagamento do fundo de vestíbulo nesta região. Além disso, ainda era evidente um discreto desalinhamento dentário do mesmo lado. Foi possível também, observar que todos os dentes se apresentavam hígidos, o periodonto saudável, e a higiene oral era excelente, não havendo assim, nenhum foco de infecção que se justifica o aumento de volume observado (Figura 1C).

Diante dos achados clínicos, foi solicitada uma radiografia panorâmica que foi entregue 7 dias após a consulta inicial. Neste exame de imagem, ficou evidente uma área radiolúcida, unilocular, entre as unidades 12 e 13, que se estendia para posterior, até aproximadamente a unidade 15.

A lesão parecia ainda deslocar a raiz do dente 13 em direção distal, causando o desalinhamento dentário, porém, sem reabsorver raízes (Figura 1D). Todos estes achados apontavam para uma lesão neoplásica, e por este motivo foi indicada a realização de biópsia incisional, para diagnóstico.

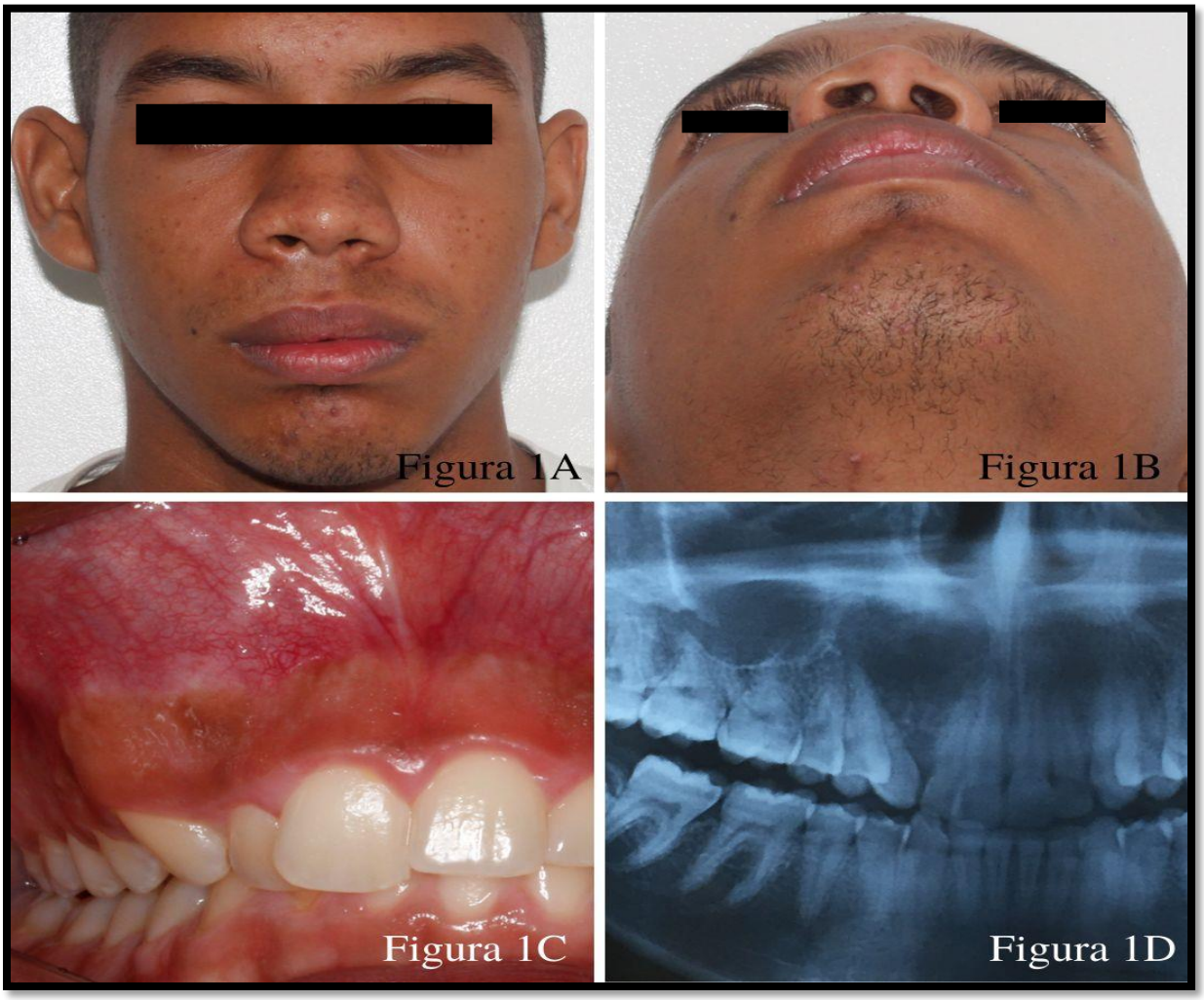

Figura 1A. Visão frontal do paciente. Figura 1B. Visão caudo-craniana. Figura 1C. Aumento de volume e desalinhamento dentário entre as unidades 12 e 15. Figura 1D. Imagem radiográfica da lesão radiolúcida, com deslocamento da unidade 13 para distal.

A biópsia foi realizada 15 dias após a primeira consulta. O paciente foi submetido a procedimento cirúrgico sob anestesia local com Lidocaína 2% e epinefrina 1:200.000, realizando o bloqueio do nervo infra-orbitário e do nervo alveolar superior posterior, além da anestesia dos nervos palatino maior do lado direito e nervo incisivo. Foi realizado um acesso por vestibular, com incisão intrasulcular de distal da unidade 21, até a distal da unidade 14, onde foi realizada uma incisão relaxante para a posterior. Após o retalho mucoperiosteal ser totalmente rebatido, o osso da maxila

foi exposto e ficou evidenciado o abaulamento da região compreendida entre as unidades dentárias 12 e 15. O osso desta região apresentava uma coloração mais escurecida que nas outras áreas da maxila.

Para a biópsia, a área elegida para a remoção do fragmento, foi entre os dentes 13 e 14, no ponto mais apical possível, fugindo das raízes dentárias e de onde pudesse ser removida a maior quantidade de lesão para análise. Desta forma, foi realizada uma janela óssea com broca cirúrgica 702, com baixa rotação (Figura 2A), e com auxílio de alveolótomo, foram removidos 5 fragmentos de osso, sendo o maior deles com aproximadamente 01cm (Figura 2B). Estes fragmentos foram condicionados em um recipiente contendo solução tamponada de formol a 10%, com mais que dez vezes o volume dos fragmentos removidos, que foi lacrado e identificado com o nome do paciente, data e a suspeita diagnóstica de ameloblastoma unicístico. Para fechamento foram realizadas suturas em pontos simples nas papilar incisadas, e na relaxante. Foi prescrita medicação para controle de dor, infecção e inflamação, e o paciente retornou após 7 dias, para remoção de sutura e avaliação pós-operatória, não apresentando nenhuma complicação neste período.

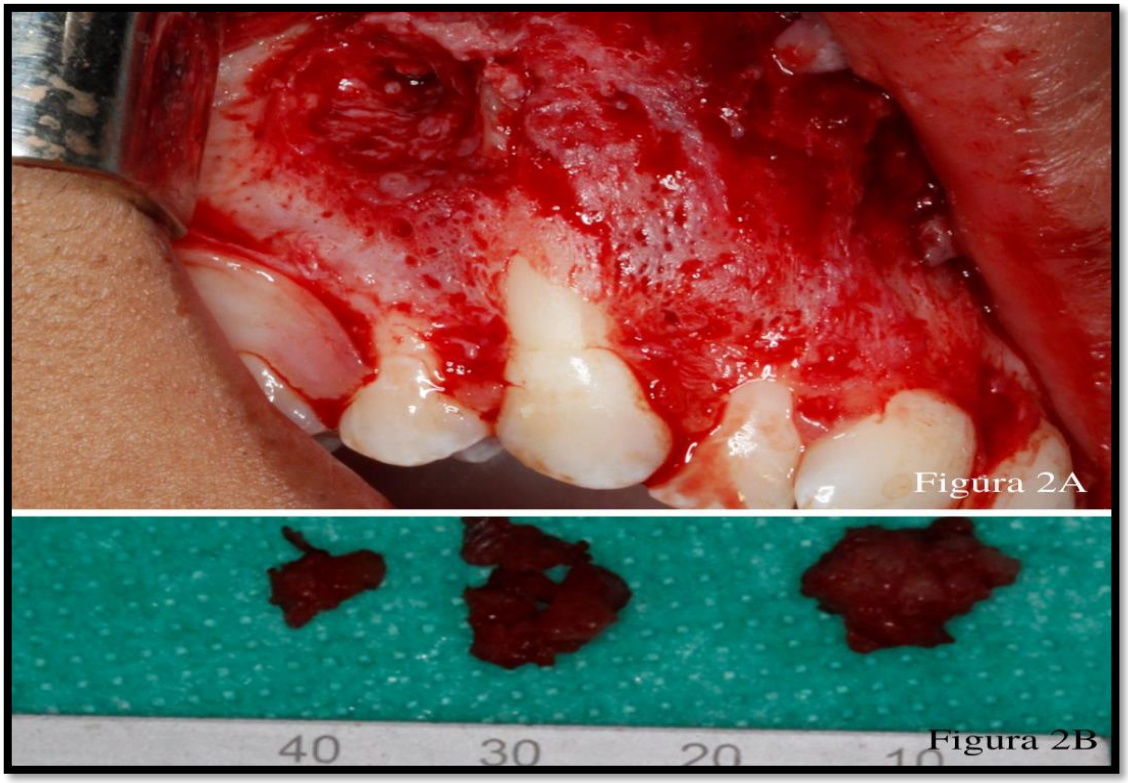

Figura 2A. Confecção da janela óssea. Figura 2B. Medição dos fragmentos ósseos retirados.

O recipiente com as peças cirúrgicas foi entregue à genitora do paciente, que encaminho para análise histopatológica no mesmo dia da realização da biópsia. Após o período de 7 dias, totalizando assim, 21 dias desde a consulta inicial, o laudo histopatológico foi entregue, indicando se tratar de um ameloblastoma desmoplásico (Figura 3). A partir desta confirmação, o paciente necessitaria passar por uma intervenção para ressecção total do tumor, sob anestesia geral em ambiente hospitalar, sendo, por este motivo, encaminhado para o serviço de CTBMF do Hospital Geral Roberto Santos/Escola Bahiana (HGRS/EBMSP) de Medicina e Saúde Pública, imediatamente.

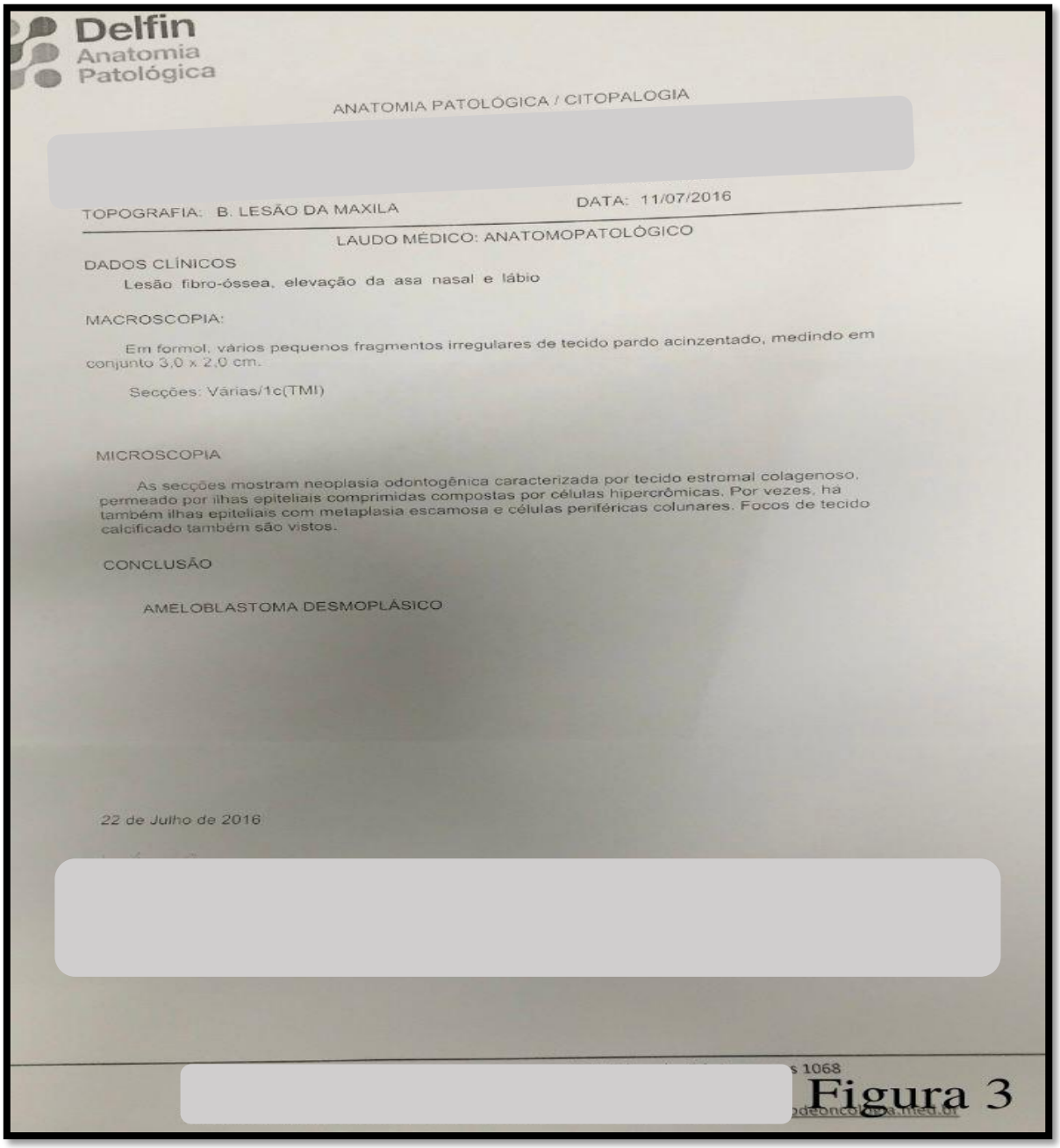

Delfin
Anatomia
Patológica

ANATOMIA PATOLÓGICA / CITOPALOGIA

TOPOGRAFIA: B. LESÃO DA MAXILA DATA: 11/07/2016

LAUDO MÉDICO: ANATOMOPATOLÓGICO

DADOS CLÍNICOS

Lesão fibro-óssea, elevação da asa nasal e lábio

MACROSCOPIA:

Em formol, vários pequenos fragmentos irregulares de tecido pardo acinzentado, medindo em conjunto 3,0 x 2,0 cm.

Secções: Várias/1c(TMI)

MICROSCOPIA

As secções mostram neoplasia odontogênica caracterizada por tecido estromal colagenoso, permeado por ilhas epiteliais comprimidas compostas por células hipercrômicas. Por vezes, há também ilhas epiteliais com metaplasia escamosa e células periféricas colunares. Focos de tecido calcificado também são vistos.

CONCLUSÃO

AMELOBLASTOMA DESMOPLÁSICO

22 de Julho de 2016

s 1068

Figura 3

Figura 3. Laudo histopatológico com confirmação do ameloblastoma desmoplásico.

O paciente passou por uma consulta inicial no serviço de CTBMF do HGRS/EBMSP, onde foram observadas as mesmas alterações extra e intra-orais anteriormente descritas. Desta forma, como exame complementar, foi solicitada uma tomografia computadorizada da face, com cortes coronais, axiais, sagitais e uma reconstrução tridimensional, onde ficaram mais evidentes as dimensões da lesão, que se estendia da mesial do dente 12 até a distal do dente 16, expandindo a tábua óssea vestibular e invadindo o seio maxilar direito e fossa nasal (Figura 4A)

De posse da tomografia computadorizada, foi solicitada a confecção de um biomodelo em resina, onde a cirurgia foi planejada. Diante de toda a avaliação inicial, do resultado histopatológico, de todos os exames de imagem, exames pré-operatórios, e do biomodelo, a cirurgia proposta para o tratamento deste paciente foi maxilectomia parcial, da distal do dente 21, até a distal do dente 15.

A cirurgia foi realizada no centro cirúrgico do HGRS, sob anestesia geral. A maxila foi exposta através de um acesso que se estendeu da distal do dente 17, até a distal do dente 27, onde foram realizadas incisões relaxantes, e complementadas com incisão intrasulcular, por vestibular e por palato. Foram realizadas osteotomias com margem de segurança de aproximadamente 1cm.

Estas osteotomias se localizavam na distal do dente 21, na distal do dente 16, e contornavam a lesão, por superior, tendo como limite 1cm abaixo do forame infraorbitário a osteotomia passou pela parede lateral e anterior do seio maxilar, e por medial, até a linha média do palato, foram realizadas com serras cirúrgicas e complementadas com cinzéis (figura 4B). A hemimaxilectomia foi realizada e o fragmento de maxila removido (figura 4C).

Desta forma, formou-se um defeito anatômico na região, que manteve uma comunicação dieta entre seio maxila e cavidade nasal e o meio bucal que foi fechada com uma tela e quatro parafusos de titânio para manter o contorno anatômico da maxila (Figura 4D). Posteriormente, a ferida cirúrgica foi fechada com fio absorvível 4-0.

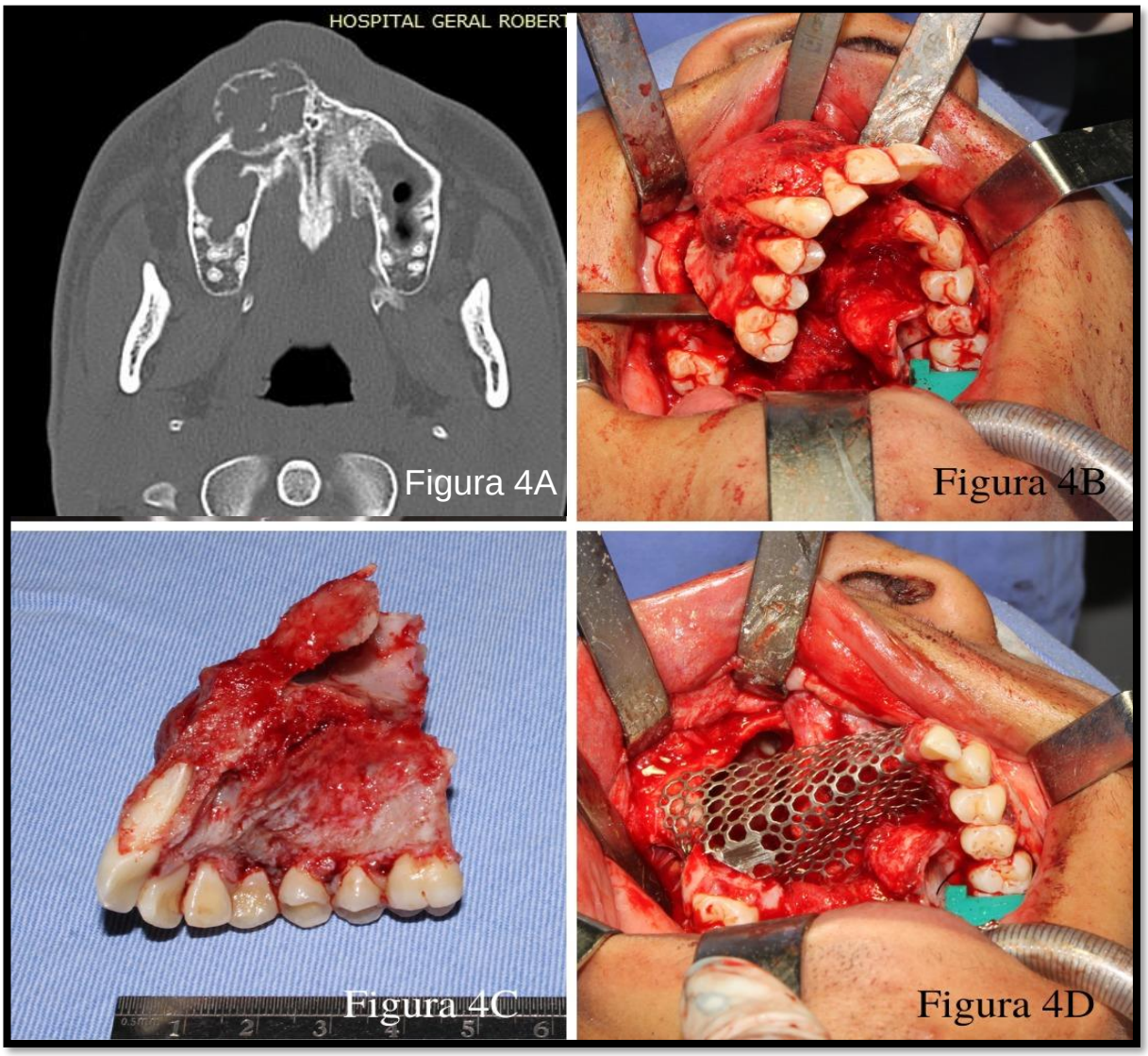

Figura 4A. Visualização do ameloblastoma por imagem tomográfica. Figura 4B. Osteotomia realizada. Figura 4C. Hemimaxilectomia e remoção do fragmento da maxila. Figura 4D. Instalação de tela e quatro parafusos de titânio, para manutenção do contorno anatômico da maxila.

A peça anatômica removida foi condicionada em um recipiente contendo solução tamponada de formol a 10%, com mais que dez vezes o volume do fragemento, que foi lacrado e identificado com o nome do paciente, data e a suspeita diagnóstica de ameloblastoma desmoplásico e encaminhado para análise histológica pelo setor de patologia da EBMSP, que confirmou a suspeita diagnóstica.

O paciente permaneceu internado por 5 dias, fazendo medicação intravenosa para controle, infecção e inflamação. Sendo acompanhado semanalmente por um período de 30 dias, e após este período, mensalmente por 1 ano, quando as consultas passaram a ter um intervalo maior entre elas, estando o paciente em proservação há

seis anos, não apresentando complicações, nem imagems sugestivas de recidiva da lesão.

Por se tratar de uma região estética, e por se tratar de um paciente jovem, optou-se por uma reabilitação o mais precoce possível. Assim, como já havia uma cicatrização adequada dos tecidos após 15 dias de pós-operatório, foi confeccionada uma prótese parcial removível, que devolveu parte da função e estética, como também autoestima para o paciente (Figura 5).

Figura 5. Paciente com 15 dias de pós-operatório, já em uso de prótese parcial removível.

4. DISCUSSÃO

Os ameloblastomas desmoplásicos são considerados lesões graves por possuírem características altamente agressivas (VICENTE, 2021). Tais características, como aumento de volume causando assimetria facial, deslocamento dentário, grande extensão de osteólise sem uma boa delimitação radiográfica, podem ser encontradas no caso clínico relatado, corroborando com os achados clínicos clássicos relatados na literatura.

Para Neville et al. (2016), não existe predileção por gênero. já Vicente et al. (2021), afirmam que a estruturação global de pacientes com ameloblastoma por sexo é de 53% para pacientes do sexo masculino e 47% do sexo feminino, apontando uma leve predileção pelo gênero masculino. O caso apresentado relata um ameloblastoma desmoplásico em um paciente do gênero masculino, não apresentando relevância estatística, uma vez que não há uma grande divergência entre os gêneros relatada na literatura científica atual.

Em relação a idade, Bastos et al. (2015), relatam que a média de idade dos pacientes acometidos por ameloblastomas é de 41,9 anos, contudo, Vicente et al. (2021), indicam que a maior incidência deste tipo de lesão é na terceira década de vida. Neste quesito, o caso relatado vai de encontro ao descrito nos artigos científicos, uma vez que, o ameloblastoma em questão manifestou-se em uma paciente jovem, de apenas 17 anos, faixa etária onde raramente são relatados casos de ameloblastomas.

Quanto a localização, Lamichhane et al. (2016) afirmam que o ameloblastoma desmoplásico é predominantemente encontrado em região anterior da maxila, e, neste ponto está de acordo com o caso relatado, onde a lesão se desenvolveu na região anterior da maxila. Esta localização é reforçada por Chebbi et al. (2021), que asseguram que este tipo de ameloblastoma tem sua inserção mais frequente em região anterior da maxila, contudo, envolvem a região dos pré-molares. Soares et al. (2021), ainda sustentam que quando encontrado na maxila, geralmente estão localizados na região de molar, o que conflita com o os achados do caso, visto que a lesão foi encontrada, na sua maior totalidade entre as unidades 12 e 13, se estendendo até unidade 15, não atingindo, em nenhum momento as regiões descritas na literatura.

Em alguns casos o ameloblastoma pode se estender para o seio maxilar, cavidade nasal ou base do crânio (SOARES et al. 2021), e no caso descrito, existia

uma expansão da tábua óssea vestibular, com invasão do seio maxilar direito e fossa nasal, de acordo com a evolução descrita em literatura.

Os ameloblastomas geralmente são assintomáticos e tem uma expansão lenta, que pode levar à assimetria facial, e sua morfologia benigna não condiz com a evolução maligna do tumor (MOTA; MOTA, 2019). As características descritas na literatura vão de acordo com o encontrado no caso, visto que o paciente não referiu sintomas, e o que de fato incomodou foi a assimetria da face, que ocorreu de forma lenta. Essa definição é corroborada por Gallindo Filho (2021), que descreve também a característica da sintomatologia tardia, podendo levar muito tempo, até serem identificadas pelo paciente ou pelo profissional de saúde. Assim como no caso clínico apresentado, muitas vezes, a principal particularidade do tumor é o aumento de volume causando deformidade facial, e os pacientes só buscam a ajuda profissional quando a patologia começa a afetar a autoestima e da qualidade de vida, e, quando estes chegam ao consultório neste ponto, já se está em um estágio avançado da doença.

Segundo Pelissaro (2022), os cistos e tumores odontogênicos podem apresentar características radiográficas semelhantes que necessitam ser relacionadas ao exame clínico e análise histopatológico para sua confirmação diagnóstica. De fato, a radiografia panorâmica serviu para guiar a equipe inicialmente, porém a realização de análise histopatológica foi de fundamental importância para fechamento do diagnóstico do caso. Galindo Filho (2021), recomenda também a tomografia computadorizada da face, e este exame foi de fundamental importância dentro do caso descrito para planejamento do tratamento, principalmente devido as margens mal definidas da neoplasia.

O ameloblastoma desmoplásico é radiograficamente descrito como uma lesão radiolúcida de limites pouco nítidos, semelhante a bolhas de sabão e que pode mimetizar lesões fibro-ósseas, deslocamentos e reabsorção da raiz dos dentes que estão envolvidos pelo tumor, conforme descrito por Mota & Mota (2019). Os achados radiográficos do paciente neste caso, vão em partes de acordo com os descritos na literatura, visto que na panorâmica foi possível perceber área radiolúcida e unilocular mal definida e deslocamento de raízes dentárias.

Machado et al. (2021), afirmam que as bordas são bem definidas e ocorrem predominantemente reabsorções radiculares de dentes adjacentes a lesão. Apesar do deslocamento de raízes evidenciados na radiografia do paciente, não foi visualizado

reabsorção, as bordas não eram bem definidas e não foi visualizada a imagem de bolha de sabão, conflitando com a literatura, apesar do estágio avançado da doença. Todos estes achados apontavam para uma lesão neoplásica, e por este motivo foi indicada a realização de biópsia incisional, para diagnóstico.

Silva et al. (2018), alegam que a biopsia é importante para estabelecer um resultado conclusivo para grande maioria das hipóteses diagnósticas, sendo sua negligência um obstáculo para o diagnóstico precoce de cistos, lesões tumorais e neoplasias malignas. Com isso, no caso relatado observamos que a biópsia foi fundamental para fechamento de diagnóstico, planejamento cirúrgico e condução do tratamento.

Segundo Ribeiro et al. (2022), na biópsia incisional remove-se uma amostra de no mínimo 5 mm em diâmetro e profundidade, sem remoção da lesão por completo. No caso descrito neste trabalho, ocorreu a remoção de cinco fragmentos ósseos, sendo o maior dele com cerca de 1cm, corroborando com o diz Lambertini et al. (2017), onde que sugere que no consultório odontológico, a biópsia incisional está indicada em casos de lesões maiores de 1 cm, que estejam em localização de difícil acesso, ou comprometa estruturas anatômicas adjacentes.

Para Rodrigues et al. (2020), o tratamento do ameloblastoma é desafiador, e o cirurgião bucomaxilofacial está sempre em um dilema quanto a escolha da melhor opção cirúrgica, pois ainda não existe um consenso sobre qual seria a mais indicada. Diante da complexidade do quadro o qual o paciente se apresentou no consultório, a agressividade do tumor e a localização junto a estruturas nobres, a abordagem conservadora não seria a melhor opção, sendo o tratamento radical o mais adequado. Ainda segundo Rodrigues et al. (2020), a abordagem cirúrgica radical é executada através de ressecções em bloco do tumor, incluindo amplas margens ósseas, realizando a partir de enxertos ósseos a reconstrução do defeito ósseo e reabilitação protética, sendo indicado em casos de maior agressividade, o que justifica a escolha deste tratamento para o caso relatado.

A escolha do tratamento radical por parte da equipe levou em consideração fatores como idade do paciente, comprometimento estético, agressividade da patologia e comprometimento funcional, o que está de acordo com o que Suassuna et al. (2018), que afirmam que os critérios como a extensão e os limites do tumor, correlações anatômicas, variante histológica, idade e estado geral do paciente devem ser considerados para se escolher a melhor abordagem.

A escolha da maxilectomia parcial foi a mais acertada para o caso. Segundo Melo et al. (2016), quando se opta pela ressecção cirúrgica como tratamento, preconiza-se uma margem de segurança de 1 cm. Essa ideia é reforçada por Suassuna et al., (2018) que indicam uma margem de segurança em torno de 10 mm ao redor dos ameloblastomas. Contudo a margem de segurança feita no caso descrito foi superior ao descrito na literatura, e isso se deve ao fato da maxila ser um osso poroso e pneumático, e sua estrutura óssea não representa resistência ao crescimento deste tipo de tumor, tornando a lesão mais agressiva na maxila, sendo necessário que a margem de segurança seja ampliada, justificando assim o porquê da extensão removida cirurgicamente.

Para Barbieri (2021), os tratamentos radicais apresentam taxas de aproximadamente 10% de recidiva da lesão. Effiom et al. (2018), recomendam um acompanhamento clínico e radiográfico periódico de pelo menos 10 anos, permitindo o reconhecimento precoce de alterações. O caso relatado está em acompanhamento há cerca de seis anos pela equipe cirúrgica, sem apresentar recidivas.

Por se tratar de um paciente jovem optou-se por uma reabilitação o mais precoce possível, e, após uma cicatrização adequada dos tecidos foi confeccionada uma prótese parcial removível, que devolveu parte da função e estética, como também autoestima para o paciente. Segundo Mota & Mota (2019), reabilitar o paciente mutilado oralmente é um desafio em razão à devolução da saúde, estética, fonética e função perddida e, essa reabilitação deve estar inclusa no plano de tratamento do tumor.

A cura para lesão pode estar atrelada a ausência de recidiva, porém o desafio do tratamento continua, uma vez que é preciso reabilitar o paciente de forma definitiva, e realizar o planejamento para uma intervenção que reconstrua a face de uma forma mais adequada.

5. CONSIDERAÇÕES FINAIS

O ameloblastoma desmoplásico possui algumas características peculiares que precisam ser distinguidas pelos profissionais dentistas responsáveis pelo seu diagnóstico e tratamento. A partir do exposto, considera-se que:

- As etapas iniciais de atendimento são imprescindíveis e não devem ser negligenciadas, sendo importante acolher o paciente em todos os aspectos, buscando entender o seu histórico médico e odontológico;
- Os sinais clínicos foram de fundamental importância para suspeita diagnóstica, guiando a equipe para a melhor condução do caso clínico;
- O uso da radiografia panorâmica ajuda o profissional dentista no diagnóstico, auxiliando no entendimento das estruturas acometidas pela doença, e o uso da tomografia computadorizada é imprescindível para definição de limites, e programação cirúrgica;
- O cirurgião dentista deve estar apto para realização de biópsia para esses casos, visto que este exame é o padrão ouro para definição de qual tipo de lesão acomete o paciente;
- O tratamento radical foi uma opção segura para o paciente, diminuindo a possibilidade de recidiva;
- No planejamento do paciente foi importante considerar as consequências em relação a preservação de estruturas nobres, e a inclusão da forma reabilitadora de maneira precoce e com o mínimo de morbidade interferiu de maneira significativa na qualidade de vida do paciente no âmbito funcional e estético;
- Apesar da literatura divergir em pontos importantes como a indicação do melhor tratamento, considera-se que no caso apresentado foi obtido sucesso, visto que o paciente apresentou bons resultados durante o acompanhamento, cursando assintomático durante o tempo de acompanhamento, sem sinais de recidiva e com devolução da função e bom aspecto estético.

REFERÊNCIAS

ACUÑA, O. Y. A. et al. Reemplazo mandibular con prótesis personalizada de titanio posterior a la exéresis de ameloblastoma. **Rev Cubana Estomatol. 2021.** v. 58, n. 3, e. 3172. Disponível em: http://scielo.sld.cu/scielo.php?pid=S0034-75072021000300012&script=sci_abstract&tlng=en. Acesso em: 20 mar. 2022.

ÁVILA, A. S. D.; **Ameloblastoma do diagnóstico à reabilitação: Uma revisão de literatura e um relato de caso**. 2018. TCC (Graduação em Odontologia) - Faculdade de Odontologia, Universidade Federal do Rio Grande do Sul, Porto Alegre, 2018. Disponível em: http://hdl.handle.net/10183/200333. Acesso em: 20 mar. 2022.

BASTOS, J.; CUNHA, J. C.;. Ameloblastoma desmoplásico: revisão de literatura. **SALUSVITA**, Bauru, v. 34, n. 3, p. 555-567, 2015. Disponivel em: https://secure.unisagrado.edu.br/static/biblioteca/salusvita/salusvita_v34_n3_2015_art_12.pdf. Acesso em: 20 mar. 2022.

BARBIERI, B.; MACHADO, B.A.S.; FILHO, A.C.R.; MIRANDA, I.L.B.; LAZARINO, V.L.; CAVALCANTE, V.F.; GOMES, J.R.C. Ameloblastoma unicístico: qual abordagem ideal? Uma revisão de literatura. **Brazilian Journal of Health Review.** Curitiba, v.7, n.8, p.79720-79733, aug. 2021. DOI: 10.34119/bjdv7n8-266. Disponível em: https://www.brazilianjournals.com/index.php/BRJD/article/view/34307. Acesso em 25/02/2022.

BARROS, A. V. M.; DIB, SANTOS, K. R.; BARROS, M; C.; UCHOA, C. P.; SOUZA, R. C. V.; DOURADO, A. C. A. G.; SILVA, E. D. O. Tratamento conservador de ameloblastoma sólido recidivante em paciente jovem: relato de caso**. Rev. Cir. Traumatol. Buco-Maxilo-Fac**., Camaragibe v.20, n.1, p. 39-42, jan./mar. 2020. Disponível em: http://www.revistacirurgiabmf.com/2020/01/Arquivos/9ArtigoClinicoTratamentoconservadordeameloblastomasolido.pdf. Acesso em: 20 mar. 2022.

BARROS, M. A. N.; TESLENCO, V. B.; SANTANA, C. M.; MEURER, L. M.; CAVALCANTI, H. de A.; REIS, G. N.; PANCINI, E. F. Tratamento cirúrgico conservador de ameloblastoma: relato de caso. **ARCHIVES OF HEALTH INVESTIGATION**, *[S. l.]*, v. 8, n. 12, 2020. DOI: 10.21270/archi.v8i12.4649. Disponível em: https://www.archhealthinvestigation.com.br/ArcHI/article/view/4649. Acesso em: 25 de fev. 2022.

BRAZAO-SILVA, M. T.; DE CARVALHO, B. O.; PINTO, R. A. A biópsia na prática odontológica: Revisão de Literatura. **Revista da AcBO**. 2018, v. 7, n. 3, p. 197-203. Disponível em: http://www.rvacbo.com.br/ojs/index.php/ojs/article/view/429. Acesso em: 20 mar. 2022.

CHEBBI, Karim *et al*. Management Of Desmoplastic Ameloblastoma: A case Report. **International Journal Of Medical Reviews And Case Reports.** Bulgarian, p. 79-86. out. 2021. Disponível em: https://www.ejmanager.com/mnstemps/172/172-1622734804.pdf?t=1655096409. Acesso em: 20 mar. 2022.

EFFIOM, O. A., OGUNDANA, O. M., AKINSHIPO, A. O. et al., & AKINTOYE, S. O. Ameloblastoma: current etiopathological concepts and management. 2018. **Oral dis.** v. 24, n. (3), p. 307-316, 2018. Disponível em: https://onlinelibrary.wiley.com/doi/epdf/10.1111/odi.12646 Acesso em: 20 mar. 2022

FREIRE, Rangel Teles et al. Ameloblastoma anterior de la mandíbula. **Revista Cubana de Estomatología**, v. 58, n. 1, março 2021. Disponível em: http://scielo.sld.cu/scielo.php?pid=S0034-75072021000100006&script=sci_abstract&tlng=pt. Acesso em: 20 mar. 2022.

GALINDO FILHO, L. de M.; PAZ, ME da S. .; RODRIGUES, NGB.; SOARES, CF.; SOUZA JUNIOR, JRS de .; SILVA NETO, JC da. Deformidade facial decorrente de tumor odontogênico: relato de caso. **Pesquisa, Sociedade e Desenvolvimento** , *[S. l.]* , v. 10, n. 5, 2021. DOI: 10.33448/rsd-v10i5.14077. Disponível em: https://rsdjournal.org/index.php/rsd/article/view/14077. Acesso em: 25 fev. 2022.

GONÇALVES, A. R.; DE MENEZES, G. B.; JAEGER, F. Reconstrução imediata de Mandíbula após Tratamento de Ameloblastoma Multicístico. **Anais da Jornada Odontológica de Anápolis-JOA**, 2019. Disponivel em: http://anais.unievangelica.edu.br/index.php/joa/article/view/4385/2655. Acesso em: 20 mar. 2022.

ISOLAN CP, MOREIRA AG, EDGES A, POST LK, AITIKEN-SAAVEDRA JP. Successful conservative treatment of a mandibular unicystic ameloblastoma: 13-year follow-up. **J Clin Exp Dent**. V. 10, n.11, p.1123-1126, nov., 2018. Disponível em: https://pubmed.ncbi.nlm.nih.gov/30607231/. Acesso em: 20 mar. 2022.

LAMBERTINI, M.; PATRIZI, A.; FANTI, P.A. et. al. Oral melanoma and other pigmentations: when to biopsy? **J Eur Acad Dermatol Venereol**. 2017, vol. 32, n. 2, p. 209-14. Disponível em: https://onlinelibrary.wiley.com/doi/epdf/10.1111/jdv.14574. Acesso em: 20 mar. 2022.

LAMICHHANE, Narayan Sharma et al. A case report on desmoplastic ameloblastoma of anterior mandible. **BMC research notes**, v. 9, n. 1, p. 1-7, 2016. Disponível em: https://bmcresnotes.biomedcentral.com/articles/10.1186/s13104-016-1961-2. Acesso em: 20 mar. 2022

MARTINS, L. L. P. R. **Ameloblastoma: perspectivas no diagnóstico e tratamento**. Orientador: Horácio Urgel Monteiro da Costa, 2018. 41 f. Dissertação (Mestrado) – Mestrado Integrado em Medicina, Instituto de Ciências Biomédicas Abel Salazar, Universidade do Porto, Portugal, 2018 Disponivel em: https://repositorio-aberto.up.pt/bitstream/10216/113387/2/275488.pdf. Acesso em: 20 mar. 2022.

MELO, R.; CARNEIRO, N.; FONSECA, W.; LIMA, J.; ARAÚJO, H.; PONTES, H. Tratamento cirúrgico de ameloblastoma sólido convencional: relato de caso clínico. **Revista da Faculdade de Odontologia - UPF**, v. 21, n. 2, 21 dez. 2016.

Disponível em: http://seer.upf.br/index.php/rfo/article/view/5714. Acesso em: 20 mar. 2022.

MIGUEL, B. C. A. **Ameloblastoma unicístico multiloculado em jovem: relato de caso. 2019**. 25 f. Trabalho de Conclusão de Curso (Graduação em Odontologia) – Universidade Federal de Uberlândia, Uberlândia, 2019. Disponível em: https://repositorio.ufu.br/handle/123456789/27411. Acesso em: 20 mar. 2022

MOTA, L. L. R., & MOTA, E. S. L. Ameloblastoma: uma revisão de caracteristicas clinicas, histopatologicas e genéticas. **RSM – Revista Saúde Multidisciplinar 2019; 5ª Ed.** Disponível em: http://revistas.famp.edu.br/revistasaudemultidisciplinar/article/view/67. Acesso em: 20 mar. 2022.

NEVILLE, B.W.;ALLEN,C.M.; DAMM,D.D.;et al**. Patologia: Oral & Maxilofacial**. 4ª Rio de Janeiro: Guanabara Koogan, 2016. https://doi.org/10.1016/j.rboe.2014.04.006.

PARENTE, L. G. P. et al. EXTENSO AMELOBLASTOMA EM MANDÍBULA: RELATO DE CASO, **Rev. Odontol. Univ. Cid**. São Paulo 2017; v.29, n.3, p. 300-304, set-dez. 2017. Disponível em: http://publicacoes.unicid.edu.br/index.php/revistadaodontologia/article/download/635/595. Acesso em: 25 fev. 2022.

PALANISAMY, J.C. JENZER, A.C. Cancer, Ameloblastoma. **StatPearls,** Treasure Island (FL), 5 jul. 2020. PMID: 31424749. Disponível em: https://pubmed.ncbi.nlm.nih.gov/31424749/ Acesso em: 25 fev. 2022.

PESSOA, R. Alice da Cruz et al. Tratamento de ameloblastoma unicístico em corpo mandibular: relato de caso**. Rev. Odontol. UNESP**. Araraquara, SP. vol. 48, n. Especial, p.102, 2019. Disponível em: https://www.revodontolunesp.com.br/article/5df3cef80e88257b2b73a14b#nav3. Acesso em: 25 de fev. 2022.

PELISSARO, G. S.; AGUILLERA, M. de O.; ANTUNES, D. M. .; MENDONÇA, J. C. G. de .; SILVA, J. C. L. da .; PAIVA-OLIVEIRA, J. G. .; SANTOS, A. O. G. M. dos .; FIGUEIREDO , F. T. .; GAETTI-JARDIM, E. C. . Tratamento cirúrgico conservador de ameloblastoma com diagnóstico inicial sugestivo de cisto odontogênico. **Research, Society and Development**, *[S. l.]*, v. 11, n. 5, p. e17011528056, 2022. DOI: 10.33448/rsd-v11i5.28056. Disponível em: https://rsdjournal.org/index.php/rsd/article/view/28056. Acesso em: 25 mai. 022.

OLIVEIRA, D. M. A. et al. Tratamento conservador dos ameloblastomas: revisão de literatura Conservative treatment of ameloblastomas: literature review. **Brazilian Journal of Development**, v. 7, n. 12, p. 114256-114264, 2021. Disponivel em: https://www.brazilianjournals.com/index.php/BRJD/article/view/40966. Acesso em: 20 mar. 2022.

RIBEIRO, G.D.; LEITE, D.S.G.; LEITE, C.M.C.D.; FERRAZ, R.T.M.; GHENO, C.F.S., MARTORELLI, S.B.F. Biópsia em lesões enegrecidas e vinhosas da cavidade bucal: quando fazer, quando evitar? Uma revisão de literatura. **Rev. Pubsaúde,** 2022. n, 9, a343. Disponível em: https://pubsaude.com.br/wp-content/uploads/2022/05/343-Biopsia-em-lesoes-enegrecidas-e-vinhosas-da-cavidade-bucal-quando-fazer-quando-evitar-uma-revisao-de-literatura.pdf. Acesso em: 20 mar. 2022.

RODRIGUES, Cristovão Marcondes de Castro et al . Tratamento cirúrgico de uma condição rara de ameloblastoma sólido em maxila - relato de caso. **Rev Port Estomatol Med Dent Cir Maxilofac**, Lisboa , v. 61, n. 4, p. 203-209, dez. 2020 . Disponível em <http://scielo.pt/scielo.php?script=sci_arttext&pid=S1646-28902020000400203&lng=pt&nrm=iso>. Acesso em: 20 mar. 2022.

SANTANA, K.; SILA, R.; HORIUCHI, N. C. F. N. Ameloblastoma e suas características clínicas e radiográficas: relato de caso clínico. **Rev. Odontol. Araçatuba**, v. 40, n. 2, p. 48-53, 2019. Disponivel em: https://www.apcdaracatuba.com.br/revista/2019/06/trabalho8.pdf. Acesso em: 20 mar. 2022.

SANTOS, P. H. C. **Marcadores biológicos em ameloblastoma: uma revisão de literatura.** 2019. 32 f. TCC (Graduação em Odontologia) - Faculdade de Farmácia, Odontologia e Enfermagem, Universidade Federal do Ceará, Fortaleza, 2019. Disponível em: http://www.repositorio.ufc.br/handle/riufc/47710. Acesso em: 20 mar. 2022.

SILVA, L.; DOS SANTOS, E.; RODRIGUES, R.; BARBOZA, A.; AGUIAR, J.; MARANHÃO, S. Extenso ameloblastoma unicístico em mandíbula: relato de caso. **Revista da Faculdade de Odontologia - UPF**, v. 24, n. 1, p. 82-88, 7 de maio 2019. Disponível em: http://seer.upf.br/index.php/rfo/article/view/8936. Acesso em: 20 mar. 2022.

SOARES, B.B.; SILVA, W.M.O.; ANDRADE, C.S.; RIBEIRO, I.L.H.; PANJWANI, C.M.B.R.G.; SALES, P.H. Manejo de infecção pós-operatória decorrente de ressecção cirúrgica de ameloblastoma unicístico: relato de caso. **Brazilian Journal of Health Review.** Curitiba, v.4, n.1, p.2720-2738, jan./feb. 2021. DOI: 10.34119/bjhrv4n1-218. Disponível em: https://www.brazilianjournals.com/index.php/BJHR/article/viewFile/24497/19565. Acesso em: 25 fev. 2022.

SUASSUNA, T. M.; ARAÚJO JUNIOR, J. L.; LYRA, T. C. et al. Maxillary ameloblastoma: suggestion of a surgical approach. 2018. **Arch. Health Invest**. V. 7, n. 12, p. 515-19. Disponível em: https://www.archhealthinvestigation.com.br/ArcHI/article/view/3097/pdf Acesso em: 20mar. 2022.

TAVARES, H. O.; RIBEIRO, T. M.; MUNHOZ, F. C.; RICARDO, S. Ameloblastoma: Incidência, diagnóstico e tratamento. **Anais do Congresso Tocantinense de Odontologia**, Porto Nacional, Tocantins, ITPAC, 2020. Disponível em: https//www.even3.com.br/anais/ctoportonacional2020/256740-AMELOBLASTOMA--INCIDENCIA-DIAGNOSTICO-E-TRATAMENTO. Acesso em: 20 mar. 2022.

VICENTE, K. M. S. et al. Tratamento cirúrgico de ameloblastoma multicístico: relato de caso. **Brazilian Journal of Development**, v. 7, n. 5, p. 51193-51205, 2021. Disponível em: https://www.brazilianjournals.com/index.php/BRJD/article/view/30155. Acesso em: 20 mar. 2022.

ZHENG, Y.C., CAO, R., HONG, S.W., SHENG, C.M., HU, J.Y. Marsupialisation for the tretment of unicystic ameloblastoma of the mandible: a long-term follow upo f 116 cases. **Journal of oral and maxillofacial surgery**. V.57,n-7,p.655-662, Junho, 2019. Disponível em: https://pubmed.ncbi.nlm.nih.gov/31230852/. Acesso em: 20 mai. 2022.

ANEXOS

AUTORIZAÇÃO

Declaro, a partir desta data, que eu, THIAGO SOARES DE FARIAS autorizo a defesa e publicação na biblioteca virtual da Instituição o Trabalho de Conclusão de Curso do (a, os, as) discente (s) HORRANA CARNEIRO DE OLIVEIRA COSTA E PABLO CARNEIRO DE OLIVEIRA COSTA, intitulado AMELOBLASTOMA DESMOPLÁSICO EM PACIENTE JOVEM: UM RELATO DE CASO, produzido como requisito parcial para conclusão do curso de graduação de Odontologia desta Instituição.

Feira de Santana, 08/06/2022

Assinatura do Orientador(a)