UNIDADE DE ENSINO SUPERIOR DE FEIRA DE SANTANA – UNEF

INGREDY KETINY MIRANDA DAMIÃO
MAÍRA PAULINA DE LIMA SILVA SANTOS

PARACOCCIDIODOMICOSE: UM RELATO DE CASO EM CAVIDADE ORAL

Feira de Santana
2021

Ingredy Ketiny Miranda Damião
Maíra Paulina de Lima Silva Santos

PARACOCCIDIODOMICOSE: UM RELATO DE CASO EM CAVIDADE ORAL

Trabalho de conclusão de curso apresentado à Unidade de Ensino Superior de feira de Santana, como requisito para obtenção do título de cirurgião-dentista.

Orientadora: Profª Msc. Alessandra Laís Pinho Valente Pires

Feira de Santana
2021

Dedicamos esse presente artigo em primeiro lugar a Deus, a nossas famílias, amigos, professores, colegas de curso e principalmente a nossos companheiros de vida por todo apoio necessário para chegarmos até aqui. Essa vitória é nossa.

AGRADECIMENTOS

Agradeço a Deus pelo dom da vida e por mim ajudar a ultrapassar todos os osbstáculos que me proporcionou chegar até aqui. A minha família em especial aos meus pais e ao meu namorado por toda dedicação e paciência contribuindo diretamente para que eu pudesse ter o melhor caminho mais fácil e prazeroso durante esses anos e a minha avó materna que sempre foi minha fonte de amor e inspiração.

Agradeço a minha orientadora Alessandra Laís Pinto Valente Pires pelo apoio orientação e confiança. A minha dupla de trabalho Maíra Paulina de Lima Silva Santos a todos os meus amigos que contribuíram diretamente ou indiretamente fazendo parte da minha formação, meu muito obrigado.

Ingredy Ketiny Miranda Damião

AGRADECIMENTOS

Primeiramente gostaria de agradecer a Deus por estar presente em todos os momentos da minha vida, e por seu amor incondicional que me carregou em seu colo e me segurou por diversas vezes quando não havia forças em mim, sempre levei comigo suas palavras que diziam “estou contigo até a consumação dos séculos”. Creio que foi propósito dele eu ter conseguido entrar na Universidade para o curso de odontologia e estar concluindo com sucesso e pronta para dar o segundo passo que ele tem para minha vida. Apesar de todos os obstáculos, ter fé sempre é o melhor caminho a seguir.

Agradeço a meu esposo Patrick, que esteve ao meu lado por toda essa trajetória, só nós sabemos o quanto foi difícil... mas sabíamos que esse dia chegaria, agradeço à minha família, em especial ao meu pai sr. Floris (que já está na glória), por sempre ter me incentivado a estudar. A minha mãe Maria Arlete que mesmo à distância me ajudou a chegar até aqui. Ao meu irmão querido Arlindo Neto que esteve ao meu lado nos momentos mais difíceis dessa trajetória.

A toda a minha turma, pelos anos de convivência e aprendizado, pelas grandes amizades que ganhei, em especial a minha amiga irmã que levarei além da faculdade, Eugenia Castro que esteve sempre ao meu lado com um só coração durante toda essa trajetória do curso, ao seu esposo Sr. Francisco e sua filhinha Beatriz pelo cuidado e amizade, por sempre acolher nos com uma palavra amiga e grandes incentivos no decorrer de nossa trajetória, aos amigos incríveis que ganhei Ana Laura, Claudio Jr, João Lima, Yasmin Ribeiro, Vanessa, Aira Jaine, Xaiane Oliveira (a melhor líder), que sempre estiveram comigo, a minha dupla Ingredy, por ter estado comigo na elaboração desse trabalho, assim também como aos professores pela dedicação e conhecimento passado ao longo desses cinco anos , e ao excelente coordenador do curso de odontologia , Sr. Jeidson Marques, minha eterna gratidão. A profª Alessandra Laís Pinho Valente Pires, minha orientadora nesse trabalho, por passar confiança, entusiasmo, tranquilidade e acreditar no meu potencial. Agradeço por tudo e pela disponibilidade em ajudar sempre. Por fim, mas não menos importante, deixo uma palavra de gratidão a todas as pessoas que de alguma forma tocaram meu coração e transmitiram força e confiança em mim.

Maíra Paulina de Lima Silva Santos

“Lembre da minha ordem: “Sejam forte e corajoso! Não fique desanimado, nem tenha medo, porque eu, o Senhor, seu Deus, estarei com você em qualquer lugar para onde você for”. Josué 1:9.

SUMÁRIO

RESUMO.....7
PALAVRAS-CHAVES.. 7
ABSTRACT.....7
KEYWORDS.. 7
1. INTRODUÇÃO.. 8
2. REVISÃO DE LITERATURA.. 9
2.1 ASPECTOS GERAIS DA PARACCIDIODOMICOSE.....10
2.2 ASPECTOS CLÍNICOS DA PARACOCCIDIODOMICOSE.. 11
2.3 CARACTERÍSTICAS HISTOPATOLÓGICAS DA PARACOCCIDIODOMICOSE.. 13
2.4 TRATAMENTO DA PARACOCCIDIODOMICOSE.....14
3. RELATO DE CASO.. 15
4. DISCUSSÃO.. 18
5. CONCLUSÃO.. 20
REFERÊNCIAS.....20
ANEXO.....23

RESUMO

A Paracoccidiodomicose é uma doença sistêmica causada por um fungo dimórfico Paracoccidioides brasiliensis, envolve a caviadade oral, provocando lesões de aspecto granular, eritematoso e ulcerado, chamado de moriforme. Paciente do sexo masculino, 56 anos, apresentou-se a um serviço hospitalar com queixa de episódios de “ferida na boca” acometido há seis meses. No exame intrabucal, constatou-se que a lesão tinha aspecto granulomatoso, localizada em fundo de suco vestibular na região das unidades 31 e 33, lesão com bordas bem delimitada, bordos elevados com superfície papilar, foi observado dimensões de 2,0cm x 1,5cm a cor da lesão apresentava-se ora mais avermelhada e ora mais pálida. A lesão teve como suspeita clínica paracoccidioidomicose e seu diagnóstico diferencial eritroleucoplasia. O paciente foi submetido à biópsia incisional, cujos os cortes histológicos revelaram hiperplasia pseudoepiteliomatosa e leveduras grandes dispersas do fungo Paracoccidioides brasiliensis. O diagnóstico histopatológico foi de Paracoccidioidomicose. O paciente foi encaminhado para realização do tratamento com um médico infectologista e segue fazendo uso do medicamento Itraconazol sendo acompanhado por um período estipulado de 6 a 12 meses. As sequelas orais e sistêmicas são bastante reduzidas pela capacidade dos dentistas em diagnosticar precocemente a doença e fazer encaminhamentos.

Palavras-chaves: Paracoccidiodomicose na cavidade oral; Doenças fúngicas; Diagnóstico precoce.

ABSTRACT

Paracoccidioidomycosis is a systemic disease caused by a dimorphic fungus Paracoccidioides brasiliensis, involving the oral cavity, causing lesions with a granular, erythematous and ulcerated appearance, called moriform.Male patient,56 years old, he presented himself to a hospital service complaining of episodes of “sore in the mouth” affected six months ago in intraoral examination, it was found that the lesion has a granulomatous aspect, located in the vestibular juice fund in the region of units 31 and 33, lesion with well-defined borders, high edges with papillary surface, dimensions of 2.0cm x 1.5cm were observed, the color of the lesion is sometimes more reddish and sometimes paler. The clinical suspicion of the lesion was paracoccidioidomycosis and its differential diagnosis erythroleukoplasia. The patient underwent an incisional biopsy, whose histological sections revealed pseudoepitheliomatous hyperplasia and large dispersed yeasts of the fungus Paracoccidioides brasiliensis. The histopathological diagnosis was Paracoccidioidomycosis. The patient was referred for treatment by an infectious disease physician and continues to use the drug Itraconazole, being followed for a stipulated period of 6 to 12 months. Oral and systemic sequelae are greatly reduced by the ability of dentists to diagnose the disease early and make referrals.

Keywords: Paracoccidioidomycosis in the oral cavity; Fungal diseases; Early diagnosis.

1. INTRODUÇÃO

A paracoccidioidomicose (PCM) é uma doença sistêmica, granulomatosa, causada por um fungo dimorfico *Paracoccidioides brasiliensis* (GIRARDI, SCROFERNECKER, 2016). Esta infecção fúngica tem sua maior prevalência nas zonas que se estendem do México até a Argentina tendo sua maior proporção no Brasil, Venezuela e Colômbia (SOUZA et al., 2021).

O contagio da PCM se dá pela inalação dos esporos dos microrganismos presentes no solo e dispersos no ar, onde se instalam nos pulmões. Sendo capaz de disseminar-se por via hematogênica e linfática, afetando muitos órgãos e tecidos, incluindo a cavidade oral (OLIVEIRA et al., 2019). Cerca de 70 a 80% dos pacientes contaminados tem comprometimento pulmonar, que podem ser acometidos por tosse, dispneia, febre, perda de peso e hemoptise. Já no exame extrabucal pode apresentar macroqueilia, palidez facial, edema e linfadenopatia cervical (RASARIO et al.,2016).

No adulto, é observada a forma crônica da doença, porém quando acomete crianças, adolescentes ou adultos jovens, aparece na forma aguda ou subaguda. As pessoas que são diagnosticadas com este fungo, geralmente estão na fase mais produtiva da vida, provocando um grande impacto social e econômico (DURLACHER, 2017). As formas crônicas afetam pacientes entre a terceira e sexta década de vida, com maior prevalência pelo sexo masculino, tendo sua evolução de forma lenta e silenciosamente acometendo pulmão, tegumento, laringe e mucosa naso-orofaríngea, odinofagia, disfagia; disfonia, sistema linfático, adrenais e, sistema nervoso central (NUNES JUNIOR, 2018).

A cavidade oral pode ser afetada em um ou vários locais, sendo a gengiva e o palato, os locais mais prevalentes (GONDAK et al., 2012; ARMELIN et al., 2018). As lesões bucais se manifestam na forma de úlceras moriformes, com contornos de aparência granulomatosa, eritematosa ou ulcerada com bordas irregulares e pontilhados hemorrágicos (NUNES JUNIOR, 2018). Dentre as manifestações clínicas são observados o envolvimento dos pulmões de outros órgãos e sistemas, assim como a mucosa oral e a pele (OLIVEIRA et al., 2019).

O diagnóstico da PCM é baseado na detecção de elementos fúngicos de *P. brasiliensis* por exame histopatológico de espécimes corados com hematoxilina-eosina (H&E) (SOUSA,2021). A coloração com ácido periódico de Schiff (PAS) e

Grocott-Gomori também são úteis na coloração (AZENHA et al, 2012; GIRARDI, SCROFERNECKER, 2016). É essencial levar em consideração outras condições no diagnóstico clínico diferencial da PCM oral. Os requisitos que podem evidenciar uma apresentação clínica similar incluem: lesões granulomatosas, isto é, tuberculose, sarcoidose, granulomatose de Wegener e outras infecções fúngicas sistêmicas. As lesões de PCM na cavidade oral frequentemente possui histopatológica obtida de outras inflamações granulomatosas, contudo, como auxilio no diagnóstico diferencial são encontradas manchas especiais como PAS evidenciam o fungo *P. brasiliensis* (ARUDA, 2018; SILVA et al., 2021).

As estimativas da doença no Brasil variam de 0,71 caso a 3,70 casos por 100 mil habitantes, sendo responsável pelo grande número de internações, tendo como maiores índices nas regiões Norte e Centro-Oeste (SHIKANAI-YASUDA et al., 2017). Em estudo epidemiológico realizado no país, observou-se que a PCM é uma das maiores causas de morte no mundo atribuída a micoses sistêmicas (SILVA et al.,2021).

O sucesso do tratamento é embasado na aplicabilidade da medicação antifúngica de forma correta, assim como a condição sistêmica do paciente e a evolução da lesão. Também é destacado a importância do acompanhamento do paciente, por se tratar de uma micose onde a sua irradiação nos tecidos se dá de forma lenta. Dessa forma, o objetivo desse estudo é relatar um caso clínico de PMC diagnosticado no Centro de Referência de Lesões Bucais (CRLB), destacando a importância do diagnóstico precoce e correto tratamento dessas lesões.

2. REVISÃO DE LITERATURA

As infecções fúngicas invasivas são uma das maiores causas de morte no mundo, principalmente causadas por doenças fúngicas sistêmicas (SILVA et al., 2021). É observada em pacientes que residem na América do Sul, sendo o território brasileiro o mais afetado. Esses esporos geralmente causam infecções pulmonares e podem se espalhar para outros tecidos (SOUSA, 2021).

A PCM é uma doença fúngica sistêmica que constitue um importante problema de saúde pública. De acordo com o Ministério da Saúde (MS) está entre as dez principais causas de morte por doenças infecciosas e parasitarias, crônica e recorrente no Brasil. Se tratando de uma infecção granulomatosa e crônica causada

por duas espécies principais, o Paracoccidioides brasiliensis e o Paracoccidioides lutzii, fungos termodimórficos (SILVA et al., 2021).

2.1 ASPECTOS GERAIS DA PARACCIDIODOMICOSE

A PMC é uma infecção fúngica sem notificação compulsória e sem dados precisos sobre sua incidência no Brasil. É encontrada uma estimativa de 10 milhões de indivíduos infectados com o fungo *P. brasiliensis*, sendo que 2,0% considerados predispostos ao desenvolvimento da doença. Mesmo sendo mais comum na fase adulta, pode acometer também a população infantil, podendo apresentar um tempo de incubação de aproximadamente 10 anos, o que dificulta sua identificação (SORTE, 2018).

As regiões com maiores índices são as florestas tropicais ou subtropicais, com temperaturas médias entre 14 e 20ºC, precipitações pluviométricas entre 800 e 2.000 mm e umidade do ar levemente alta. O Brasil tem o maior número de casos de PCM, seguido pela Colômbia, Venezuela e Guatemala. Sua distribuição regional é diferente e, nos últimos anos, houve um aumento nos números de acometidos pela doença nas regiões Centro-Oeste e Norte, sendo associados ao desenvolvimento de fronteiras agrícolas na floresta amazônica (CASSAROTTI, 2021).

A prevalência real da doença PCM não foi determinada, pois não há notificação obrigatória na maioria dos estados brasileiros. A incidência estimada é de 1-3: habitantes de 100.000 áreas endêmicas anual, cerca de 80% registrados no Brasil (SHIKANAI-YASUDA et al., 2017). A taxa de mortalidade é de 1.45: 1 milhão de habitantes, descrita como a oitava causa de morte por doenças infecciosas e parasitárias crônicas e recorrentes. O número de casos de paracoccidioidomicose no Brasil tem uma estimativa que varia de 3360 a 5600 por ano, tendo a taxa de letalidade de 3% a 5%. Com maior prevalecia nas regiões do sul e sudeste, sobretudo em áreas rurais (SILVA et al.,2020).

Vários pontos de entrada para esta infecção são mencionados, os mais apontados são: pele, mucosas, trato gastrointestinal e pulmões. Porém, de acordo com estatísticas clínicas e experimentais, está definido que a via inalatória é o principal meio de contaminação fúngica, transmitida pelo sistema linfático e pelas vias hematológicas. Alguns autores chegam a sugerir que a mucosa oral pode ser o principal foco de infecção (SOUSA, 2021).

A predileção da PCM por homens se dá por inibição do estrogênio na síntese por células de proteína do fungo, sendo essenciais para a transição de conídios para forma de fermento patogênico verifica se com mais constância em adultos entre 30 e 50 anos. Essa inconformidade de sexo tem sua gênese decorrente de fatores protetores do estrogênio, pois os fungos possuem receptores β-estradiol, e esse estrogênio impede a transformação dos conídios de fungos em leveduras, o que explica o motivo pelo qual em mulheres adultas a incidência é baixa. Tendo maior probabilidade em homens (NUNES JUNIOR, 2018).

Os profissionais que têm contato com o solo contaminado como por atividades agrícolas, terraplenagem, preparo de solo, práticas de jardinagens, transporte de produtos vegetais, entre outros, são mais susceptíveis a infecção. Em todos os registros de casos observados, é notório que a maior parte dos pacientes praticou atividade agrícola nas duas primeiras décadas de vida, tendo por volta desse período possivelmente contraído a infecção, apesar das manifestações clínicas tenham ocorrido muitos anos depois (SHIKANAI-YASUDA et al., 2017). A sua aquisição está relacionada à má higiene oral, alimentação com déficit nutritivo, tabagismo, etilismo sendo mais frequentes na população da zona rural, considerado fatores de risco para manifestação da doença (ARMELIM et al., 2017).

2.2 ASPECTOS CLÍNICOS DA PARACOCCIDIODOMICOSE

A PCM tem como agente etiológico o *P. brasiliensis*, que caracteriza se por ser um fungo que possui propágulos infectantes em estruturas filamentosas, sendo transmitido por inalação e se instalando nos tecidos do hospedeiro por meio de formas leveduriformes (MAXIMINO, 2016). Este fungo é dimórfico, ou seja, apresenta-se na forma de levedura a uma temperatura de 37ºC nos tecidos do hospedeiro humano e na forma filamentosa a 25ºC no meio ambiente (ARMELIN et al., 2017).

As regiões da boca e pescoço constituem áreas importantes da manifestação da doença, visto que a mucosa bucal fornece substrato necessário à vida saprófita do fungo, tendo em vista que o solo rico em proteínas, e em locais onde as variações climáticas são mínimas. Nesses ambientes, os fungos crescem na fase micelial, produzindo conídeos que sobrevivem por vários meses, possibilitando a dispersão aérea (NUNES JUNIOR, 2018).

A infecção ocorre devido à inalação de propágulos do fungo quando o mesmo está em sua forma de hifa, a infecção primária ocorrerá no alvéolo pulmonar, sendo assim a temperatura corporal irá promover a transformação da hifa em sua forma patogénica de levedura. O fungo pode migrar para outros órgãos sendo mais frequente o acometimento de mucosas como a da pele, sendo a mucosa oral a com maior probabilidade de comprometimento e glândulas supra-renais (BARROS et al., 2018).

Após serem inalados, os esporos infectam as unidades bronquíolo-alveolares transformando-se em leveduras, e iniciando o processo de multiplicação por brotamento. No próximo passo, inicia-se a alveolite com migração de neutrófilos, linfócitos e macrófagos, e posteriormente a disseminação linfática com linfangite e linfadenite. Desta forma, este estágio de infecção das unidades bronquíolo-alveolares da PCM assemelha-se ao da tuberculose, com formação de o granuloma epitelioide como forma mais comum de reação de inflamação tecidual ao P. brasiliensis (NEVILLE et al., 2009).

Os aspectos clínicos e radiográficos são parecidos nessa doença, devendo ser observado a possibilidade de associação da tuberculose. Pois pode evoluir com fibrose na fase em que o paciente estiver em reestabelecimento, deve ser considerado que o comprometimento pulmonar por tuberculose pode ser simultâneo ao PCM. A mesma deve ser confirmada com o exame laboratorial, mesmo que a lesão fúngica no paciente esteja evidente, deve ser colhido diretamente das lesões para que sejam observados diretamente (SILVA et al., 2020).

A resposta imunológica do paciente determinará a evolução do estágio primário, desde assintomático até sintomatologia aguda. Na maioria dos casos, há uma involução espontânea e, caso a resposta imune seja satisfatória, haverá a destruição do patógeno. Nos demais casos, o fungo pode permanecer vivo com característica latente, podendo permanecer assim por anos ou até pelo resto da vida do hospedeiro, sendo ativado em caso de fator de imunossupressão (GOES et al., 2014). Após o primeiro contato com o fungo, ocorre a formação do complexo primário, caracterizado por um nódulo fibroso preenchido por patógenos em latência, podendo, desta forma, permanecer inoculado por muitos anos (MAXIMINO, 2016).

Os indivíduos diagnosticados podem apresentar duas formas clínicas principais: a forma aguda ou subaguda (tipo juvenil), com comprometimento grave de órgãos internos e do sistema fagocitário mononuclear, como também na forma

crônica (tipo adulto), que correspondem certa de 90% dos casos, com quadro evolutivo insidioso e comprometimento dos pulmões que ocasionar em danos residuais (focos latentes) com fungos que se mantém viáveis por anos. Na sua apresentação unifocal, a micose é limitada a um órgão, sendo considerada uma raridade. Tendo a grande parte dos casos o comprometimento de vários órgãos ao mesmo tempo. Quando o fungo se estabelece no corpo, ele tem a capacidade de afetar qualquer órgão ou tecido, porém a região mais frequentemente afetada são a pele, as membranas mucosas e os pulmões (ALVARENGA et al., 2016).

2.3 CARACTERÍSTICAS HISTOPATOLÓGICAS DA PARACOCCIDIODOMICOSE

Os tecidos mostram a formação de granuloma com células gigantes multinucleadas, um infiltrado polimorfonuclear, e o patognomônico, células de levedura em forma semelhantes a "roda de navio" de brotamento. A biópsia e a citopatologia são efetivas para o diagnóstico precoce desta doença na cavidade oral. A avaliação microscópica do tecido obtido de uma lesão oral pode revelar hiperplasia pseudocarcinomatosa, assim como a ulceração do epitélio de superfície. Nos processos de coloração de PAS ou de prata de metenamina de Grocott-Gomori é possível a observação de microrganismos múltiplos na forma de brotamentos filhos ligados à célula mãe (SOUSA, 2021). Esses múltiplos brotamentos filhos agregados à célula mãe, tem como resultado uma aparência descrita na literatura como similares às orelhas do Mickey Mouse ou raios do leme de um navio (ARMELIN et al., 2018).

Mesmo que o *P. brasiliensis* possa crescer próximo à temperatura corporal, esta não é a temperatura ideal para o crescimento de fungos. Portanto, para aumentar a chance de isolamento de fungos, a cultura deve ser incubada a 25-30 ° C. Após 2-3 semanas de incubação, as colônias filamentosas começam a crescer. No entanto, algumas cepas requerem longas incubações para crescer. Essas colônias têm um micélio branco, que geralmente fica marrom após um período de tempo, e hifas ramificadas podem ser vistas ao microscópio. Nestes meios, células de levedura, semelhantes em tamanho e forma para aqueles observados no parasitismo, deve ser observado. Se não houver crescimento de P. brasiliens se assemelhando a colônias de fungos após um período de incubação de 6 semanas, culturas podem ser consideradas negativas (OLIVEIRA, 2014).

O diagnóstico pode ser constatado por cultura dos micro-organismos, porém com a desvantagem de que o fungo cresce de forma lenta, e os testes sorológicos. Os métodos de teste sorológico mais amplamente usados são imunodifusão dupla (ID), contraimunoeletroforese (CIE), imunofluorêscencia indireta (IFI), ensaio imunoenzimático (ELISA) e imunoblot (IB), com sensibilidade está entre 85 a 100%, segundo a literatura. Variados tipos de técnicas utilizadas para confirmação da paracoccidioidomicose demonstra a dificuldade de seu diagnóstico (ROSARIO et al., 2016).

A enfermidade pode ser diagnosticada por meio da suspeita clínica, logo após pela evidenciação do *P. brasilienses* pelo exame citológico coletado das lesões, análise do escarro, punção do exsudato oriundo dos linfonodos, e análise histopatológica após biopsia das lesões (MAXIMINO, 2016). Em sua forma crônica a PCM requer o diagnóstico diferencial com doenças que envolvem principalmente a mucosa tais como leishmaniose, câncer de boca, sarcoidose e sífilis sendo ela primária ou secundária. Contudo deve ser analisado a hipótese de tuberculose, pois a mesma tem semelhantes alterações principalmente radiográficas e clínicas (SOUZA et al., 2021).

A PCM pode ser de difícil diagnóstico pois, na forma aguda da doença, ele pode ser confundido com linfoma, leucemia, histoplasmose, tuberculose, toxoplasmose, leishmaniose visceral e mononucleose infecciosa. Na forma grave da doença observa-se um avanço lentamente e são verificados sintomas pulmonares evidentes, mas pode-se observar que as manifestações pulmonares podem ser silenciosas. Portanto, o indivíduo simplesmente procura atendimento médico quando já se tem o aparecimento de lesões extrapulmonares e que diante disso o quadro já está instalado e é multifocal (SANTOS JUNIOR, 2019).

O melhor critério de diagnóstico da PCM é a reconhecimentos de elementos fúngicos com suposição de Paracoccidioides spp em exame a fresco de escarro ou outro espécime clínico (raspado de lesão, aspirado de linfonodos) ou fragmento de biópsia de órgãos afetados (SHIKANAI-YASUDA et al., 2017).

2.4 TRATAMENTO DA PARACOCCIDIODOMICOSE

Vários antifúngicos farmacológicos podem ser utilizados para tratamento desses pacientes com o uso prolongado do mesmo os derivados de sulfonamidas,

tais medicamentos como trimetropina\sulfametaxazol ainda podem ser utilizados em casos menos graves, em casos com comprometimento mais grave é utilizado a anfotericina, já em casos que seja considerado não potencialmente fatais são tratados com itraconazol oral, contudo o tratamento pode ser necessário por alguns meses o cetaconazol também é uma opção a ser utilizado, porém o paciente pode sentir efeitos colaterais. Esses fármacos inibem a síntese do ergosterol, o mesmo irá causar uma perturbação na permeabilidade da membrana do fungo o paciente deve ser acompanhado regularmente até concluir os critérios de cura o tratamento é longo e deve continuar com acompanhamento (SOUZA et al., 2021).

Importante ressaltar que o paciente portador de PMC em fase de tratamento prolongado podendo sentir efeitos colaterais, tais como náuseas, reações de hipersensibilidade, sintomas gastrointestinais e vômito (SILVA et al., 2020).

3. RETATO DE CASO

Paciente do sexo masculino, melanoderma, 56 anos, agricultor compareceu ao CRLB, apresentando uma queixa de “ferida na boca” que surgiu há seis meses. Durante a anamnese, paciente relatou ser etilista e ex-tabagista e não apresenta qualquer tipo de doença sistêmica.

Foi realizado o exame clínico intra-oral, constatou-se que a lesão tinha aspecto granulomatoso, localizada em fundo de suco vestibular na região das unidades 31 e 33, lesão com bordas bem delimitada, bordos elevados com superfície papilar, foi observado dimensões de 2,0cm x 1,5cm a cor da lesão apresentava-se ora mais avermelhada e ora mais pálida (Figura 1).

A lesão teve como suspeita clínica paracoccidioidomicose e seu diagnóstico diferencial eritroleucoplasia. Foi indicada a realização de biópsia incisional (Figura 2A e 2B) para encaminhamento de análise histopatológica.

As lâminas histológicas foram coradas em PAS e após análise histopatológica constatou-se o diagnóstico de Paracoccidioidomicose (Figura 3A e 3B). O paciente foi encaminhado para realização do tratamento com um médico infectologista e segue fazendo uso do medicamento Itraconazol, 3 vezes ao dia, por um período estipulado entre de 6 a 12 meses (Figura 4).

Figura 1- Aspecto clínico da lesão (vista frontal).

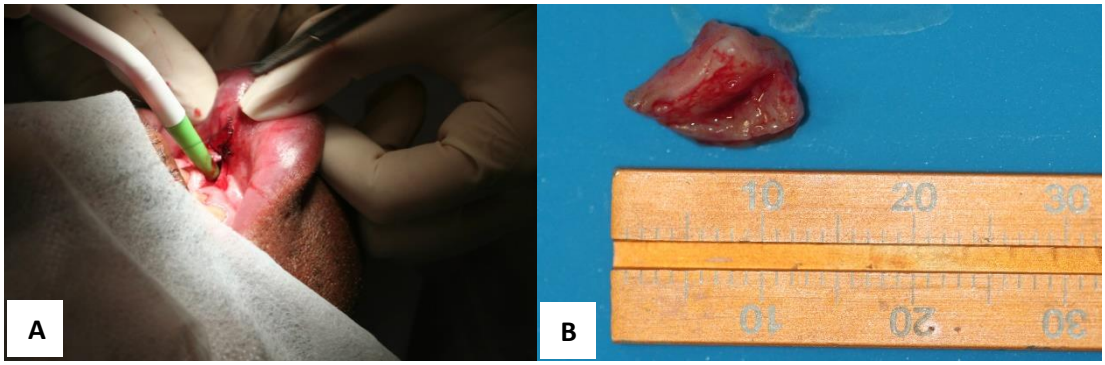

Figura 2 – A) Realização de biópsia incisional; B) Fragmento da lesão removida durante biópsia incisional.

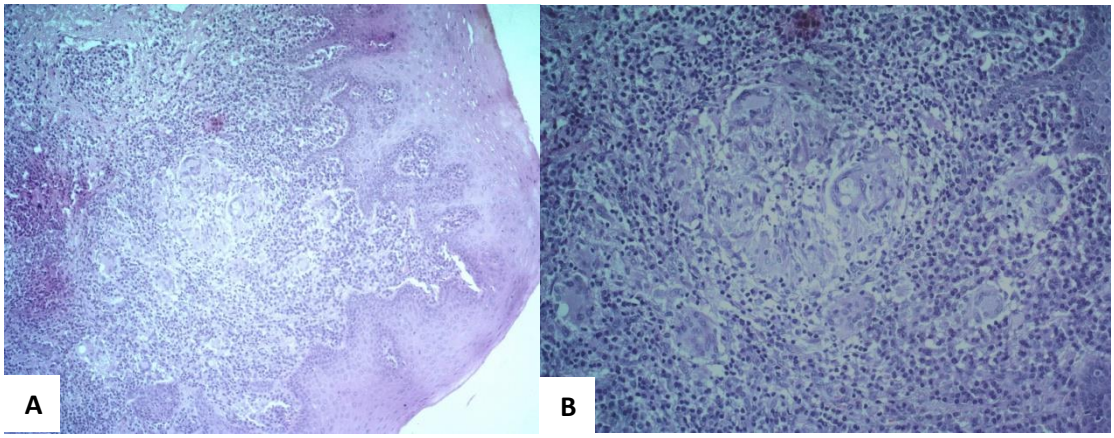

Figura 3 – A) Fotomicrografia de lesão epitelial caracterizada por infecção fúngica (Objetiva 10X). Hiperplasia pseudoepiteliomatosa e leveduras grandes; B) Hiperplasia pseudoepiteliomatosa e leveduras grandes e dispersas do fungo Paracoccidioides brasiliensis (Objetiva 20X).

Figura 4 - Aspecto clínico após 1 mês de tratamento com uso de Itraconazol.

4. DISCUSSÃO

A PCM é uma micose sistêmica causada pelo agente etiológico paracoccidioides brasiliensis, o mesmo tem sua restrição na América Latina e alta incidência nas regiões rurais do Brasil (RAFFAELLI JUNIOR et al.,2021). As micoses sistêmicas no Brasil não constituem a lista nacional de agravos de notificação compulsória, pois apenas alguns estados do país formam a vigilância epidemiológica da infecção, portanto, não definido dados assertivos sobre a doença, sendo que a coleta de dados para o conhecimento epidemiológico é aprimorada por meio de estudos, tendo como base dados e informações hospitalares e do Sistema Único de Saúde e estudos de isolamentos do microrganismo e suas linhagens (SILVA et al., 2021).

Embora a literatura mostre avanços significativos no entendimento da epidemiologia, tendo a patogênese e diagnóstico da Paracoccidioidomicose a prevalência da doença no Brasil ainda é elevada e a taxa de mortalidade é elevada, podendo ser considerada uma doença negligenciada (BARROS et al., 2018).

No que concerne ao perfil epidemiológico, entende-se que residentes e trabalhadores da zona rural fazem parte da principal população afetada, pois os esporos infecciosos são produzidos no solo e restos vegetais. Além disso, essa infecção fúngica é considerada a décima causa de morbimortalidade por doenças parasitárias endêmicas no Brasil, e o número de casos tem aumentado recentemente. Nesse caso, embora a PCM seja uma doença que pode causar sérias complicações, é uma doença tropical negligenciada, pois afeta pessoas que vivem em condições de vulnerabilidade social (LOPES et al.,2021). Na literatura se observa significativamente predileção pelo sexo masculino, entre 30 e 50 anos, tendo como fator de risco a profissão desses pacientes, que se relaciona com o manejo de solo (SOUSA,2021).

O caso relatado neste artigo vai ao encontro destas características reportadas na literatura. Precisamente como observado no caso relatado apresentado, a PCM tem como características múltiplas áreas ulceradas e eritematosas com bordas irregulares, aparência granular, denominada estomatite moriforme. De modo frequente apresentam sintomatologia dolorosa, sendo prejudicial a higiene oral do paciente (SILVA et al.,2020).

A literatura segundo Santos et al. (2003), em um estudo prévio não controlado, descreveram que a grande parte dos pacientes com a forma crônica da paracoccidioidomicose apresentava tabagismo associado. Os índices no Brasil, indicam que 32,6% da população adulta fumam, sendo 11,2 milhões de mulheres e 16,7 milhões de homens. Tendo sua faixa etária entre de 20 a 49 anos de idade. Sendo em todas as faixas etárias observa se grande predomínio de fumantes do sexo masculino. O grande consumo está nas camadas sociais com menor poder aquisitivo e entre os moradores da zona rural.

Alguns índices preconizam o uso do tabaco e o álcool afetam a imunidade humoral e celular do hospedeiro, ou seja, compondo os fatores de risco para o desenvolvimento de PCM, principalmente sua forma crônica. A maior parte dos pacientes eram tabagista e/ou etilista, corroborando os dados da literatura (TOLEDO et al., 2021). Como destacado no caso clínico aqui apresentado.

A eritroplasia pode fazer diagnóstico diferencial com a PCM, sendo uma lesão com uma taxa de transformação maligna considerada a mais alta entre todas as desordens orais, o uso do tabaco e o álcool são fatores de risco para o aparecimento da doença (OLIVEIRA, 2011).

O tratamento da PCM depende muito de alguns fatores como da imunidade do hospedeiro, o tamanho do inóculo de Paracoccidioides sp e do composto antifúngico empregado. Sendo sua duração mantida até a recuperação da imunidade mediada por células, fazendo com que se evite a reativação das células fúngicas, que podem persistir como focos latentes. Porém a adesão por parte dos pacientes diagnosticados com paracoccidioidomicose é baixa e o período com grande perda de acompanhamento são os primeiros quatro meses (SILVA et al., 2020). O tratamento da PCM é feito com o uso de antifúngicos esquematizado dependendo da gravidade da doença (ROSARIO,2017). Podem ser empregados antifúngicos sistêmico como itraconazol (SHIKANAI-YASUDA et al., 2018). Utilizado no caso clinico aqui apresentado.

5. CONCLUSÃO

A PCM possui sinais e sintomas semelhantes à outras enfermidades, tornando o diagnóstico um desafio para os profissionais. Desta forma, a conduta clínicas assertivas, junto com os conhecimentos do profissional acerca das

manifestações orais da doença, podem corroborar com o estabelecimento de um diagnóstico definitivo e o tratamento precoce da doença potencializando o um melhor prognóstico, pois, os mesmos serão tratados antes de terem sinais e sintomas mais graves.

REFERÊNCIAS

1. ALVARENGA, J.A. et al. Paracoccidioidomicose na coluna vertebral: relato de caso e revisão da literatura. **Sao Paulo Medical Journal,** v.134, n.3, p. 263-267, São Paulo mai./jun. 2016.

2. ARMELIN, A.M. et al. Manifestações bucais da paracoccidiodomicose favorecendo diagnostico. **Unifunec Ciências da Saúde e Biológicas**. v. 2, n. 4,Jul/dez.2018.

3. ARRUDA, J.A. et al. A multicentre study of oral paracoccidioidomycosis: analysis of 320 cases and literature review, **Oral diseases**, v. 24, n. 8, p. 1492-1502, 2018.

4. AZENHA, M.R. et al. A retrospective study of oral manifestations in patients with paracoccidioidomycosis**. Braz Dent J**. v. 23, p. 753-757, 2012.

5. BARROS, L. et al. Paracoccidioidomicose na mucosa oral: Relato de caso. **rev port estomatol med dent cir maxilofac.** n. 59, p. 174-179, 2018.

6. CASSAROTTI, Thaís Helena; DE SOUZA MACIEL, Thaynara Alves; SANGENIS, Luiz Henrique Conde. Conhecimento de profissionais de saúde do SUS acerca da paracoccidioidomicose no município de Valença-RJ. **Cadernos UniFOA**, 2021.

7. DURLACHER, R.R. Lesões Orais e Correlação com Aspectos Clínicos, Epidemiológicos e Laboratoriais da Paracoccidioidomicose. São Paulo .2017.

8. GIRARDI, F.M.; SCROFERNECKER, M.L. Oral paracoccidiodomycosis mimicking lip carcinoma. **Braz J Infect Dis**, v.20, n. 1, p. 103–104, 2016.

   GONDAK, R.O et al. Single oral paracoccidioidomycosis mimicking other lesions: report of eight cases. **Mycopathologia**, v. 173, n. 1, p. 47-52, 2012.

9. GÓES, Alfredo Miranda et al. Paracoccidioidomicose (doença de Lutz-Splendore-Almeida): etiologia, epidemiologia e patogênese. **Revista medica de Minas Gerais**, v.24, n.1,2014.

10. LOPES, Mariana Barbosa et al. paracoccidioidomicose: desafios para o enfrentamento de uma doença negligenciada. **rev multidisciplinar em saúde**, v.2, n.4, p. 105-105, 2021.

11. LÓPEZ-MARTÍNEZ, Rubén et al. Paracoccidioidomycosis in Mexico: clinical and epidemiological data from 93 new cases (1972–2012). **Mycoses**, v. 57, n. 9, p. 525-530, 2014.

12. MAXIMINO, A.O. Manifestações orais da paracoccidiodomicose. Porto Velho, 2016.

13. NEVILLE, Brad W. et al. Patologia oral e maxilofacial. Rio de Janeiro, **Elsevier**, Ed 4, cap, v. 8, p. 301-305, 2009.

14. NUNES JUNIOR, F. Paracoccidiodomicose: Importância do Reconhecimento de suas Manifestações Orais. Porto Velho. 2018.

15. OLIVEIRA, Amanda Alves et al. Drug repurposing for paracoccidioidomycosis through a computational chemogenomics framework. **Frontiers in microbiology**, v. 10, p. 1301, 2019.

16. OLIVEIRA, R. M. Eritroplasia Oral: Uma Revisão de Literatura. Faculdade de Odontologia Universidade Federal de Minas Gerais, Belo Horizonte,2011.

17. ZANCOPE-OLIVEIRA, R.M et al. Diagnostic Aspects of Paracoccidioidomycosis. **Curr Trop Med Rep,** 2014.

18. RAFFAELLI JUNIOR, C.H. et al. Paracoccidioidomicose em cão relato de caso. **Brazilian Journal of Animal and Environmental Research**, Curitiba, v.4, n.4, p.5737-5741, 2021.

19. ROSÁRIO, J.S. et al. Diagnóstico e tratamento de paracoccidiodomicose:relato de caso clinico. **Revista univap**. São Paulo.v.22, n.40, 2017.

20. SANTOS, D.S. et al. Paracoccidioidomicose: relato de caso em paciente do gênero feminino. Paracoccidioidomycosis in a female patient: case report. **Revista Científica Multidisciplinar das Faculdades São José.** Rio de Janeiro. v. 9, n. 1. 2017.

21. SANTOS JÚNIOR, Antônio Oliveira dos. Avaliação do potencial terapêutico de nanopartículas com Itraconazol por via inalatória em camundongos experimentalmente infectados com paracoccidioides brasiliensis. Araguaína,2019

22. SANTOS, Werbena Aguiar et al. Associação entre tabagismo e paracoccidioidomicose: um estudo de caso-controle no Estado do Espírito Santo, Brasil. **Cad. Saúde Pública**, Rio de Janeiro, p. 245-253, 2003.

23. SILVA, Marcos Jessé Abrahão et al. Ecoepidemiologia da paracoccidioidomicose: Uma revisão narrativa da literatura. **Research, Society and Development**, v. 10, n. 9, 2021.

24. SILVA, Thais Lira et al. Paracoccidioidomicose em lesão bucal crônica: relato de caso. **Brazilian Journal of Development**, v. 7, n. 8, 2021.

25. SILVA, G.K. et al. Paracoccidioidomicose: uma revisão clínico-epidemiológica de casos com lesões orais em 24 anos. **rev port estomatol med dent cir maxilofac**, 2020.

26. SORTE, A.J.B. Avaliação da citologia esfoliativa com koh no diagnóstico de lesões orais de paracoccidiodomicose. **Revista Eletrônica FACIMEDIT**, v.6, n.2, Dez/Jan.2018.

27. SOUSA, Joana AB; SÁ, Raisa S.; PEREIRA, Erika M. Consequências do diagnóstico tardio de paracoccidioidomicose: relato de caso. **Jornal Brasileiro de Patologia e Medicina Laboratorial**, v. 57, 2021.

28. SHIKANAI-YASUDA, M.A. et al. II Consenso Brasileiro em Paracoccidioidomicose. Brazilian guidelines for the clinical management of paracoccidioidomycosis. **Epidemiol. Serv. Saude**, Brasília, v. 9, n. 1,2017.

29. SHIKANAI-YASUDA, Maria Aparecida et al. II consenso brasileiro em paracoccidioidomicose-2017. **Epidemiologia e Serviços de Saúde**, v. 27, 2018.

30. SOUZA, Caroline Maria et al. Manifestações clínicas bucais da paracoccidioidomicose: um relato de caso. **Revista Eletrônica Acervo Odontológico**, v. 3, p. 5893-5893, 2021.

31. TOLEDO, Tatiana Alves et al. Prevalência de tabagismo, etilismo e comorbidades em pacientes com paracoccidioidomicose atendidos em um Hospital Universitário - Minas Gerais. **Rev Médica de Minas Gerais - Prevalência de tabagismo, etilismo e comorbidades em pacientes com paracoccidiodomicose.** v. 26, 2021.

ANEXO 1

Proposta do Termo de Consentimento adicional ao prontuário

UNIVERSIDADE ESTADUAL DE FEIRA DE SANTANA
ODONTOLOGIA PREVENTIVA E SOCIAL IV – CRLB

TERMO DE CONSENTIMENTO LIVRE E ESCLARECIDO

Você está sendo convidado (a) para participar, como voluntário, em uma pesquisa. Após ser esclarecido (a) sobre as informações a seguir, no caso de aceitar fazer parte do estudo, assine ao final deste documento, que está em duas vias. Uma delas é sua e a outra é do pesquisador responsável. Em caso de recusa, você não será penalizado (a) de forma alguma.

INFORMAÇÕES SOBRE A PESQUISA:

Título do Projeto: intitulado **"ESTUDO CLÍNICO-PATOLÓGICO DAS LESÕES IDENTIFICADAS NO CENTRO DE REFERÊNCIA EM LESÕES BUCAIS, NÚCLEO DE CÂNCER ORAL, UEFS/BA".**

Pesquisador Responsável : MÁRCIO CAMPOS OLIVEIRA
Telefone para contato (inclusive ligações a cobrar): 3224-8248 / 3224-8350
Pesquisadores participantes: VALÉRIA SOUZA FREITAS, TÈCIA DALTRO BORGES ALVES, NILTON CESAR NOGUEIRA DOS SANTOS, TARSILA DE MORAIS CARVALHO FREITAS, MICHELLE MIRANDA LOPES FALCAO, BRUNO ANDRADE CANTHARINO, FERNANDO BASTOS PEREIRA FILHO, MARIA EMÍLIA SANTOS PEREIRA RAMOS, GABRIELA BOTELHO MARTINS, JEAN NUNES DOS SANTOS

O objetivo da pesquisa é estudar as lesões (feridas, caroços) que podem surgir na região de cabeça e pescoço. Se você aceitar participar do estudo, os dados do seu prontuário poderão ser utilizados. É preciso que você saiba que as suas informações são confidenciais e somente serão usadas com propósito científico, sem divulgar seu nome.

O uso dos prontuários e fichas clínicas poderá causar algum desconforto ou constrangimento aos participantes do estudo. Com o intuito de minimizá-los, a participação será voluntária e o anonimato será resguardado, garantindo o sigilo dos dados.

O levantamento de informações sobre as lesões que acometem os tecidos bucais poderá trazer benefícios para os indivíduos da pesquisa e a comunidade em geral e científica, visto que os resultados possibilitarão um melhor entendimento sobre a etiologia, os fatores de risco, o diagnóstico precoce e o tratamento das diversas doenças bucais, contribuindo para a redução dos indicadores de morbi-mortalidade das mesmas.

A divulgação dos resultados aos participantes da pesquisa e comunidade se fará através da realização de palestras, publicações, elaboração de materiais educativos e realização de seminários e cursos, de acordo com as necessidades apresentadas pelos resultados da pesquisa.

A assinatura desse formulário de consentimento formaliza sua autorização para a realização de todos os passos anteriormente apresentado.

Após ser esclarecido pelo pesquisador MÁRCIO CAMPOS OLIVEIRA, EU, Constantino Garcia Soto, RG 0078852907 / CPF _____ / n.º de prontuário _____, abaixo assinado, concordo em participar do estudo **"ESTUDO CLÍNICO-PATOLÓGICO DAS LESÕES IDENTIFICADAS NO CENTRO DE REFERÊNCIA EM LESÕES BUCAIS, NÚCLEO DE CÂNCER ORAL, UEFS/BA"**, como sujeito. Fui devidamente informado e esclarecido sobre a pesquisa, os procedimentos nela envolvidos, assim como os possíveis riscos e benefícios decorrentes de minha participação. Foi garantido que posso retirar meu consentimento a qualquer momento, sem que isto leve à qualquer penalidade ou interrupção de meu acompanhamento/ assistência/tratamento.

FEIRA DE SANTANA, 03 de agosto de 2011

Assinatura do responsável: Constantino Garcia Soto.

Presenciamos a solicitação de consentimento, esclarecimentos sobre a pesquisa e aceite do sujeito em participar.

Testemunhas (não ligadas à equipe de pesquisadores):

Assinatura: _____

Assinatura: _____

ANEXO 2

UNEF

AUTORIZAÇÃO

Declaro, a partir desta data, que eu, Alessandra Laís Pinho Valente Pires autorizo a defesa e publicação na biblioteca virtual da Instituição o Trabalho de Conclusão de Curso dos discentes Ingredy Ketiny Miranda Damião e Maíra Paulina de Lima Silva Santos, intitulado Paracoccidiodomicose: um relato de caso em cavidade oral, produzido como requisito parcial para conclusão do curso de graduação de Odontologia desta Instituição.

Feira de Santana, 25 de Novembro de 2021.

Alessandra Laís P. Valente Pires

Assinatura do Orientador(a)