UNIDADE DE ENSINO SUPERIOR DE FEIRA DE SANTANA

ISMÊNIA FIGUEIREDO CARVALHO
MATHEUS DA SILVA RIBEIRO

TRATAMENTO ENDODÔNTICO EM DENTES COM REABSORÇÃO RADICULAR APICAL EXTERNA: UM RELATO DE CASO

Feira de Santana - BA

2021

Ismênia Figueiredo Carvalho

Matheus da Silva Ribeiro

TRATAMENTO ENDODÔNTICO EM DENTES COM REABSORÇÃO RADICULAR APICAL EXTERNA: UM RELATO DE CASO

Trabalho de Conclusão de Curso apresentado à Unidade de Ensino Superior de Feira de Santana, como requisito para obtenção do título de cirurgião-dentista.

Orientadora: Profª Ms Joana Dourado Martins Cerqueira

Feira de Santana - BA

2021

AGRADECIMENTOS DE ISMÊNIA

À **Deus**, que em sua infinita Graça me sustentou até aqui, dando-me saúde, paciência e força para superar as adversidades.

À meus filhos **Yandra e Enzo**, pela compreensão de minha ausência enquanto me dedicava ao curso. Vocês foram minha maior motivação.

Ao meu esposo **Yuri**, por todo companheirismo e compreensão nos momentos de ausência. Obrigada por estar ao meu lado nos momentos de alegria, comemorando comigo minhas conquistas e também nos momentos de tristeza, sempre me incentivando para não desistir. Sem você com certeza eu não chegaria até aqui.Você torna tudo mais leve. Que sorte a minha, poder te ter ao meu lado! Obrigada, meu amor!

Aos meus **pais e meus irmãos**, que sempre torceram por mim e se alegraram a cada conquista alcançada.

À minha dupla da faculdade pra vida, **Matheus Ribeiro**, que sempre esteve ao meu lado em todos os momentos, que acreditou em mim quando eu mesma desacreditava, que topava todos os desafios. Um amigo sagitariano que às vezes ficava com raivinha mas logo passava. Obrigada "dupra" por sua amizade e pelo apoio demonstrado durante toda a nossa jornada. Fomos o equilíbrio, o apoio e o incentivo um do outro. Você foi o meu presente da faculdade. “A gente broca, dupla". Te amo, amigo.

Às colegas, **Day e Dani** que sempre estiveram presentes em todos os momentos, sonharam, toparam vários desafios e se dedicaram junto conosco nessa jornada, e também à **Cris, Raquel, Dahiane, Celicia, Ariella, Caio, e Rodrigo**, jamais esquecerei toda força e carinho. Vocês são responsáveis por tornar esse período de graduação inesquecível e cheio de lembranças. Agradeço por ter encontrado vocês e faço questão de levar um pouquinho de cada um comigo! Vocês são para sempre!

À **Profª Ms Joana Dourado** que com seu coração gigante e toda simpatia nos deu todo o suporte, acreditou e torceu por nós. Obrigada por me aceitar como sua orientanda, me apoiar e me inspirar. Tenho uma profunda admiração pela senhora e para mim é uma honra tê-la ao meu lado nesse momento tão especial da minha vida

acadêmica. Sou muito grata pela oportunidade, paciência e por todo conhecimento compartilhado!

À **Profª Drª Jamilly Oliveira Musse** por todos os ensinamentos e tamanha dedicação à docência e nessa etapa final.

À paciente **E.M.F.S.** por toda disponibilidade e por confiar em nós para realizar seu tratamento. A senhora tornou-se muito especial.

A **Faculdade UNEF e todos os seus funcionários** por me proporcionar toda a estrutura necessária para meu aprendizado e pela possibilidade de concluir minha graduação em uma instituição de excelência.

E **a todos, familiares e amigos**, que de alguma forma estiveram ao meu lado, torceram por mim e vibraram comigo a cada passo dado. Com certeza cada oração e energia enviada foi essencial para me manter firme na realização desse sonho. Minha eterna gratidão!

AGRADECIMENTOS DE MATHEUS

À **Deus**, por sempre guiar meus passos e iluminar todos os meus caminhos durante essa longa caminhada.

Aos meus pais, **Elizangela** e **Ageilson**, exemplos de força e determinação. Minha eterna gratidão pelo tempo a mim dedicado, por todos os esforços, e por sempre me apoiarem e incentivarem nas minhas decisões, para que eu pudesse ser quem sou hoje.

Aos meus irmãos, **Felipe** e **Lyzandra**, pela amizade, cumplicidade e paciência. Apesar dos “mal-entendidos” saibam que amo vocês e torço para o sucesso de cada um.

À minha **família**, que sempre estiveram ao meu lado, torcendo por mim e vibrando a cada conquista alcançada. E, aos que mesmo com a distância, se fizeram presentes em pensamentos e orações.

Aos meus **amigos**, por entender a ausência em alguns momentos e por sempre me apoiar em todas as minhas decisões. Minha eterna gratidão!

À minha “drupla”, **Ismênia Carvalho**, pela parceria de sempre e as inúmeras histórias vividas. Nem sempre foi fácil enfrentar os desafios da faculdade, mas você foi uma das responsáveis por fazer essa jornada se tornar mais leve, com seu jeito sempre alegre e alto astral, seu nome é PRONTA e o sobrenome é VAMOS. Infelizmente, chegou o dia de fazer a “separação dos bens” (instrumentais) e partir para a luta de forma individual, mas nunca sozinhos. Espero de coração que, apesar de não poder estarmos juntos diariamente, possamos ser “da faculdade pra vida”. Conte sempre comigo para o que der e vier! Te amo “drupla”!

Aos meus amigos de turma, em especial para **Dayane** e **Daniela Patrício**, pelo companheirismo e amizade ao longo de todo o curso, e que junto a **Cristyelly, Raquel, Ariella, Dahiane, Celícia, Caio** e **Rodrigo**, se tornaram minha segunda família, na qual compartilhei, alegrias e tristezas, e todas nossas ansiedades para que pudéssemos alcançar o tão sonhado título de Cirurgiões-Dentistas.

À professora **Joana Dourado Martins Cerqueira**, pela transmissão não só de conhecimento, sabedoria e experiência, como também pelo apoio e preparação para a nova etapa que está por vir. Além de todo carinho dedicado para que tudo sempre pudesse ser *“nada menos que o 10”*.

À professora **Jamilly de Oliveira Musse** por todos os ensinamentos e experiências transmitidas durante minha jornada acadêmica, além de todo tempo dedicado.

À paciente **E.M.F.S.** por toda confiança depositada na realização de seu tratamento. Jamais esquecerei da sua história de vida.

À **Faculdade UNEF** por todas as contribuições, e por disponibilizar um corpo docente e estrutura de excelência para que pudesse me capacitar para o mercado de trabalho. Me sinto honrado em fazer parte do Grupo Nobre, desde o ensino fundamental.

À todos que participaram, direta ou indiretamente, para a concretização deste grande sonho. Serei eternamente grato por tudo!

“Foi o tempo que dedicaste à tua rosa que a fez tão importante.”
(Antoine de Saint-Exupéry)

SUMÁRIO

RESUMO---------- 08
ABSTRACT---------- 08
1.0 INTRODUÇÃO---------- 09
2.0 REVISÃO DE LITERATURA---------- 10
2.1 REABSORÇÃO RADICULAR INTERNA---------- 10
2.2 REABSORÇÃO RADICULAR EXTERNA---------- 11
2.2.1 Reabsorção Radicular Apical Externa (RRAE)---------- 12
2.3 ETIOLOGIA DAS REABSORÇÕES RADICULARES APICAIS EXTERNAS----- 12
2.4 DIAGNÓSTICO DAS REABSORÇÕES RADICULARES APICAIS EXTERNAS- 13
2.5 TRATAMENTO DAS REABSORÇÕES RADICULARES APICAIS EXTERNAS-- 14
2.6 TRATAMENTO ENDODÔNTICO EM DENTES COM REABSORÇÕES RADICULARES APICAIS EXTERNAS---------- 15
3.0 RELATO DE CASO---------- 16
4.0 RESULTADOS E DISCUSSÃO---------- 20
5.0 CONCLUSÃO---------- 23
REFERÊNCIAS---------- 23
ANEXOS---------- 28

RESUMO

Introdução: A reabsorção radicular consiste na perda de estrutura dentária nos diferentes terços da raiz. **Objetivo:** Relatar um caso clínico de tratamento endodôntico em dentes anteriores com reabsorção radicular apical externa. **Relato de Caso:** Paciente do sexo feminino, 53 anos, compareceu à clínica-escola de Odontologia da UNEF queixando-se de dor em região do dente 13. Na anamnese, a paciente relatou ter realizado tratamento ortodôntico há cinco anos. Com base na avaliação clínica e nos exames de imagem, identificou-se a presença de Reabsorção Radicular Apical Externa (RRAE) nos dentes anteriores, e devido a restaurações insatisfatórias já existentes, foi possível diagnosticar a unidade 13 como Necrose Pulpar associada à Periodontite Apical Crônica, e a unidade 23, como Pulpite Irreversível Sintomática, sendo proposto o tratamento endodôntico para ambas unidades. Os demais dentes não apresentavam comprometimento pulpar. **Resultados:** Após 18 meses, observou-se a cicatrização da lesão periodontal na unidade 13, e que as demais unidades apresentavam-se com boa resposta ao teste de vitalidade pulpar, com exceção da unidade 22, que já possuía uma restauração insatisfatória, e apresentou uma resposta de baixa intensidade e com declínio lento, característico de uma pulpite irreversível assintomática em transição para necrose pulpar, na qual foi proposto a pulpectomia como tratamento. **Conclusão:** No follow-up de 17 meses, os dentes anteriores apresentavam-se livres de sinais e sintomas, sem progressão da reabsorção, e radiograficamente, as superfícies radiculares encontravam-se íntegras, havendo o reparo da lesão na unidade 13.

PALAVRAS-CHAVE: Reabsorção da raiz; Endodontia; Diagnóstico.

ABSTRACT

Introduction: Root resorption consists of the loss of tooth structure in the different thirds of the root. **Objective:** To report a clinical case of endodontic treatment in anterior teeth with external apical root resorption. **Case Report:** A 53-year-old female patient attended the dental school at UNEF complaining of pain in the region of the tooth 13. In the anamnesis, the patient reported having undergone orthodontic treatment for five years. Based on clinical evaluation and imaging exams, the presence of External Apical Root Resorption (RRAE) in the anterior teeth was identified, and due to unsatisfactory restorations already existing, it was possible to diagnose unit 13 as Pulp Necrosis associated with Chronic Apical Periodontitis, and unit 23, as symptomatic irreversible pulpitis, with endodontic treatment being proposed for both units. The other teeth did not present pulp involvement. **Results:** After 18 months, periodontal lesion healed at unit 13, and that the other units presented a good response to the pulp vitality test, with the exception of unit 22, which already had an unsatisfactory restoration, and presented a low intensity and slow decline response, characteristic of an asymptomatic irreversible pulpitis in transition to pulp necrosis, in which pulpectomy was proposed as a treatment. **Conclusion:** At the 17-month follow-up, the anterior teeth were free of signs and symptoms, without resorption progression, and radiographically, the root surfaces were intact, with the repair of the lesion in unit 13.

KEY-WORDS: Root Resorption; Endodontics; Diagnosis.

1.0 INTRODUÇÃO

A reabsorção radicular consiste na perda de estrutura dentária nos diferentes terços da raiz, podendo ser classificada como uma lesão interna ou externa de origem multifatorial, seja ela fisiológica, patológica ou idiopática (TOPKARA; KARAMAN; KAU, 2012; ENDO *et al*., 2015; PATEL *et al.*, 2018; MCCLANAHAN *et al.*, 2020).

A reabsorção radicular interna pode ser caracterizada como um processo inflamatório que acomete a face interna da cavidade pulpar com perda de dentina, podendo ocasionar a união da região pulpar com o periodonto (ENDO *et al.*, 2015; GHAFOOR; TABASSUM; HAMEED, 2017; BRASIL, 2017; KUÇUKKAYA EREN *et al*., 2019). Na reabsorção radicular externa esse comprometimento ocorre na superfície radicular, em contato com o periodonto, ocasionando a perda da estrutura dentária, com início na área mineralizada da superfície radicular. Ambas as reabsorções podem causar danos irreversíveis à estrutura dentária e/ou pulpar, necessitando de um tratamento preciso e da proservação do caso (PATEL *et al.*, 2010; ENDO *et al.*, 2015; KHAN; FIDA; SHAIKH, 2018).

Apesar de ainda incerto, observa-se que os fatores etiológicos da reabsorção radicular externa podem ser originados de processos fisiológicos ou patológicos. A reabsorção fisiológica comumente ocorre durante a esfoliação da dentição decídua, permitindo o irrompimento da unidade dentária permanente (CONSTANTINO *et al.,* 2017). Para a reabsorção patológica, as principais causas são as injúrias traumáticas, movimentações ortodônticas exacerbadas, inflamações crônicas de origem infecciosa dos tecidos pulpares ou, até mesmo, periodontais (ENDO *et al.*, 2015).

A depender da extensão da reabsorção dentária e suas consequências para a porção radicular, o tratamento desta patologia torna-se um grande desafio. Logo, o diagnóstico precoce é imprescindível para um prognóstico mais favorável (LIMA; MACEDO, 2019).

O tratamento a ser realizado consiste em sanar o processo patológico removendo o fator etiológico, impedindo a continuidade do processo reabsortivo. Caso haja acometimento do tecido pulpar, deve-se realizar o tratamento endodôntico da unidade, e utilizar materiais biocompatíveis, preferencialmente o Agregado Trióxido Mineral (MTA) quando o mesmo apresentar uma reabsorção radicular apical extensa (SILVA *et al.,* 2011; SILVA; GESTEIRA, 2015).

O presente trabalho objetiva relatar um caso clínico de tratamento endodôntico em dentes anteriores com reabsorção radicular apical externa.

2.0 REVISÃO DE LITERATURA

A reabsorção radicular, de acordo com a Associação Americana de Endodontia consiste em uma condição de origem multifatorial e que pode estar associada a um processo fisiológico ou patológico, resultando na perda de tecidos dentários mineralizados devido a ação odontoclástica (TOPKARA; KARAMAN; KAU, 2012; ENDO *et al.*, 2015; LIBONATI *et al.*, 2017; PATEL *et al.*, 2018; MCCLANAHAN *et al.*, 2020).

Os odontoclastos, assim como os osteoclastos, são as principais células responsáveis por essa perda de estrutura dentária, e quando há uma injúria em região de pré-cemento, tais células entram em contato com os tecidos mineralizados, dando início ao processo reabsortivo (JUNG; CHO, 2011).

Por ser um processo multifatorial, a etiologia das reabsorções ainda é incerta, porém podem ser induzidas por fatores infecciosos, traumáticos e/ou químicos, tais como lesões periapicais inflamatórias crônicas, reimplantes de dente avulsionados, clareamento interno, traumatismos dentários ou por movimentação ortodôntica exacerbada (FERLIN *et al.,* 2014; GOMES, 2016). Vale ressaltar, que atuando de forma separada ou simultânea, tais fatores podem originar uma reabsorção radicular, e dentre eles, o trauma e a movimentação dentária excessiva, são apresentados na literatura como as principais causas predisponentes (PORTO; BARBOSA, 2015; ENDO *et al.*, 2015; DOS SANTOS, 2019)

A reabsorção radicular pode apresentar inúmeras classificações, tendo como base o seu local de origem, sua natureza e seu padrão de evolução clínica, mas de um modo geral, ela pode ser classificada como externa ou interna (PORTO, BARBOSA, 2015; MINUZZIED, 2017). A reabsorção interna é mais rara e geralmente ocorre devido a uma inflamação pulpar de natureza traumática ou infecciosa. Já a reabsorção externa, é originada na superfície periodontal da raiz, e, de acordo com sua localização anatômica, poderá ainda ser subdividida em apical ou cervical (PEREIRA, 2014).

2.1 REABSORÇÃO RADICULAR INTERNA

A reabsorção radicular interna (RRI) é um processo inflamatório crônico de natureza patológica, caracterizado pela perda progressiva da dentina das paredes do canal radicular, e é geralmente causada por uma inflamação persistente na polpa devido à presença de lesão cariosa, traumática ou por procedimentos clínicos que

gerem uma forma excessiva de calor, tais como o preparo dentário para uma coroa protética (GHAFOOR; TABASSUM; HAMEED, 2017; ULUSOY *et al.*, 2018; KUÇUKKAYA EREN *et al*., 2019).

A perda do tecido dentinário irá resultar em áreas irregulares no interior da câmara pulpar dos dentes reabsorvidos, na qual dificulta a preparação químico mecânica e o eficaz preenchimento dos canais durante o tratamento endodôntico. Sendo assim, a remoção do tecido granular inflamado que preenche a lacuna resultante da RRI é necessária para interromper o processo de reabsorção quando o dente é passível de ser restaurado (CONSOLARO, 2012; ULUSOY *et al.*, 2018; KUÇUKKAYA EREN *et al*., 2019).

Devido a presença deste tecido inflamatório, a característica clínica mais comum em lesões avançadas, é a visualização de um ponto ou área rosada ou avermelhada que ocorre por conta da translucidez do esmalte (CONSOLARO, 2013; GHAFOOR; TABASSUM; HAMEED, 2017).

2.2 REABSORÇÃO RADICULAR EXTERNA

A reabsorção radicular externa (RRE) conceitua-se como um processo inflamatório em que danos são causados aos tecidos mineralizados da unidade dentária, e caracteriza-se pela perda, por meio da ação de células clásticas, da camada superficial externa que protegem a porção radicular do dente, na qual poderia ocasionar o encurtamento do terço apical e a diminuição do suporte periodontal de sustentação (CONSOLARO, 2013; GHAFOOR; TABASSUM; HAMEED, 2017; KHAN; FIDA; SHAIKH, 2018; AL-FALAHI; HAFEZ; FOUDA, 2018)

Inúmeros são os fatores que podem ocasionar a RRE, e devido a isso, o clínico deve estar atento para realizar o correto e precoce diagnóstico, a fim de estabelecer o melhor tratamento, uma vez que a ausência desses estímulos irá promover a cessação do processo reabsortivo da porção radicular da unidade dentária (PATEL *et al.*, 2010; CONSOLARO, 2013)

Para um diagnóstico seguro, a reabsorção radicular externa pode ser classificada em: a) reabsorção superficial; b) reabsorção inflamatória externa; c) reabsorção cervical externa; d) reabsorção de substituição externa; e) reabsorção apical transitória. Entretanto, dentre elas pode-se destacar a reabsorção inflamatória externa, na qual representa um grande desafio para os cirurgiões-dentistas, uma vez que pode ocasionar a perda do elemento dentário quando o diagnóstico for tardio.

Além disso, tal reabsorção pode ser classificada também, de acordo com sua localização, podendo ser apical ou cervical, sendo a apical, a mais comumente encontrada (LIMA *et al.,* 2019; PATEL *et al.,* 2018).

2.2.1 Reabsorção Radicular Apical Externa (RRAE)

A RRAE é resultado de um processo inflamatório e conceitua-se de forma semelhante à reabsorção radicular externa geral, diferenciando-se apenas por sua localização na unidade dentária, por acometer principalmente o contorno do ápice radicular (LIU *et al.,* 2012; FONTANA *et al.,* 2012). E pode ser classificada de acordo com o estágio do processo reabsortivo em que o dente se encontra, conforme exemplifica na Figura 1, onde grau 0 será para dentes com ausência de reabsorção; grau 1, para os que apresentam reabsorção leve com contorno apical irregular; grau 2 com reabsorção moderada com pequena perda radicular e contorno retilíneo em terço apical; grau 3 aos que apresentarem reabsorção acentuada com perda de ⅓ do comprimento da raiz e grau 4 para as unidades que possuam uma reabsorção extrema com perda de mais de ⅓ radicular (LEVANDER; MALMGREN, 1988).

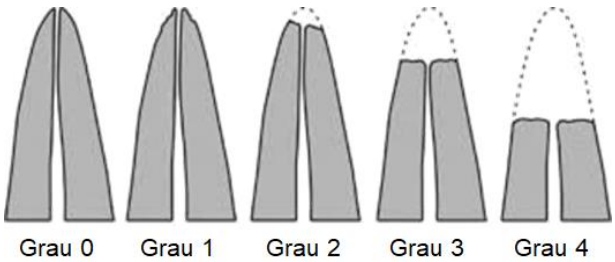

Figura 1: Classificação proposta por Levander e Malmgren (1988).

2.3 ETIOLOGIA DAS REABSORÇÕES RADICULARES APICAIS EXTERNAS

A RRAE ocorre devido a um processo inflamatório complexo, podendo envolver inúmeros componentes, tais como: morfologia das raízes, forças, matriz circundante e a presença de células inflamatórias na unidade dentária (KHAN; FIDA; SHAIKH, 2018). Essa reabsorção afeta, frequentemente, os incisivos superiores, devido às raízes unirradiculares exercerem maior pressão sobre a porção apical, e no que se refere à etiologia, pode estar associada a fatores de risco tanto biológicos, quanto mecânicos (JUNG; CHO, 2011; MAKEDONAS; LUND; HANSEN, 2013; FELLER *et al.,* 2016; CONSOLARO, 2016).

O tratamento ortodôntico pode ser considerado a causa mais comum dentre os fatores mecânicos, uma vez que, durante a movimentação dentária, a concentração

de forças, o tipo de aparelho, a duração do tratamento, a direção e o tipo do movimento, podem desequilibrar a homeostase local, causando perda das camadas superficiais das células que protegem a raiz do dente, sendo considerados fatores determinantes para a reabsorção radicular apical externa (FERLIN *et al.*, 2014; AL-FALAHI; HAFEZ; FOUDA, 2018; FEITOSA *et al.*, 2018; OLIVEIRA *et al.,* 2018).

Já os fatores biológicos, tais como: etnia, sexo, idade, tipo de má oclusão, forma da raiz, dentre outros, não estão no controle do profissional, sendo estes intrínsecos ao paciente (FERLIN *et al.,* 2014).

Entretanto, por possuir etiologia multifatorial e devido a divergência de resultados descritos na literatura, pode-se afirmar, que os fatores intrínsecos quando associado ao tratamento ortodôntico podem aumentar a propensão dos dentes à RRAE (WELTMAN *et al.,* 2010; MOTOKAWA *et al.*, 2012).

A função da unidade dentária, raramente é inviabilizada, embora alguns pacientes possam apresentar uma reabsorção de forma severa, ocasionando na perda permanente do ápice radicular, afetando a longevidade do dente (PEREIRA, 2014). Porém, apesar da dificuldade em obter um diagnóstico precoce da RRAE, quando realizado de forma precisa e com um planejamento detalhado e criterioso, essas serão fundamentais para evitar tais consequências (RIBAS, 2014; AL-FALAHI; HAFEZ; FOUDA, 2018).

2.4 DIAGNÓSTICO DAS REABSORÇÕES RADICULARES APICAIS EXTERNAS

Os exames radiográficos, na dinâmica atual, são grandes aliados em todas as áreas de atuação do cirurgião-dentista, desde procedimentos simples aos mais complexos, e tem como finalidade, o diagnóstico, acompanhamento e documentação dos casos (GOMES *et al.,* 2017).

O diagnóstico da reabsorção radicular apical externa, devido à ausência de sintomatologias na maioria dos casos, deve ser baseado em exames clínicos e radiográficos (RIBAS, 2014; AHANGARI *et al.*, 2015).

As radiografias periapicais, apresentam baixo custo e praticidade de execução, sendo comumente utilizadas e indicadas, uma vez que irão permitir uma melhor avaliação do periodonto e das unidades dentárias, mostrando, geralmente, uma irregularidade no contorno da superfície apical da raiz, devendo ser realizadas periodicamente para a prevenção e acompanhamento dos dentes acometidos

(LEVANDER; MALMGREN, 1988; MAUÉS; NASCIMENTO; VILELLA, 2015; AHANGARI *et al.*, 2015; SOUSA MELO *et al.*, 2017).

No entanto, em determinadas situações, as radiografias periapicais podem não ser suficientes no estabelecimento do diagnóstico diferencial, optando-se assim pela tomografia computadorizada de feixe cônico (LIMA, MACEDO, 2020; CARVALHO, 2020), sendo este o método mais efetivo (BHUVA; BARNES; PATEL, 2011).

Dentre os exames de imagens mais utilizados, as radiografias panorâmicas não são adequadas para realizar o diagnóstico da RRAE, pois não permitem avaliar com precisão a região apical da raiz (SOUSA MELO *et al.,* 2017)

A reabsorção radicular, por si só, dificilmente poderá ocasionar o comprometimento pulpar. Mas, a fim de proporcionar uma maior precisão no diagnóstico, o teste de vitalidade, a TCFC, assim como os demais exames semiotécnicos e semiológicos, irão auxiliar na detecção da dimensão e localização da reabsorção, e no desenvolvimento do tratamento adequado (AHANGARI *et al.*, 2015; LIMA*,* 2016; GOMES *et al.,* 2017; VAZ DE SOUZA *et al.*, 2017; SHEMESH *et al.,* 2017).

2.5 TRATAMENTO DAS REABSORÇÕES RADICULARES APICAIS EXTERNAS

O monitoramento radiográfico em intervalos ao longo da vida possui grande importância, uma vez que irá visar a intervenção o mais precocemente possível, garantindo a manutenção do dente na arcada dentária (OLIVEIRA *et al.*, 2018).

O tratamento da RRAE objetiva interromper o processo reabsortivo da raiz do dente, e o fator determinante para o controle desse tipo de reabsorção é a remoção do estímulo (DARCEY; QUALTROUGH, 2016; LIBONATI *et al.*, 2017). Em dentes reimplantados, o controle da contaminação também é essencial, pois a sua persistência poderá ocasionar a inflamação e fornecer condições para a reabsorção (BRANDINI *et al.*, 2018).

A reabsorção radicular, raramente poderá ocasionar um comprometimento pulpar, porém, caso haja, será necessária a realização da terapia endodôntica, associada à uma cirurgia para remoção do tecido de granulação e o preenchimento do defeito de reabsorção. Se a RRAE for extensa e a margem cervical estiver comprometida, o tratamento geralmente é mais complicado e a extração pode ser a única opção (AHANGARI *et al.*, 2015).

A terapia endodôntica em si, não pode ser considerada como um tratamento direto às reabsorções radiculares, uma vez que não é possível, através da polpa, realizar o controle da reabsorção, já que os fatores etiológicos atuam diretamente no ligamento periodontal (CONSOLARO; BITTENCOURT, 2016).

2.6 TRATAMENTO ENDODÔNTICO EM DENTES COM REABSORÇÕES RADICULARES APICAIS EXTERNAS

O principal objetivo no gerenciamento da reabsorção inflamatória externa é impedir que o sistema de canais radiculares seja infectado, ou, se já houver uma infecção, eliminar as bactérias presentes (ABBOTT, 2016).

Em associação ao fator desencadeante, a contaminação bacteriana é o fator de manutenção mais importante da RRAE, uma vez que irá permitir a permanência da inflamação periodontal na superfície radicular externa (MINUZZI, 2017). Deste modo, o tratamento endodôntico apenas deverá ser realizado em casos onde houver um diagnóstico de lesão periapical crônica associada à necrose pulpar (CONSOLARO; BITTENCOURT, 2016).

A medicação intracanal utilizada em dentes diagnosticados com necrose pulpar e RRAE, possui a capacidade de minimizar a ocorrência da patologia, através do seu mecanismo de ação voltado às células reabsortivas e sua atividade. O hidróxido de cálcio é o medicamento de escolha mais utilizado, uma vez que, através da elevação do pH, irá possibilitar a neutralização de ácidos e inibição da atividade enzimática, retardando a ação das células clásticas e induzindo a formação de tecido duro (SILVA, 2016).

A intervenção endodôntica em dentes com RRAE, necessita não só da medicação intracanal atuante nas células necróticas, mas também, da utilização de uma técnica e material obturador eficaz no preenchimento do canal radicular, como o uso de biocerâmicos, considerada uma alternativa terapêutica para selamento das superfícies radiculares reabsorvidas (LAW, 2013; KUSGOZ *et al.,* 2017; BACELAR *et al.*, 2020).

A utilização de biocerâmicos na Endodontia tem se tornado cada vez mais frequente, devido a sua interação e resposta aos estímulos de tecidos vivos, apresentando um bom comportamento na presença de sangue e umidade, por ser biocompatível, boas propriedades de selamento, excelente adaptação marginal e

efeito indutor de formação dos tecidos calcificados (LAW, 2013; DEBELIAN; TROPE, 2016)

Por possuir efeitos bioindutivos, criando um ambiente propício à cicatrização periodontal e permitindo um novo crescimento de cemento na sua superfície, o uso de agregado trióxido mineral (MTA®) têm alcançado grande relevância na atuação clínica do cirurgião-dentista, podendo ser utilizado tanto via cirúrgica quanto intracanal, se tornando assim uma opção de tratamento viável em dentes com RRAE (KAKANI *et al.,* 2015; JITARU *et al.,* 2016; KUSGOZ *et al.,* 2017).

3.0 RELATO DE CASO

Paciente do sexo feminino, 53 anos, compareceu à clínica-escola de Odontologia da Unidade de Ensino Superior de Feira de Santana (UNEF) queixando-se de dor em região do canino superior esquerdo. Apresentava-se com bom estado geral de saúde (ASA I). Na anamnese, a paciente relatou “sentir os dentes da frente coçar” e ter realizado tratamento ortodôntico há cinco anos. No exame clínico extrabucal, não havia nenhuma alteração digna de nota, e no exame clínico intrabucal, os tecidos gengivais apresentavam aspectos de normalidade, restaurações interproximais em todas as unidades anteriores superiores (Figura 2). As avaliações endodônticas podem ser observadas na tabela 1.

Tabela 1: Avaliação clínica das unidades anteriores superiores.

Dente	13	12	11	21	22	23
Percussão	-	-	-	-	-	+
Palpação	-	-	-	-	-	-
Frio (Endo Ice)	-	+	+	+	+	+
Mobilidade	-	-	-	-	-	-

Figura 2: Fotos intraorais em posição frontal e perfil. Bahia, 2021.

Após a análise radiográfica periapical das unidades, observou-se que havia a presença de Reabsorção Radicular Apical Externa nos dentes anteriores superiores. Para uma melhor análise e estabelecimento de diagnóstico mais preciso, solicitou-se a realização da Radiografia Panorâmica, realizando a comparação antes e após o tratamento ortodôntico (Figura 3) e da Tomografia Computadorizada de Feixe Cônico da região (Figura 4).

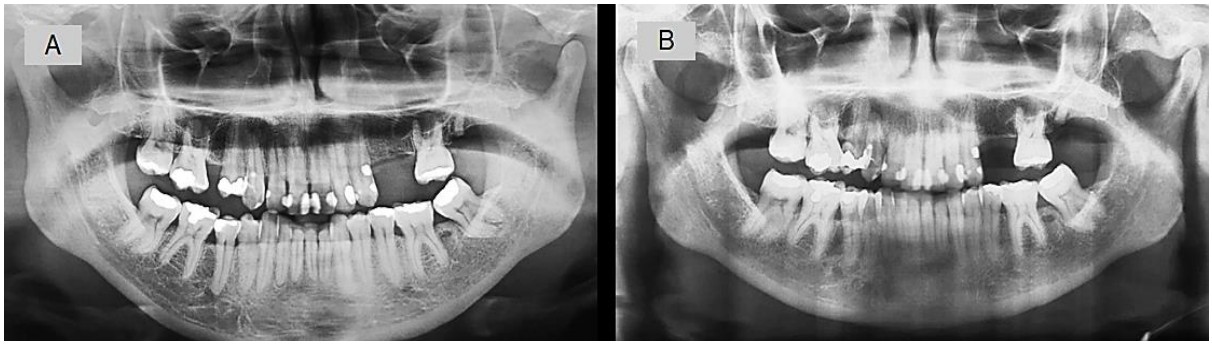

Figura 3: Radiografia panorâmica pré (A) e pós (B) tratamento ortodôntico.

Com base na avaliação clínica e nos exames de imagem, foi possível constatar que, a unidade 13, possuía uma restauração extensa com comprometimento pulpar e rarefação óssea circunscrita associada à raiz, sendo assim, diagnosticado como Necrose Pulpar associada à Periodontite Apical Crônica, e a unidade 23, apresentava-se com uma restauração extensa em resina composta insatisfatória associada a lesão de cárie, podendo assim, ser diagnosticada como Pulpite Irreversível Sintomática. Em todas as demais unidades foi observada a RRAE, mas sem comprometimento pulpar.

Figura 4: Tomografia computadorizada de feixe cônico, em corte sagital, evidenciando a RRAE nas unidades 13 (A), 12 (B), 11 (C), 21 (D), 22 (E), 23 (F).

Após o estabelecimento do diagnóstico foi proposto como tratamento, a penetração desinfetante na unidade 13, e pulpectomia na unidade 23 (embora não seja objeto de estudo), seguido do acompanhamento e proservação em todas as unidades. Esse tratamento foi realizado após a assinatura do termo de consentimento livre e esclarecido (TCLE) (Anexo A)

O tratamento da unidade 13, iniciou-se com anestesia local infiltrativa utilizando Lidocaína 2% com epinefrina 1:100.000 (DFL, Rio de Janeiro - RJ), seguido do acesso ao canal radicular utilizando broca esférica 1012 (KG Sorensen, Cotia - SP). Logo após, foi realizado o isolamento absoluto com auxílio do arco de Ostby (Angelus, Londrina - PR), dique de borracha (Madeitex, São José dos Campos - SP) e grampo 206 (S.S. White Duflex, Rio de Janeiro - RJ). O formato de contorno ovóide e a forma de conveniência (remoção do ombro palatino) foi realizada utilizando broca diamantada cônica 3082 (KG Sorensen, Cotia - SP). O preparo biomecânico foi realizado por meio da técnica coroa-ápice com limas endodônticas manuais (Dentsply-Maillefer, Ballaigues, Suíça), sob irrigação com hipoclorito de sódio 2,5% (Rioquímica, São José do Rio Preto - SP), até o comprimento de trabalho previamente estabelecido, respeitando a distância de 1mm aquém do ápice radicular radiográfico.

Após a instrumentação biomecânica do canal radicular, realizou-se uma irrigação com solução de EDTA 17% (Asfer, São Caetano do Sul - SP), permanecendo a solução em repouso durante os primeiros 04 minutos e ativada por limas manuais com duração de 01 minuto. Logo após, realizou-se novamente a irrigação com hipoclorito de sódio 2,5% (Rioquímica, São José do Rio Preto - SP) e iniciou-se a secagem do canal, com auxílio de uma ponta de aspiração e, também, com pontas de papel absorvente (Dentsply-Maillefer, Ballaigues, Suíça). A medicação intracanal foi inserida, sendo essa, uma pasta à base de paramonoclorofenol canforado e hidróxido de cálcio (Callen PMCC, SS White, Rio de Janeiro, Brasil), e após a inserção de uma bolinha de algodão estéril (Cremer S.A, São Paulo - SP), o selamento coronário foi realizado utilizando um material obturador provisório (Coltosol; Vigodente, Rio de Janeiro, Brasil).

Após 07 dias, realizou-se a remoção do selamento coronário provisório (Coltosol; Vigodente, Rio de Janeiro, Brasil) e da medicação intracanal (Callen PMCC, SS White, Rio de Janeiro, Brasil), com auxílio de limas manuais (Dentsply-Maillefer, Ballaigues, Suíça), através do repasse dos instrumentos utilizados no escalonamento regressivo, seguidos da irrigação com hipoclorito de sódio 2,5% (Rioquímica, São José do Rio Preto - SP). Devido à RRAE, foi realizado o selamento apical utilizando o Mineral Trióxido Agregado (MTA Repair HP) (Angelus, Londrina - PR) (Figura 3) introduzidos em pequenas quantidades com auxílio da lima memória (Dentsply-Maillefer, Ballaigues, Suíça), e foi realizada uma radiografia periapical para avaliar o posicionamento do mesmo. Após 15 minutos (tempo de presa do MTA), foi inserido

uma bolinha de algodão estéril (Cremer S.A, São Paulo - SP) na câmara pulpar e realizou-se o selamento coronário provisório (Coltosol; Vigodente, Rio de Janeiro, Brasil).

Após duas semanas, removeu-se a obturação provisória (Coltosol; Vigodente, Rio de Janeiro, Brasil) e a bolinha de algodão estéril (Cremer S.A, São Paulo - SP), e realizou-se a obturação do canal radicular, utilizando a técnica de condensação lateral. A restauração definitiva da unidade foi realizada utilizando resina composta flow (Master Flow - Biodinâmica, Ibiporã - PR) e a resina composta A2 (3M do Brasil Ltda., Itapetininga - SP).

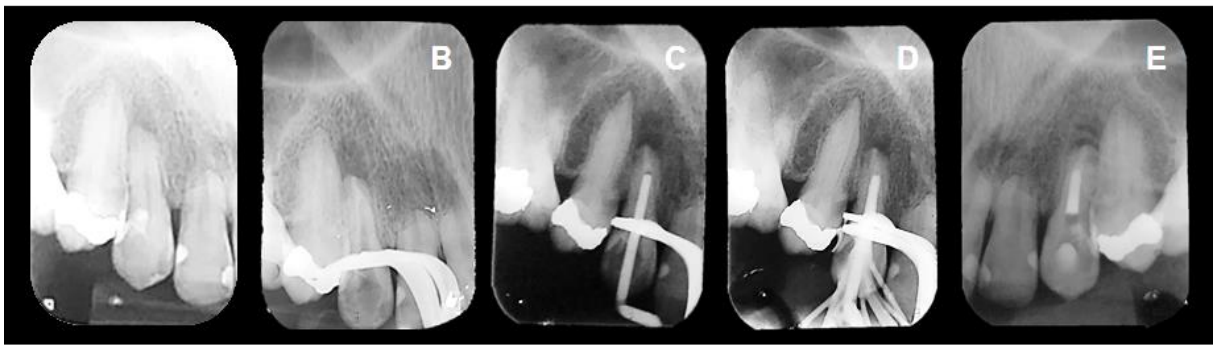

Figura 5: Tratamento endodôntico da unidade 13. (A) radiografia inicial, (B) selamento apical com MTA, (C) prova do cone, (D) condensação lateral, (E) radiografia final.

Para o tratamento da unidade 23, foi realizado anestesia local infiltrativa utilizando Lidocaína 2% com epinefrina 1:100.000 (DFL, Rio de Janeiro - RJ), seguido do acesso ao canal radicular utilizando broca esférica 1012 (KG Sorensen, Cotia - SP). Logo após, o isolamento absoluto com auxílio do arco de Ostby (Angelus, Londrina - PR), dique de borracha (Madeitex, São José dos Campos - SP) e grampo 206 (S.S. White Duflex, Rio de Janeiro - RJ). O formato de contorno ovóide e a forma de conveniência foi realizada utilizando broca diamantada cônica 3082 (KG Sorensen, Cotia - SP). Em seguida, iniciou-se o tratamento endodôntico através da técnica coroa-ápice com limas endodônticas manuais (Dentsply-Maillefer, Ballaigues, Suíça), sob irrigação constante utilizando o hipoclorito de sódio 2,5% (Rioquímica, São José do Rio Preto - SP), permanecendo com a medicação intracanal (Callen PMCC, SS White, Rio de Janeiro, Brasil) durante 15 dias, e logo após foi realizada a obturação do canal por meio da técnica de condensação lateral (Figura 6), semelhante ao realizado na unidade 13, entretanto, por apresentar RRAE em seu estágio inicial e não haver comprometimento apical, não houve necessidade da utilização do MTA na unidade 23.

Figura 6: Tratamento endodôntico da unidade 23, sendo que (A) radiografia inicial e (B) radiografia final.

Devido a problemas médicos de saúde enfrentados pela paciente, e também, por conta da pandemia na qual o mundo se encontra, a proservação do caso foi realizada 17 meses após a finalização do tratamento, através da solicitação de novos exames de imagens e realização do exame clínico, para avaliar se houve a estabilização da reabsorção radicular.

4.0 RESULTADOS E DISCUSSÃO

A principal vantagem da Tomografia Computadorizada de Feixe Cônico em comparação com a radiografia convencional está relacionada à sua precisão geométrica tridimensional, permitindo observar a dimensão, localização e conseguir melhor visualizar a reabsorção (VASCONCELOS *et al.,* 2016; SHEMESH *et al.*, 2017; PATEL *et al.,* 2018; DENG; SUN; XU, 2018). Devido a isso, após 17 meses, foram solicitados novos exames de imagens para auxiliar na comparação com os exames anteriores, que foram analisados através do software *Galileos Viewer* e com auxílio do *Adobe PhotoShop* (Figura 7).

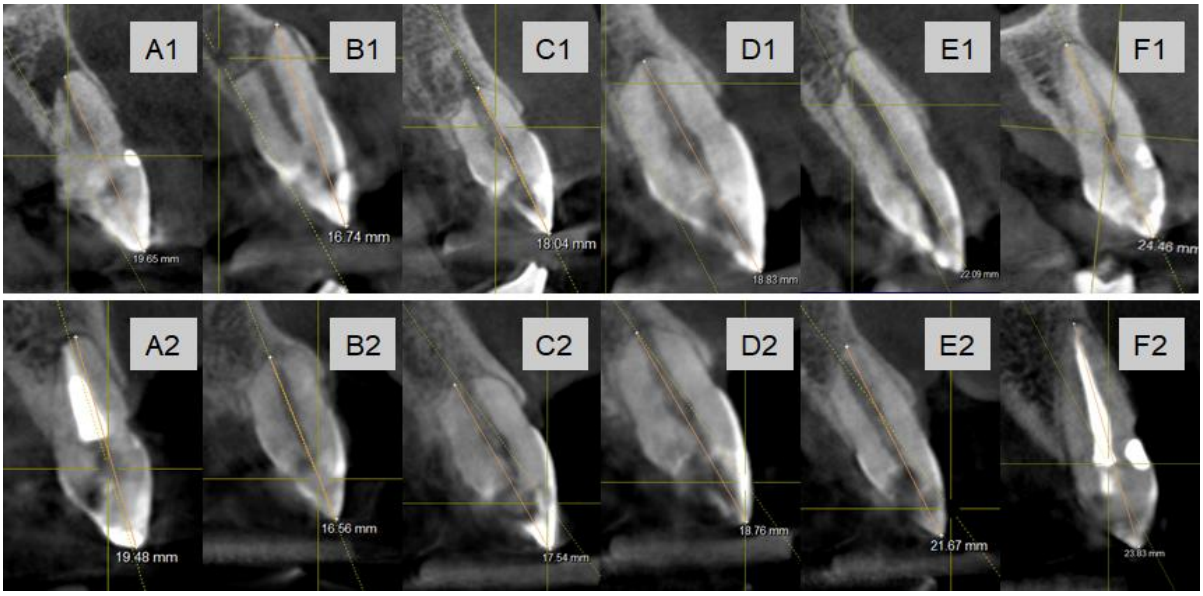

Figura 7: Comparação entre os exames tomográficos de feixe cônico, em corte sagital, sendo inicial (1) e o de acompanhamento (2) das unidades 13 (A), 12 (B), 11 (C), 21 (D), 22 (E), 23 (F).

A proservação do caso foi realizada através de uma nova avaliação clínica de todas as unidades anteriores superiores e dos exames de imagem (periapicais, panorâmica e TCFC) (Figura 8), e após análise e mensuração de todos os elementos dentários, pode-se inferir então, que no caso relatado, após a remoção do possível fator causador, a movimentação ortodôntica utilizando forças em excesso, houve a estabilização da reabsorção apical externa em todos os dentes anteriores, uma vez que não houve alteração significativa na mensuração das respectivas unidades dentárias visualizadas na TCFC. Segundo Consolaro e Bittencourt (2016), uma vez que identificado e controlado o fator etiológico, o processo reabsortivo naturalmente tende a ser interrompido.

Figura 8: Radiografias periapicais das unidades anteriores superiores após follow-up de 17 meses.

Na unidade 13, na qual o tratamento endodôntico já havia sido realizado utilizando o agregado trióxido mineral (MTA), pôde-se perceber que houve a

cicatrização da lesão e a formação de tecido calcificado em região apical, além da formação do cemento e ligamento periodontal (Figura 9). Conforme Saoud *et al.* (2016), Kusgoz *et al.* (2017) e Bacelar *et al*. (2020), a utilização do MTA no selamento apical, auxilia no reparo da área periapical e dos tecidos de suporte, através da liberação de íons cálcio e de seus efeitos bio indutivos, paralisando o processo de reabsorção.

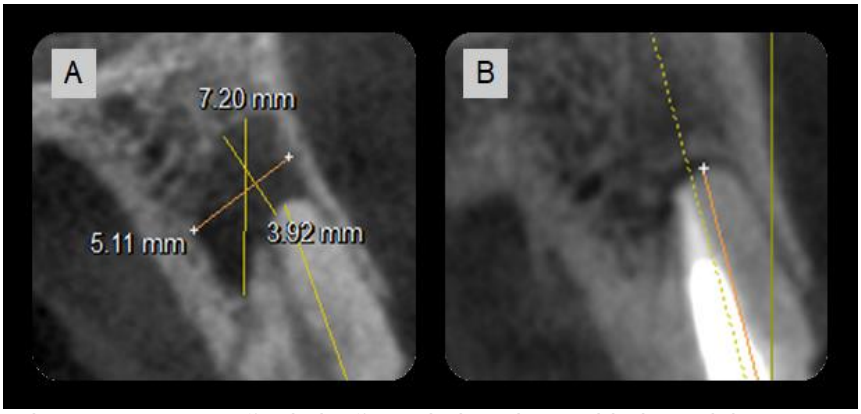

Figura 9: Mensuração da lesão periodontal na unidade 13 (A) e reparo do tecido periodontal adjacente (B).

A reabsorção radicular apical externa normalmente ocorre em dentes com canais radiculares necróticos infectados como resultado de cárie e micro-infiltração. Nestes casos, a reabsorção externa inicial é desencadeada por lesões na superfície da raiz e no periodonto associado ocasionada por outros fatores etiológicos (CONSOLARO; BITTENCOURT, 2016; MINUZZI, 2017; PATEL; SABERI, 2018). Neste sentido, durante o exame clínico, e a realização do teste de vitalidade pulpar dos incisivos anteriores no caso relatado, constatou-se que as unidades 12, 11 e 21 apresentaram resposta positiva ao teste de vitalidade pulpar compatíveis com condição pulpar normal, e sem alterações periodontais, enquanto que a unidade 22, que já possuía uma restauração classe III insatisfatória, apresentou uma resposta de baixa intensidade e com declínio lento, característico de uma pulpite irreversível assintomática em transição para necrose pulpar. Foi proposto assim o tratamento endodôntico da unidade (Figura 10).

Figura 10: Radiografia inicial da unidade 22 (A) e radiografia final do tratamento endodôntico da unidade 22 (B).

Segundo Consolaro e Bittencourt (2016), quando a reabsorção radicular é consequente de danos apenas no ligamento periodontal e o tecido pulpar se encontra com vitalidade, o tratamento endodôntico não se justifica. Tal conduta, somente deve ser empregada em casos de necrose pulpar por contaminação bacteriana. No caso apresentado, o tecido pulpar da unidade 22 estava em transição para necrose, logo, a indicação do tratamento endodôntico se fez necessária, a fim de se prevenir a progressão da RRAE, conforme afirmam Patel e Saberi (2018).

O tratamento endodôntico da unidade 22, iniciou-se com anestesia local infiltrativa utilizando Lidocaína 2% com epinefrina 1:100.000 (DFL, Rio de Janeiro - RJ), seguido do acesso ao canal radicular utilizando broca esférica 1012 (KG Sorensen, Cotia - SP). Logo após, foi realizado o isolamento absoluto com auxílio do arco de Ostby (Angelus, Londrina - PR), dique de borracha (Madeitex, São José dos Campos - SP) e grampo 210 (S.S. White Duflex, Rio de Janeiro - RJ). O formato de contorno triangular com base voltada para a incisal, e a forma de conveniência (remoção do ombro palatino) foi realizada utilizando broca diamantada cônica 3082 (KG Sorensen, Cotia - SP). O preparo biomecânico foi realizado por meio da técnica coroa-ápice utilizando limas endodônticas manuais (Dentsply-Maillefer, Ballaigues, Suíça), sob irrigação com hipoclorito de sódio 2,5% (Rioquímica, São José do Rio Preto - SP), até o comprimento de trabalho previamente estabelecido, respeitando a distância de 1mm aquém do ápice radicular radiográfico.

Finalizada a instrumentação biomecânica do canal radicular, foi realizada a irrigação com solução de EDTA 17% (Asfer, São Caetano do Sul - SP), permanecendo

a solução em repouso durante os primeiros 04 minutos e ativada por limas manuais com duração de 01 minuto. Logo após, realizou-se novamente a irrigação com hipoclorito de sódio 2,5% (Rioquímica, São José do Rio Preto - SP) e iniciou-se a obturação do canal radicular, utilizando a técnica de condensação lateral (Figura 10). A restauração definitiva da unidade foi realizada após 15 dias, utilizando resina composta flow (Master Flow - Biodinâmica, Ibiporã - PR) e a resina composta A2 (3M do Brasil Ltda., Itapetininga - SP).

5.0 CONCLUSÃO

Diante dos resultados e considerando os exames iniciais, estima-se que o tratamento realizado foi bem sucedido, uma vez que as unidades tratadas endodonticamente, permanecem livres de sinais e sintomas, e totalmente funcionais. No follow-up de 17 meses pôde ser observado que os dentes anteriores não apresentavam progressão da reabsorção, e radiograficamente, as superfícies radiculares encontravam-se íntegras, havendo o reparo da lesão na unidade 13. Dessa forma, conclui-se que o diagnóstico precoce e correto do processo de reabsorção radicular apical externa é imprescindível para um prognóstico mais favorável, o que justifica a necessidade de uma criteriosa anamnese, através do exame clínico, radiográfico e tomográfico, associado a um plano de tratamento multidisciplinar.

REFERÊNCIAS

ABBOTT, P.V. Prevention and management of external inflammatory resorption following trauma to teeth. **Australian Dental Journal**, v. 61, p. 82-94, 2016.

AHANGARI, Z. *et al.* Interventions for the management of external root resorption (Review). **Cochrane Database of Systematic Reviews**, n. 11, 2015.

AL-FALAHI, B.; HAFEZ, A.M.; FOUDA, M. Three-dimensional assessment of external apical root resorption after maxillary posterior teeth intrusion with miniscrews in anterior open bite patients. **Dental Press Journal of Orthodontics**, v. 23, n. 6, p. 56-63, 2018.

BACELAR, L.M. *et al.* Tratamento alternativo para dentes traumatizados com reabsorção radicular inflamatória: 4 anos de acompanhamento. **REVISA**, v. 9, n. 4, p. 854-9, 2020.

BHUVA, B.; BARNES, J.J.; PATEL, S. The use of limited cone beam computed tomography in the diagnosis and management of a case of perforating internal root resorption. **Int Endod J.**, v. 44, n. 8, p. 777-86, 2011.

BRANDINI, D.A. *et al.* Immediate tooth replantation: root canal filling for delayed initiation of endodontic treatment. **Brazilian Oral Research**, v. 32, 2018.

BRASIL, A.C.C. **Tratamento Clínico Integrado de Reabsorção Radicular Externa: Relato de Caso Clínico**. [Bacharelado em Odontologia]. Araçatuba: Faculdade de Odontologia da Universidade Estadual Paulista. 2017.

CARVALHO, Regina Japiassú. **A importância da tomografia computadorizada na endodontia**. 27f. 2020. Unicesumar - Universidade Cesumar: Maringá 2020.

CONSOLARO, A.; BITTENCOURT, G. Why not to treat the tooth canal to solve external root resorptions? Here are the principles! **Dental Press Journal of Orthodontics**, v. 21, n. 6, p. 20-5, 2016.

CONSOLARO, A. External cervical resorption: diagnostic and treatment tips. **Dental Press Journal of Orthodontics**, v. 21, n. 5, p. 19-25, 2016.

CONSOLARO, A. The four mechanisms of dental resorption initiation. **Dental Press J Orthod**, v. 18, n. 3, p. 7-9, 2013.

CONSTANTINO, G.I. et al. Tratamento ortodôntico e a reabsorção radicular. **Revista Uningá Review**, v. 29, n. 1, 2017.

DARCEY, J.; QUALTROUGH, A. Root Resorption: Simplifying Diagnosis and Improving Outcomes. **Primary Dental Journal**, v. 5, n. 2, 36-45, 2016.

DEBELIAN, G.; TROPE, M. The use of premixed bioceramic materials in endodontics. **Giornale Italiano di Endodonzia**. v. 30, n. 2, 2016.

DENG, Y.; SUN, Y.; XU, T. Evaluation of root resorption after comprehensive orthodontic treatment using cone beam computed tomography (CBCT): A meta-analysis. **BMC Oral Health**, v. 18, n. 1, p.1-14, 2018.

DOS SANTOS, L.S. A complexidade do diagnóstico e tratamento da reabsorção radicular interna. **Revista Brasileira de Odontologia**, v. 76, p. 186, 2019.

ENDO, M.S. *et al.* Reabsorção radicular interna e externa: diagnóstico e conduta clínica. **Arquivos do MUDI**, v. 19, n. 2-3, p. 43-52, 2015.

FEITOSA, C. *et al.* Reabsorção dentária nos tratamentos ortodônticos. **Odontol Clín. Cient**., v. 17, n. 1, p.13-7, 2018.

FELLER, L. Apical External Root Resorption and Repair in Orthodontic Tooth Movement: Biological Events. **BioMed Research International**, 2016.

FERLIN, C.R. *et al.* Ocorrência de reabsorção radicular no tratamento ortodôntico: revisão crítica da literatura. **Rev. Odontol. Araçatuba,** v. 35, n. 2, p. 37-40, 2014.

FONTANA, M.L.S.S.N. *et al.* Association analysis of clinical aspects and vitamin D receptor gene polymorphism with external apical root resorption in orthodontic patients. **Am J Orthod Dentofacial Orthop**., v. 142, n. 3, p. 339-47, 2012.

GHAFOOR, R.; TABASSUM, S.; HAMEED, M.H. Management of extensive external apical root resorption leading to root perforation. **BMJ Case Reports**, 2017.

GOMES, C.C. *et al.* Canal nutrício mimetizando reabsorção radicular externa. **Sci Invest Dent**., v. 22, n. 1, p. 26-29, 2017.

GOMES, R.E. **Reabsorção cervical invasiva**. [Trabalho de Conclusão de Curso de Graduação em Odontologia]. Santa Catarina: Universidade Federal de Santa Catarina. 2016

JITARU, S. *et al.* THE USE OF BIOCERAMICS IN ENDODONTICS -LITERATURE REVIEW. **Clujul Medical.,** v. 89, n. 4, p. 470-3, 2016.

JUNG, Y.H.; CHO, B.H. External root resorption after orthodontic treatment: a study of contributing factors. **Imagining Science in Dentistry,** v. 41, p.17-22, 2011.

KAKANI, A.K. A Review on Perforation Repair Materials. **Journal of Clinical and Diagnostic Research**, v. 9, n. 9, p. ZE09 , 2015.

KHAN, A.R., FIDA, M., SHAIKH, A. Evaluation Of Apical Root Resorption In Endodontically Treated And Vital Teeth In Adult Orthodontic Subjects. **Journal of Ayub Medical College**, v. 30, n. 4, p.506-10, 2018.

KÜÇÜKKAYA, E.S. *et al.* Obturation quality of calcium silicate-based cements placed with different techniques in teeth with perforating internal root resorption: a micro-computed tomographic study. **Clinical Oral Investigations**, v. 23, n. 2, p. 805-11, 2019.

KUSGOZ, A. *et al.* Management of root resorption with mineral trioxide aggregate complicated by a luxation injury: Report of a Bibliografia 51 case with six-year follow-up. **Journal of the Pakistan Medical Association**, v. 67, n. 1, p. 134-6, 2017.

LAW, A.S. Considerations for regeneration procedures. **Pediatr Dent**., v. 35, n. 2, p. 141-52, 2013.

LEVANDER E, MALMGREN, O. Evaluation of the risk of root resorption during orthodontic treatment: a study of upper incisors. **Eur j orthod.,** v. 10, n. 1, p. 30-8, 1988.

LIBONATI, A. *et al.* External Cervical Resorption: A case report. **European Journal of Paediatric Dentistry**, v. 18, n. 4, p. 296-8, 2017.

LIMA, C.S.; MACEDO, L.F.O. **Contribuição da tomografia computadorizada de feixe cônico em diagnóstico de reabsorções radiculares.** Trabalho de Conclusão de Curso (Bacharelado em Odontologia) - Universidade Tiradentes, Sergipe, 2020.

LIMA, T.F. Evaluation of cone beam computed tomography and periapical radiography in the diagnosis of root resorption. **Australian Dental Journal**, v. 61, n. 4, p. 425-31, 2016.

LIMA, T.F.R. *et al.* Influence of chlorhexidine and zinc oxide in calcium hydroxide pastes on pH changes in external root surface. **Brazilian Oral Research**, v. 33, p. 8-14, 2019.

LIU, Z. *et al.* Ultrasound enhances the healing of ortho- dontically induced root resorption in rats. **Angle Orthod.**, v. 82, n. 1, p. 48-55, 2012.

MAKEDONAS, D.; LUND, H.; HANSEN, K. Root resorption diagnosed with cone beam computed tomography after 6 months and at the end of orthodontic treatment with fixed appliances. **Angle Orthod.**, v. 83, n. 3, p. 389-93, 2013.

MAUÉS, C.P.R.; NASCIMENTO, R.R.; VILELLA, O.V. Severe root resorption resulting from orthodontic treatment: prevalence and risk factors. **Dental press journal of orthodontics**, v. 20, n. 1, p. 52-58, 2015.

MCCLANAHAN, T.R. *et al.* Highly variable taxa-specific coral bleaching responses to thermal stresses. **Mar Ecol Prog Ser,** 648: 135-51, 2020.

MINUZZI, E.D. **Reabsorção dentária externa: revisão de literatura e relato de caso clínico.** Trabalho de Conclusão (Especialização em Endodontia) - Faculdade de Odontologia da Universidade Federal do Rio Grande do Sul, Porto Alegre. 2017.

MOTOKAWA, M. *et al.* Association between root resorption incident to orthodontic treatment and treatment factors. **Eur J Orthod.,** v. 34, p. 350-6, 2012.

OLIVEIRA, L.C.S. *et al*. Reabsorção radicular em tratamento ortodôntico. **Rev Odontol Univ Cid São Paulo**, v. 30, n. 3, p. 275-89, 2018.

PATEL, S. *et al.* Internal root resorption: a review. **J Endod**, v. 36, n. 7, p. 1107-21, 2010.

PATEL, S. *et al.* External cervical resorption-part 1: histopathology, distribution and presentation. **International Endodontic Journal**, v. 51, n. 11, p. 1205-23, 2018.

PATEL, Shanon; SABERI, Navid. The ins and outs of root resorption. **British dental journal**, v. 224, n. 9, p. 691-699, 2018.

PEREIRA, S.M.A. **Reabsorção radicular apical externa associada ao tratamento ortodôntico: fatores de suscetibilidade genéticos, biológicos e mecânicos** [Tese]. Coimbra: Faculdade de Medicina da Universidade de Coimbra; 2014.

PORTO, E.L.; BARBOSA, J.F. Reabsorção Dentária: Revisão de Literatura. **Rev Uningá Review**, v. 24, n. 2, 2015.

RIBAS, S.F. **Implicações Clínicas Relacionadas à Reabsorção Cervical Externa.** Trabalho de conclusão de curso - Faculdade de Odontologia de Araçatuba, SP. 2014.

SAOUD, T.M.A. *et al.* Regenerative endodontic procedures for traumatized teeth after horizontal root fracture, avulsion and perforating root resorption. **JOE**. v. 42, n. 10, p. 1476-82, 2016.

SHEMESH, A.; BEN ITZHAK, J.; SOLOMONOV, M. Minimally Invasive Treatment of Class 4 Invasive Cervical Resorption with Internal Approach: A Case Series. **Journal of Endodontics**, v. 43, n. 11, p.1901-8, 2017.

SILVA, E. J. N. L. *et al.* Abordagem Endodôntica e Visão Ortodôntica da Reabsorção Cervical Externa: Relato de Caso. **Rev. Odontol. Bras. Central**, v. 20, n. 52, p. 94-98, 2011.

SILVA, P.M.R. **Aspectos biológicos e tratamentos da reabsorção radicular externa por substituição: revisão da literatura**. Monografia (Bacharelado em Odontologia) - Universidade de Brasília, Brasília, 2016.

SILVA, R.L.; GESTEIRA, M.F.M. Reabsorção radicular cervical externa: relato de caso clínico. **Revista de Ciências Médicas e Biológicas**, v. 14, n. 1, p. 107-112, 2015.

SOUSA MELO, S.L. *et al.* Impact of cone-beam computed tomography scan mode on the diagnostic yield of chemically simulated external root resorption. **Ajodo**. v. 151, n. 6, p. 1073-82, 2017.

TOPKARA, A.; KARAMAN, A.I.; KAU, C.H. Apical root resorption caused by orthodontic forces: a brief review and long-term observation. **Eur J Dent**, v.6, n.4, p.445-53, 2012.

ULUSOY, O.I. *et al.* The effectiveness of various irrigation protocols on organic tissue removal from simulated internal resorption defects. **International Endodontic Journal**, v. 51, n. 9, p. 1030-6, 2018.

VASCONCELOS, K.D.F. et al.CBCT post-processing tools to manage the progression of invasive cervical resorption: A case report. **Brazilian Dental Journal,** v. 27, n. 4, p. 476-80, 2016.

VAZ DE SOUZA, D. *et al.* External Cervical Resorption: A Comparison of the Diagnostic Efficacy Using 2 Different Cone-beam Computed Tomographic Units and Periapical Radiographs. **Journal of Endodontics**, v. 43, n. 1, p. 121-5, 2017.

WELTMAN, B. *et al.* Root resorption associated with orthodontic tooth movement: a systematic review. **Am J Orthod Dentofacial Orthop**., v. 137, n. 4, p. 462-76, 2010.

ANEXO A - TERMO DE CONSENTIMENTO LIVRE E ESCLARECIDO (TCLE)

TERMO DE CONSENTIMENTO LIVRE E ESCLARECIDO

Por este termo, eu, Adriana Maria Fernandes Santos, paciente (ou responsável legal do (a) menor _____), portador(a) do RG nº 03265881-83 CPF nº 607903345-34, residente a _____, (cidade) FSA, BA, CEP_____, declaro que realizarei meu tratamento endodôntico na clínica odontológica desta instituição (Unidade de Ensino Superior de Feira de Santana -UNEF), que trata-se de uma clínica escola, na qual o atendimento será realizado por estudantes do curso de Odontologia, devidamente treinados e supervisionados por professores, cirurgiões dentistas.

Ainda, declaro que:

FICHA DE ANAMNESE

1. São verdadeiras as informações fornecidas por mim para preenchimento da ficha de anamnese.

2. Não omiti ou suprimi qualquer dado quanto a doenças pré-existentes e que sejam de meu conhecimento, tão pouco quanto ao uso de medicamentos controlados ou não, ciente de que a omissão de dados sobre a minha saúde geral e bucal e sobre o uso de medicamentos pode interferir negativamente no planejamento e andamento de tratamento, na resposta biológica do meu organismo à técnica empregada, podendo, também, ocasionar danos irreversíveis à minha saúde bucal e geral.

DIAGNÓSTICO E PLANEJAMENTO DE TRATAMENTO

3. Fui informado que tenho a necessidade de realizar tratamento endodôntico no dente 13, mas que possuo o direito de escolher não me tratar, estando consciente que se eu não passar por tratamento odontológico, poderei ter minha saúde comprometida com a perda do dente, além de graves infecções, que podem gerar problemas cardíacos e até o óbito.

4. Considerando minha queixa e, após avaliação clínica e de exames complementares, o profissional me esclareceu sobre o seu diagnóstico, informando sobre as condições do elemento dentário, incluindo sua fragilidade e riscos de carga e sobrecarga, que pode gerar a fratura da raiz e perda do elemento dentário.

5. Ainda, fui informado sobre as alternativas, objetivos e riscos do tratamento, de modo que, eventualmente, a exodontia (extração) do elemento dentário pode ser possível, contudo, a Odontologia prevê inicialmente; e de acordo com o caso em concreto, medidas preventivas para manter o elemento dentário, sem viabilidade de garantir tempo de durabilidade e estabilidade do dente, pois questões biológicas e externas, assim como hábitos em geral, podem contribuir para danificar ou fragilizar o elemento dentário (coroa e raiz), causando a sua perda.

6. Declaro ter sido informado que o tratamento e/ou retratamento endodôntico busca evitar que um dente seja extraído. Muitos fatores são determinantes no sucesso do tratamento endodôntico: sistema imunológico (defesa biológica do paciente), anatomia dental, grau da doença existente, espécies de bactérias envolvidas e cooperação do paciente durante o tratamento.

7. Ocasionalmente, este procedimento pode falhar havendo necessidade de um novo tratamento e/ou retratamento, ou até mesmo uma cirurgia periapical, bem como pode ser indicada a extração do dente.

RISCOS DO TRATAMENTO

8. Fui esclarecido que, via de regra, o tratamento endodôntico pode apresentar as seguintes intercorrências:

- Quebra do dente: devido ao enfraquecimento do dente por ação de cáries, trauma, poderá ocorrer a quebra do dente durante o isolamento ou até mesmo durante a alimentação se não tomados os devidos cuidados orientados pelo cirurgião-dentista;
- Perfuração ou trepanação do canal: pode ocorrer no momento do acesso à câmara pulpar (entrada do canal) e durante a instrumentação do canal. Na ocorrência dessas situações, o cirurgião-dentista realizará procedimentos de correção, quando possível, uma vez que essas intercorrências podem gerar a perda do elemento dentário;
- Fratura de instrumentos: caso ocorra a fratura de instrumento (lima e broca) será analisada a viabilidade da retirada do fragmento no ato da consulta ou em momento futuro;
- Extravasamento de material obturador: deslocamento de cimento e ou cone de guta percha além do forame apical;
- Processo inflamatório e dor (Pericementite): pode ser ocasionado pela limpeza e desinfecção do canal radicular, entrada de alimentos, por não observância das orientações do profissional e/ou por questões inerentes ao estado clínico geral do paciente;
- Danos aos dentes vizinhos: se o paciente não concluir o tratamento endodôntico dentro do prazo estipulado, a inflamação e/ ou infecção poderá atingir os dentes vizinhos, podendo perdê-los;

- Escurecimento do dente: pode ocorrer após o tratamento endodôntico e por decorrência da perda de vitalidade, bem como da ação de medicamentos no interior do canal radicular;
- Calcificação do canal: pode existir um ou mais canais radiculares calcificados; isto significa que a luz do canal está obliterada impedindo o tratamento adequado.

9. Estou ciente de minha responsabilidade em colaborar e contribuir para o tratamento que será executado, seguindo as orientações do profissional, respeitando o prazo de retorno às consultas, de modo que ausências também são fatores que prejudicam o tratamento, causando danos muitas vezes irreversíveis pela falta de acompanhamento profissional.

TEMPO DE TRATAMENTO

10. O tempo de finalização do tratamento dependerá da complexidade do caso durante os procedimentos e da resposta biológica do meu organismo à técnica empregada, freqüência às consultas e seguimento das orientações fornecidas pelo profissional, não sendo garantido que todo e qualquer tratamento de canal poderá, efetivamente, ser finalizado em uma única sessão.

11. Tenho conhecimento de que ao término do tratamento deverei retornar para consultas de acompanhamento de acordo com os critérios estabelecidos pelo profissional, visando resguardar e manter o tratamento realizado, sendo certo que não é possível garantir o tempo de durabilidade dos procedimentos odontológicos, pois referida avaliação deverá observar as condições de minha saúde e eventuais alterações bucais.

INFORMAÇÕES GERAIS

12. É de meu conhecimento de que devo informar ao profissional qualquer alteração em decorrência do tratamento realizado, insatisfações, ou dúvidas sobre o tratamento em execução; mantendo meus dados cadastrais sempre atualizados e informando eventuais mudanças de endereço, telefone etc;

13. Estou ciente de que a Odontologia não é uma ciência exata e que os resultados esperados, a partir do diagnóstico, poderão não se concretizar em face da resposta biológica do meu organismo e de minha colaboração, assim como da própria limitação da Ciência, sendo certo que o profissional se compromete a utilizar as técnicas e os materiais adequados à execução do plano de tratamento proposto e aprovado, assumindo responsabilidade pelos serviços prestados/resguardando a minha privacidade e o necessário sigilo profissional, além de zelar por minha saúde e dignidade;

14. Declaro que estou ciente de que o tratamento endodôntico envolve somente o tratamento dos canais do elemento dentário, de modo que a restauração ou instalação de prótese trata-se de procedimento complementar indispensável para viabilizar o total vedamento do dente, minimizando riscos de microinfiltrações e perda do tratamento realizado.

15. Autorizo, também, a utilização gratuita da minha imagem, de radiografias, resultados de exame, fotografias, bem como as informações fornecidas pela anamnese, em pesquisas, apresentações e publicações científicas no Brasil e no estrangeiro.

16. Tive a oportunidade de esclarecer todas as dúvidas e compreender todas as informações constantes neste documento, antes de sua assinatura e estou plenamente satisfeito com as informações recebidas.

Feira de Santana, 20 de Setembro de 2019.

Francisca Maria Fernandes Serra

Assinatura do paciente

Assinatura do responsável pelo tratamento

ANEXO B - TERMO DE AUTORIZAÇÃO DE DEFESA

AUTORIZAÇÃO PARA DEFESA

Declaro, a partir desta data, que eu, **JOANA DOURADO MARTINS CERQUEIRA** autorizo a defesa do Trabalho de Conclusão de Curso dos discentes ISMÊNIA FIGUEIREDO CARVALHO e MATHEUS DA SILVA RIBEIRO, intitulado **TRATAMENTO ENDODÔNTICO EM DENTES COM REABSORÇÃO RADICULAR APICAL EXTERNA: UM RELATO DE CASO**, produzido como requisito parcial para conclusão do curso de graduação de Odontologia desta Instituição.

Feira de Santana, Ba., 30/ 06/ 2021.

JOANA DOURADO MARTINS CERQUEIRA