UNIDADE DE ENSINO SUPERIOR DE FEIRA DE SANTANA

JOSEFA DE JESUS SOUZA

INCREMENTOS ESTRATÉGICOS EM RESINA COMPOSTA PARA MELHORIA DO SORRISO: RELATO DE CASO CLÍNICO

Feira de Santana
2021

Josefa de Jesus Souza

INCREMENTOS ESTRATÉGICOS EM RESINA COMPOSTA PARA MELHORIA DO SORRISO: RELATO DE CASO CLÍNICO

Trabalho de Conclusão de Curso apresentado ao Departamento de Odontologia como requisito parcial à conclusão do curso de Odontologia da Unidade de Ensino Superior de Feira de Santana para obtenção do grau de cirurgiã-dentista.

Orientadora: Mona Lisa Cordeiro Asselta da Silva

Feira de Santana
2021

“Eu Te vejo em tudo
Na formação das nuvens tem Você
Ouço o Seu sussurro
Na brisa que vem do amanhecer
Na dança do mar, ouço a Sua voz ecoar
E ao Seu soprar, posso ver criar a vida
Eu Te vejo em tudo
Na formação das nuvens tem Você
Ouço o Seu sussurro
Na brisa que vem do amanhecer
Na dança do mar, ouço a Sua voz ecoar
E ao Seu soprar, posso ver criar a vida
Aleluia! Toda criação a cantar
Aleluia! Toda criação Te louva
Aleluia! Toda criação a cantar
Aleluia! Toda criação Te louva
Tudo que eu vejo
Me faz lembrar Você
Do menor ao maior
Me faz lembrar Você
Tudo o que eu sinto
O ar que eu respiro
Só penso em Você
Oh, aleluia!
Tudo que eu vejo
Me faz lembrar Você
Do menor ao maior
Me faz lembrar Você
Tudo o que eu sinto
O ar que eu respiro
Só penso em Você
Oh, aleluia!
Aleluia! Toda criação a cantar
Aleluia! Toda criação Te louva
Toda criação Te louva
Toda criação Te louva”
Casa Worship.

Dedico esse trabalho de conclusão de curso
aos meus pais, pilares da minha formação.

AGRADECIMENTOS

“Não desista, não pare de crer, os sonhos de Deus jamais vão morrer, não desista não pare de lutar” (Ludmila Ferber).

Início esse agradecimento externando a minha fé e gratidão a Deus que esteve ao meu lado e me deu força, ânimo e crença para não desistir e continuar lutando por este meu sonho e objetivo de vida – por isso os versos do louvor citado foram afago nos meus dias de tristeza. Não foi fácil trilhar cada degrau dessa estrada, até porque era como se o destino não permitisse que a menina de origem rural filha do lavrador e da empregada doméstica não pudesse estar nos bancos da universidade! A Deus eu devo a minha gratidão!

A esta instituição tão imponente eu agradeço pelo acolhimento, pelo ambiente propício à evolução e crescimento, bem como a todas as pessoas que a tornam assim tão especial para quem a conhece.

Aos meus pais Maria e Manoel e irmãos Angélica, Jaqueline, Rodrigo e Rubenilson, que me incentivaram nos momentos difíceis e compreenderam a minha ausência enquanto eu me dedicava à realização deste trabalho agradeço pelos conselhos, energia positiva emanada e as orações diárias que dedicaram a minha luta que sempre foi “a nossa luta”.

Ao meu queridíssimo esposo Ariston Correia Andrade por me fazer enxergar a importância dos estudos e ser uma fonte de inspiração pela história construída na política e medicina do sertão. A minha querida Professora Mona Lisa, por ter sido minha orientadora e ter desempenhado tal função com dedicação, amor e amizade fazendo jus a frase de Luckesi “avaliar é um ato de amor”.

A professora Jamilly, pelas correções e ensinamentos que me permitiram apresentar um melhor desempenho no meu processo de formação profissional ao longo do curso. Ao meu Coordenador Jeidson por toda ajuda e dedicação. Aos professores, Marilia, Iris, Luciano, Clovis, Carol Argolo por todos os conselhos.

Há um provérbio bíblico que diz “O amigo ama em todos os momentos; é um irmão na adversidade” por terem sido força nos meus desafios agradeço aos amigos e amigas de faculdade que sempre estiveram ao meu lado: Isabela, Kawany e Simone

vocês são luz e as levarei para sempre no meu coração. Não poderia deixar de agradecer minhas amigas e amigos que fazendo jus a canção de Milton Nascimento “guardo no lado esquerdo do peito”: Bruna, Polly, Janaína, Lu, Aline, Ivan, Sibelly, Nice e Zevaldo

E por fim, a todos aqueles que contribuíram, de alguma forma, para a realização deste trabalho, pela ajuda e paciência com a qual guiaram o meu aprendizado e principalmente por sempre confiarem na minha determinação!

SUMÁRIO

RESUMO	**06**
ABSTRACT	**06**
1.0 INTRODUÇÃO	**08**
2.0 REVISÃO DE LITERATURA	**09**
3.0 RELATO DE CASO	**15**
4.0 DISCUSSÃO	**20**
5.0 CONCLUSÃO	**22**
REFERÊNCIAS	**23**
ANEXOS	**28**

RESUMO

Introdução: As resinas compostas são materiais comumente usados para a realização de restaurações diretas de dentes posteriores e anteriores. Estas já se encontram presente no espaço odontológico a mais de 50 anos, passando por um processo de constante melhoria ao longo dos anos, favorecendo dessa forma o aumento de indicações clínicas, para a resolução de problemas levando em consideração à estética. O presente estudo tem como objetivo central relatar um caso clínico de inserção de incrementos em resina composta buscando fornecer melhoria no sorriso, elucidando os tratamentos realizados. **Relato de caso**: Paciente J.J.S. do sexo feminino, 26 anos, procurou auxilio odontológico de uma cirurgiã-dentista, com queixas de insatisfação estética, em relação a coroa dos dentes anteriores superiores serem muito curtas. Inicialmente foi realizada um exame clínico, o qual, constatou a necessidade da realização de seções de clareamento, sendo realizada uma seção no mesmo dia no consultório, para efeito de estudo. **Conclusão**: A harmonização do sorriso está diretamente relacionada com a harmonização facial, beleza e autoestima, sendo um parâmetro que precisa ser estratégico, tendo em vista que, o planejamento precisa ser individualizado respeitando as características orofaciais e limitações do paciente.

PALAVRAS-CHAVE: Odontologia. Estética. Resina composta.

ABSTRACT

Introduction: Composite resins are materials commonly used for direct restorations of posterior and anterior teeth. These are already present in the dental space for over 50 years, going through a process of constant improvement over the years, thus favoring the increase of clinical indications, to solve problems taking into account the aesthetics. The present study reports a clinical case of insertion of composite resin increments seeking to provide smile improvement, elucidating the treatments performed. **Case Report:** A 26 year-old female patient, J.J.S., sought dental assistance from a dentist, complaining of aesthetic dissatisfaction in relation to the crowns of her upper anterior teeth being too short. Initially, a clinical examination was performed, which found the need for whitening sections, and a section was performed on the same day in the office, for study purposes. **Conclusion:** Smile harmonization is directly related to facial harmonization, beauty and self-esteem, being a parameter that needs to be strategic, considering that planning needs to be individualized, respecting the patient's orofacial characteristics and limitations.

KEYWORDS: Dentistry. Aesthetics. Composite resin.

1.0 INTRODUÇÃO

O sorriso se trata de uma parte importante em relação a beleza e harmonia facial, quando a ocorrência de problemas voltados a saúde bucal, provoca a diminuição da expressão de alegria. Na atualidade a sociedade tem buscado se adequar aos parâmetros estéticos almejados, algo que é influenciado através da mídia (ALVES et al., 2016). Na área da odontologia o sorriso é considerado como sendo parte essencial da apresentação do indivíduo, pois o mesmo influência a estrutura estética do rosto, sendo a busca por um sorriso perfeito um grande desafio para os operadores, visto que cada detalhe deve possuir harmonia, naturalidade e expressividade (CRUZ; BEZERRA; PEREIRA, 2021). Diante deste contexto a odontologia estética tem favorecido maior destaque a procura por um sorriso mais branco e harmônico, proporcionando desta forma que a população busque atendimento em consultórios odontológicos para esses procedimentos (REZENDE et al., 2016).

Cada vez mais tem crescido as exigências sob a odontologia estética voltadas para a solução de casos de desarmonia do sorriso, alteração de cor, forma e tamanho dos dentes. Através dos avanços dos materiais dentários e aperfeiçoamento das técnicas se tornou possível a realização de tratamentos com mínimos desgastes dentários ao mesmo tempo que se obtém ótimos resultados (LIMA et al., 2019).

De acordo Alves et al., (2016) a harmonias da forma, cor, textura e tamanho dos dentes podem ser obtidas através da realização de procedimentos específicos. Como o clareamento dental que possibilita que os dentes fiquem mais claros, restaurações com resina composta que apresentam a cor do dente, fechamento de diastemas fechando os espaços entre os dentes, aumento da borda incisal para dentes curtos.

As resinas compostas são materiais comumente usados para a realização de restaurações diretas de dentes posteriores e anteriores. Estas já se encontram presente no espaço odontológico a mais de 50 anos, passando por um processo de constante melhoria ao longo dos anos, favorecendo dessa forma o aumento de indicações clínicas, para a resolução de problemas levando em consideração à estética. Em se tratando de resinas compostas é pertinente destacar seu polimento superficial, resistência ao desgaste, redução da contração de polimerização e

possibilidade ou não de reparo e ainda alta resistência a forças mastigatórias (MOREIRA; NETO; FREITAS, 2018).

A contração de polimerização se trata de uma característica própria dos materiais poliméricos, porém as tensões resultantes deste processo refletem de forma negativa. As resinas compostas atuais após o processo de polimerização perdem entre 2% a 3% de todo seu volume, tais perdas podem provocar alterações que comprometem o nível micro e macroscópico, influenciando assim na qualidade e durabilidade do procedimento. Com o intuito de diminuir os efeitos provocados pela contração de polimerização e das tensões, tem sido indicado a utilização da técnica de preenchimento incremental, sendo que a contração quando é relacionada a dentes anteriores torna-se relativamente menor (BICALHO, 2012; SILVA, 2017).

A realização de estudos voltados para estratégias que visem a melhoria do sorriso de forma menos invasiva, se faz bastante necessário, visto que cada vez mais tem crescido a busca por procedimentos estéticos, principalmente para os que possuem baixo custo e menor tempo de execução. Deste modo, o presente estudo propõe relatar um caso clínico de inserção de incrementos em resina composta buscando fornecer melhoria no sorriso, elucidando os tratamentos realizados.

2.0 REVISÃO DE LITERATURA

Atualmente tem crescido a influência do bem estar no aumento da autoestima e na qualidade de vida dos indivíduos. O sorriso se trata de uma característica humana que contribui para elevar a autoestima, favorecendo assim a confiança. A busca constante pela estética é algo que se encontra presente nos meios de comunicação, proporcionando deste modo um aumento significativo na busca por tratamentos estéticos (BLATZ et al., 2019).

Um sorriso que é considerado esteticamente agradável é definido segundo alguns critérios como o tamanho, forma, posição e cor dos dentes, se estes se encontram em harmonia com tecido gengival circundante, lábios e face. Apesar dos padrões estéticos sofrerem algumas variações, alguns aspectos são considerados como sendo mais importantes para se ter um sorriso harmonioso e esteticamente agradável, tais como, a posição do repouso fisiológico do lábio, a posição da linha

média, a simetria dos incisivos centrais e suas ameias, bem como, a proporção largura/altura dos dentes (MAGALHÃES, 2015).

A estética dentária é algo que sofre influência de diversos fatores psicossociais, culturais e econômicos, fazendo assim que o indivíduo busque alternativas de tratamento que modifiquem a aparência do seu sorriso, em relação a alterações como forma, cor, presença de diastema, perda da estrutura dentária por cárie ou traumatismo, as quais podem causar desarmonia entre o sorriso e a face. Com a crescente busca por resultados estéticos satisfatórios tem possibilitado avanços nas propriedades físicas e ópticas dos materiais odontológicos, bem como, no desenvolvimento de técnicas conservadoras, proporcionando deste modo alcançar resultados melhores. Neste cenário as resinas compostas possuem vantagens como preservação da estrutura dental sadia, capacidade de reprodução do aspecto natural, possibilidade de reparo e longevidade (PEREIRA et al., 2020).

Com o avanço dos sistemas adesivos e dos materiais restauradores, bem como, melhoria nas técnicas que se tornam cada vez menos invasivas, tendo possibilitado maior conservação da estrutura dental sadia, além de favorecer a obtenção de resultados mais satisfatórios e maior longevidade de procedimentos estéticos (COLLARES et al., 2014). A odontologia minimamente invasiva consiste na redução do período da realização do procedimento ou tratamento, poupando assim a ocorrência de um ciclo restaurador repetitivo, voltado para a substituição e realizações de restaurações e procedimentos invasivos. Para a obtenção de um tratamento de sucesso, é necessário traçar uma linha, em primeiro lugar deve ocorrer uma boa anamnese, na qual deve-se ouvir os anseios e perspectiva do paciente, para assim haver uma adequação com o que o cirurgião dentista pode oferecer. Somente após a análise subjetiva é possível propor as alternativas viáveis de tratamento com previsibilidade (INNES et al., 2019).

O maior objetivo das técnicas e materiais restauradores se trata da reprodução das propriedades naturais do dente, favorecendo os avanços destes materiais. A resina composta é a técnica mais simples de restauração direta, visto que a mesma não necessita de qualquer preparo, exigindo apenas o condicionamento ácido total do dente. A resistência e retenção ocorrem por meio da adesão do esmalte através do uso do sistema adesivo, porém tal técnica só deve ser utilizada nos casos em que não existe alteração de cor profunda, ou dentes que o posicionamento não precise de correção por desgaste (LORENCINI, 2018).

As resinas compostas são materiais restauradores, os quais são constituídos por quatro componentes principais, sendo a matriz orgânica, partículas de carga de natureza inorgânica, agentes de união e um sistema iniciador e acelerador de polimerização. Por conta da sua capacidade em mimetizar as características ópticas e mecânicas de um dente hígido, em decorrência dos inúmeros tipos de cores, efeitos e características microestruturais, as resinas são utilizadas em vários tratamentos (BAYNE et al., 2019).

Características como alteração de forma, cor e posicionamento representam problemas que provocam insatisfação com o sorriso. Na atualidade as resinas compostas se tratam do material de primeira escolha para a realização de restaurações em dentes anteriores, devido as suas propriedades estéticas, preservação da estrutura dental sadia e bom desempenho clínico. Para além as resinas compostas são excelentes matérias também para restaurações diretas, por possibilitar a execução de um procedimento conservador, previsível, reparável e de baixo custo (DIAS et al., 2020).

Com a evolução das resinas compostas e dos sistemas adesivos, tem proporcionado que a técnica restauradora obtenha maior longevidade, bem como, por meio também do maior entendimento por parte dos cirurgiões dentistas sobre as características dos dentes naturais (ANDREIUOLO et al., 2016). Segundo Soares et al., (2016) a técnica direta possui contra indicação para dentes que possuem a perda de estrutura muito extensa.

Para Cardoso et al., (2011) tanto na técnica de mão livre como também na de moldes, a resina composta é tratada de forma incremental, com o intuito de reconstruir as características naturais dos dentes ao mesmo tempo em que possibilita a diminuição dos efeitos de contração após o processo de polimerização. Para além dos materiais e das técnicas utilizadas, o cirurgião dentista deve deixar claro ao paciente que para o sucesso a longo prazo das restaurações é necessário a realização de revisões periódicas.

De acordo Barella Martins e Ilkiu (2016), as resinas compostas possuem um excelente potencial estético e uma longevidade aceitável, além de possuir um custo acessível. As restaurações utilizando resinas compostas possibilitam uma preparação minimamente invasiva, porém estas passam por um processo de encolhimento durante a polimerização, tal encolhimento provoca inúmeros desafios durante a colocação e fotocuramento.

Há três fatores principais que contribuem para redução do estresse de encolhimento, sendo o uso de um pequeno volume de material, um fator de configuração da cavidade inferior e contato mínimo com as paredes da cavidade oposta durante a polimerização. As técnicas incrementais podem ser realizadas através da técnica de camadas horizontais a qual utiliza camadas de resina composta, cada uma < 2,0 mm de espessura. Técnica de camadas oblíqua é feita através da colocação de diversos incrementos compostos na forma de cunha (CHANDRASEKHAR et al., 2017).

A técnica de camadas verticais, nesta são postos pequenos incrementos no padrão vertical a partir de uma parede. Técnica de camadas estratificadas, a mesma é indicada para o desenvolvimento da restauração funcional e anatômica, ocorrendo a aplicação de materiais restauradores de resina composta “estética”. Técnica de acúmulo centrípeto emprega bandas de matriz de metal fino e cunhas de madeira. Técnica de camada horizontal de incremento dividido, quando está é utilizada favorece que os incrementos compostos produzam a maior e mais desfavorável razão de fator C de 5 quando é fatocurado. A técnica sucessiva de acúmulo de cusp, nesta as bordas individuais são restauradas uma por vez até chegar ao nível do esmalte oclusal (CHANDRASEKHAR et al., 2017).

De acordo Rodríguez et al., (2018), a técnica incremental propõe a construção de uma restauração progressiva, havendo a adição de camadas de resina composta que não ultrapassem 2 mm, realizando a fotoativação dos incrementos antes de transportar para a cavidade, possibilitando assim uma melhor polimerização dos incrementos, como também a redução do efeito da contração de polimerização. A técnica incremental permite a penetração de luz adequada, evitando deste modo consequências clínicas, porém a mesma também apresenta algumas desvantagens, como o fato de ter que aplicar várias camadas do material o que favorece a possibilidade de ocorrer retenção de espaços vazios entre as camadas, além de ser mais complexa e consumir um tempo maior.

A resina composta pode ser utilizada na técnica estratificada, está buscar realizar uma imitação das nuances do dente natural, sendo aplicado pequenos incrementos de resina composta para a cor da dentina, tendo características com maior opacidade e opalescência. Para a escolha da técnica de estratificação é necessário avaliar as condições dos dentes, bem como, os desejos do paciente, visto

que a mesma interfere no reflexo da luz e possibilita um bom resultado estético (CRUZ; BEZERRA; PEREIRA, 2021).

A avaliação estética do sorriso consiste na identificação dos pontos que de algum modo interferem tanto de forma positiva como negativa no equilíbrio do mesmo, com o intuito propor soluções clínicas para a harmonização facial, sendo necessário haver um planejamento que avalie as proporções e cor dos dentes, assim como também a relação destes com os lábios, e a comunicação entre paciente e equipe. A associação de técnicas contribui para agilizar o tratamento estético e melhores resultados, como é o caso do clareamento dental com restaurações em resinas compostas. Após a realização do clareamento dental é importante saber o momento certo para fazer as restaurações, devendo ocorrer a aplicação de resinas compostas quando for alcançado o efeito clareador desejado, tal procedimento é considerado como minimamente invasivo e apresenta boa longevidade clínica, baixo investimento, reversibilidade, maior previsibilidade de resultados e mimetismo dental (ESPÍNDOLA-CASTRO et al., 2019).

A associação do clareamento dental com restaurações diretas se tratam de ótimas alternativas que favoreçam a estética, menor tempo de clínico e baixo custo. A remodelação estética em resina composta possibilita a obtenção de resultados satisfatórios, em associação com agentes clareadores se trata de um recurso capaz de minimizar o efeito do fundo escuro na aparência final das restaurações. O clareamento dental se trata de uma alternativa simples de tratamento para dentes que possuem alteração de cor, garantindo resultados satisfatórios, sendo necessário que o profissional responsável possua entendimento acerca dos conceitos de cor e do comportamento óptico do material restaurador e da estrutura dentária (GOYATÁ et al., 2017).

Segundo Dias et al., (2020), para se obter a harmonia do sorriso muitas vezes se faz necessário um planejamento multidisciplinar no tratamento a ser realizado, como é o caso do clareamento dental em parceria com técnicas restauradoras. As técnicas de clareamento dental possibilitam resultados estéticos satisfatórios e as restaurações em resina composta pela técnica direta representa melhor tratamento para favorecer melhorias no contorno estético de dentes anteriores para pacientes jovens, por apresentarem boas características, propriedades mecânicas, alto brilho e facilidade de polimento. A associação de procedimentos estéticos para a obtenção da harmonia do sorriso é essencial para se manter a integridade dentária.

Atualmente a estética periodontal ou estética vermelha tem levantando inúmeras discussões, além de estar sendo mais valorizada, em relação a busca pela harmonia do sorriso. Em casos como erupção passiva alterada, e coroas clínicas curtas (como é o caso da paciente do estudo). Não uma fórmula considerada como a “ideal” para se obter um sorriso atraente, porém, um fator essencial para tal se trata da simetria dos elementos que compõe face, lábios, gengiva e dentes. Sendo necessário avaliar alguns fatores que contribuem com a otimização do sorriso, como a coloração, contorno, assimetria, zênite e posicionamento gengival (TREVISANI; MEUSEL, 2014).

Existem inúmeras formas de tratamentos para conseguir obter o resultado de um sorriso mais natural e expressivo. Em se tratando da eficiência dos sistemas adesivos e de suas propriedades físicas e ópticas da resina composta, é possível utilizar materiais restauradores adesivos diretos, tendo uma boa preservação da estrutura dentária, como via solucionadora de casos em que a ocorrência de fraturas e perdas da estrutura dental. As restaurações em resina composta se utilizadas seguindo critérios e conhecimentos voltados para a cor e forma dos dentes, se mostra sendo uma ótima opção de tratamento, a qual é segura, conservadora e proporciona resultados satisfatórios em relação a estética funcional (PACHECO et al., 2014).

A recuperação estética do sorriso está inteiramente ligada ao procedimento e o conhecimento das técnicas restauradoras e materiais modernos por parte do profissional. Para se obter uma restauração com aparência natural é preciso está por dentro dos parâmetros de fluorescência, opalescência, translucidez e cor. O uso da técnica da barreira de silicone, proporciona maior facilidade em relação a confecção estética do sorriso, visto que possibilita que a restauração seja confeccionada a partir da face palatina, seguindo para a face vestibular, fazendo uso de diferentes cores da resina composta, proporcionando um resultado mais promissor. Para além, a barreira auxilia como forma de orientação na confecção da restauração, em relação aos limites determinados pelo diagnóstico (CARVALHO et al., 2020).

Em se tratando da estética dental o clareamento tem se tornado o tratamento primário entre os demais procedimentos clínicos. Visto, que dentes amarelados causam desconfortos para alguns pacientes, o clareamento pode ser realizado de duas formas, o de consultório, no qual é aplicado o produto sobre a face vestibular dentários que se pretende clarear, e o clareamento supervisionado, feito através de placas personalizadas em acetato, sendo realizado pelo paciente com supervisão do

cirurgião-dentista. Porém as duas técnicas podem ser utilizadas de forma conjunta, proporcionando um resultado mais satisfatório (MARCATTO, 2020).

Através do uso das resinas compostas é possível preservar a estrutura dental sadia, minimizar desgastes e perdas do tecido, além da mesma apresentar pontos importantes em se tratando de restaurações diretas, como o polimento superficial satisfatório, pouca contração de polimerização se aliada a técnica incremental, resistência ao desgaste e possibilidade de realizar reparos. Deste modo, levando em conta os inúmeros materiais que se encontram disponíveis para a realização de procedimentos restauradores, a resina composta se mostra mais vantajosa, sobretudo, em se tratando de pacientes jovens, pois apresenta um bom resultado estético com mínima intervenção (PIVATTO, 2021).

3.0 RELATO DE CASO

Paciente J.J.S, do sexo feminino, 26 anos, procurou tratamento odontológico com queixa de que “não conseguia sorrir pois achava as coroa dos seus dentes eram mais curtas e que não aparecia durante a fala” (figura 1a, b), com a intenção de melhorar essa características.

Figura 1a. Perfil frontal

Figura 1b. Perfil frontal com boca semiaberta

Na primeira consulta durante o exame clinico foi observado um desgaste nas bordas incisais dos incisivos centrais superiores (ICS) e caninos, além de uma cor amarelada.

Nesse contexto, foi proposto como opção de tratamento o clareamento dental associando as técnicas consultório e de uso auto assistido para posterior ajuste incisal, através de incrementos estratégicos com resina composta.

A paciente concordou com a opção de tratamento proposto e desta forma foi iniciado os procedimentos a seguir:

1. Exame clínico completo com preenchimento de anamnese;
2. RAR + profilaxia com a intenção de adequação ao meio bucal;
3. Fotos incisais para planejamento do sorriso (figura 2a, b)

Figura 2a registro das bordas incisais dos ICS

Figura 2b registro das bordas incisais dos ICS com boca entreaberta

4. Moldagem com alginato para obtenção do modelo que servirá para enceramento de diagnóstico e placa de clareamento auto assistido (moldagem superior e inferior).
5. Primeira sessão do clareamento de consultório (utilizando a marca pontenza bianco 38%), (figura 3 a, b,c)

Figura 3a gel clareador Potenza 36%.

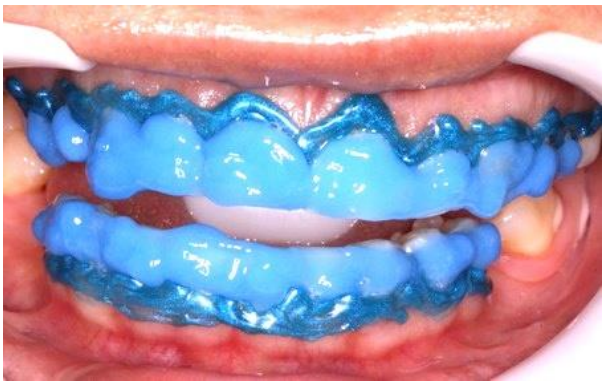

Figura 3b após aplicação do gel clareador Potenza 36%, esperando o tempo de ação do mesmo.

6. Entrega do kit de clareamento caseiro com moldeira, dentifrício para sensibilidade, colutório, fio dental, escova dental, dessensibilizante e o gel clareador caseiro (pontenza bianco).

Na segunda consulta, foi realizada a segunda sessão do clareamento de consultório utilizando a marca HP blue 35%, e a apresentação do enceramento diagnóstico para aprovação.

Em terceira consulta

7. Aumento das bordas incisais seguindo os seguintes passos:
   - Anestesia infiltrativa papilar
   - Profilaxia
   - Isolamento absoluto modificado (figura 4)

Figura 4 Isolamento absoluto modificado de canino a canino.

   - Condicionamento com ácido fosfórico a 37% lavagem em abundância (figura 5 a, b), e adesivo ambar universal.

Figura 5a Condicionamento com ácido fosfórico a 37% por 30 segundos.

Figura 5b Lavagem em abundancia do ácido fosfórico a 37%.

- Foi realizado a técnica direta por meio de um modelo com silicone de adição, sendo incrementado a resina diretamente na boca, construindo assim a barreira palatina com resina empress direct na cor trans 30, nas unidades 11, 12, 13, 21, 22 e 23, sendo possível já obter o aumento das bordas incisais das respectivas unidades dentária (figura 6a, b).

Figura 6a Início da confecção da barreira palatina com matriz da palatina

Figura 6b após construção da barreira palatina

- Construção de dentina com resina palfique;
- Construção de esmalte com resina empress direct cor BLXL.

Sendo assim, foi finalizado o caso com a satisfação do paciente, na figura 7ª é possível vislumbrar o antes da boca entreaberta da paciente, nas demais nota-se a melhoria da harmonização do sorriso, propondo a naturalidade nas características anatômicas dentária, obtendo o aumento incisal com eficiência e sem interferência oclusal (figura 7b, c, d, e).

Figura 7a Boca entreaberta antes da realização dos procedimentos.

Figura 7b Resultado final do aumento da borda incisal após facetas em resinas compostas

Figura 7c Resultado final após facetas em resinas compostas, sendo possível observar a harmonia do sorriso.



Figura 7d Paciente em perfil frontal, após facetas em resinas compostas, sendo possível observar a harmonia do sorriso.

Figura 7e Paciente em perfil frontal, após facetas em resinas compostas, sendo possível observar a harmonia do sorriso.

4.0 DISCUSSÃO

A utilização da resina composta direta é indicada para aumentar e alterar o tamanho da coroa anatômica de pacientes que possuem diastemas anteriores, proporcionando deste modo o máximo de correção estética e funcional, tal técnica se trata de uma abordagem conservadora (SCHUEIGART, SALBEGO, QUESADA, 2016). A técnica de restaurações diretas direcionada para a remodelação em resina composta, é feita por meio da aplicação e escultura de uma ou mais camadas desse material sobre o elemento dentário, o mesmo se trata de um procedimento menos invasivo, proporcionando deste modo uma maior conservação da estrutura dental sadia, possibilitando a obtenção de um sorriso harmonioso e estético, por tal motivo a técnica direta foi escolhida como procedimento no caso relatado (GUERRA; VENÂNCIO; AUGUSTO, 2017).

O uso da técnica direta em resina composta para o aumento da coroa, possui como vantagem a conservação da estrutura dentária, se trata de um procedimento minimamente invasivo, não necessita de preparo cavitário retentivo, tem resultado estético aceitável, pode ser feito em apenas um procedimento, resultado imediato,

fácil manutenção, fácil preparo e ajuste, bem tolerado pulpares, bom custo-benefício. E tem como principal desvantagem a polimerização e a taxa de desgaste acelerado se comparado com metais/cerâmicas (GONÇALVES, 2017).

Existem inúmeras abordagens restauradoras diretas que podem ser utilizadas para a renatomização de dentes, como a inserção de resina composta direta à mão livre sobre a superfície dentária, coroas pré-contornadas, ou até mesmo o uso de guias de silicone, que se utilizada serve de orientação ao profissional, em relação a obtenção da forma e do contorno adequado. A execução da técnica de mão livre exige um conhecimento maior teórico e prático do clínico, sobretudo, em relação a largura e altura dentária. No presente caso relatado foi utilizado tanto a técnica de mão livre como também o uso das guias de silicone, com o intuito de fornecer orientação ao profissional (DETOGNI et al., 2020).

O uso da guia de silicone facilita a estratificação da resina composta e a obtenção do contorno das restaurações, visto que tal procedimento é realizado através das guias de palatina. O uso destas técnicas proporciona vantagens em relação ao alcance do formato desejado da restauração sem que haja necessidade de grandes excessos de materiais, possibilitando a obtenção de um acabamento mínimo com maior previsibilidade do resultado restaurador. O uso das guias, sobretudo, da palatina favorece facilidades em relação a confecção do halo incisal, com a incorporação das características de translucidez e opalescência, bem como, uma restauração em espessuras adequadas. Tendo como principal desvantagem a confecção das guias, porém tal desvantagem pode ser suprida através da técnica de mão livre, em que, a resina composta é inserida de forma incremental (DETOGNI et al., 2020).

Quando o paciente apresenta coloração dental como unidades amareladas ou acinzentadas, por fatores intrínsecos ou extrínsecos, afetando diretamente a estética trazendo desconforto para o mesmo, o procedimento de clareamento pode ser realizado em duas etapas, sendo elas o clareamento de consultório que é baseado na aplicação do produto sobre a face vestibular dos dentes que se deseja clarear e o clareamento supervisionado, o qual é feito pelo paciente com supervisão do dentista, por meio de placas personalizadas em acetato, conhecidas como molderinhas, sendo que as duas formas podem ser associadas, no presente caso da paciente relatado, foi utilizado as duas formas de clareamento para se obter um resultado mais satisfatório (MARION; FIGUEIRA; CARDIA, 2019).

Campos et al., (2015), apresentaram um relato de caso, em que uma paciente do sexo feminino, buscou atendimento odontológico por conta de sua insatisfação estética com o sorriso, porém diferente da paciente citada no presente caso, está queixava-se da aparência dos incisivos laterais superiores, os quais eram maiores que os padrões de tamanho. Sendo escolhido como forma de tratamento a restauração direta em resina composta, tal procedimento foi escolhido por ser mais rápido e de menor custo, além de dispensar etapas de encerramento e moldagem. Tendo um resultado final satisfatório com um bom resultado estético e sem desgastes teciduais.

Já Goyatá et al., (2017), abordaram um relato de caso voltado para a remodelação estética em sorriso com resina composta e clareamento dental de um paciente jovem. Apresentou a técnica de reconstrução em resina composta, tendo em vista um planejamento que levava em consideração os aspectos biológicos, funcionais e estéticos. Sendo feito inicialmente um procedimento clareador e a correção da diastemas, e posteriormente a restauração com resina composta, apresentando um resultado satisfatório. De acordo Mesko et al., (2016) as técnicas diretas em resina composta se trata de uma ótima alternativa para a reabilitação estética em relação a perda dentária e aumento da coroa, visto que a mesmas são minimamente invasivas e oferecem um bom nível de satisfação, em relação ao paciente. Do mesmo modo o caso apresentado priorizou os aspectos biológicos, funcionais e estéticos, sendo realizado inicialmente os procedimentos de clareamento dental, e posteriormente a restauração em resina composta, obtendo resultados estéticos satisfatórios.

5.0 CONCLUSÃO

A harmonização do sorriso está diretamente relacionada com a harmonização facial, beleza e autoestima, sendo um parâmetro que precisa ser estratégico, tendo em vista que, o planejamento precisa ser individualizado respeitando as características orofaciais e limitações do paciente, pois, sabe-se que por mais que exista um protocolo a ser seguido para execução das facetas de resina, cada caso possui suas peculiaridades, sendo necessário um domínio do Cirurgião- dentista para executá-la.

De acordo com o caso relatado a paciente se sentia insatisfeita com o tamanho das unidades dentárias superiores, procurando auxilio odontológico para melhoria do seu sorriso. Sendo realizado inicialmente os procedimentos clareadores o de consultório e o supervisionado, após foi realizado a técnica direta através de um modelo com silicone de adição, o qual foi moldado no modelo de estudo obtido através da moldagem com alginato, o mesmo obteve grande sucesso, com resultados satisfatórios, atendendo as expectativas da paciente, em relação ao aumento da coroa dentária e o clareamento dos dentes.

REFERÊNCIAS

ALVES, N. V.; TRIGUEIRO, T. A.; LANDIM, E. V.; TAVARES, G. R. Reabilitação estética e funcional do sorriso: revisão de literatura. **Revista Interfaces: Saúde, Humanas e Tecnologia**, v. 3, n. 9, 2016.

ANDREIUOLO, R. F.; FRANÇA, R. M.; ABREU, J.; FERNANDE, R.; DIAS, K. R. H. C. Reestabelecendo a estética com restauração de resina composta anterior. **Clín. int. j. braz. dent,** p. 142-149, 2016.

BARELLA, G.; MARTINS, J. B.; ILKIU, R. E. Evolução da resina composta como material restaurador indireto. **Ação Odonto**, n. 1, 2016.

BAYNE, S, C.; FERRACANE, J. L.; MARSHALL, G. W.; MARSHALL, S. J.; VAN NOORT, R. The Evolution of Dental Materials over the Past Century: Silver and Gold to Tooth Color and Beyond. **J Dent Res**, v. 98, n. 3, p. 257-265, 2019.

BICALHO, A. A. **Efeito do tipo de resina e técnica de inserção no desempenho biomecânico de restauração de molares com grande perda estrutural.** Dissertação (Mestre em Odontologia) – Faculdade de Odontologia da universidade federal de Uberlândia. Uberlândia, 2012.

BLATZ, M. B.; CHICHE, G.; BAHAT, O.; ROBLEE, R.; COACHMAN, C.; HEYMANN, H. O. Evolution of Aesthetic Dentistry. **Jour Dent Res**, v. 98, n. 12, p. 1294-1304, 2019.

CAMPOS, P. R. B.; AMARAL, D.; SILVA, M. A. C.; BARRETO, S. C.; PEREIRA, G. D. D. S.; PRADO, M. Reabilitação da estética na recuperação da harmonia do sorriso: relato de caso. **Revista da Faculdade de Odontologia-UPF**, v. 20, n. 2, 2015.

CARDOSO, P. C.; DECURCIO, R. A.; PACHECO, A. F. R.; MONTEIRO JÚNIOR, L. J. E.; LIMA, P. L. A., SILVA, R. F. Facetas diretas de resina composta e clareamento dental: estratégias para dentes escurecidos. **Revista Odontológica do Brasil Central**, v. 20, n. 55, 2011.

CARVALHO, G. A. O.; ALMEIDA, R. R.; CÂMARA, J. V. F.; RIBEIRO, A. D. O. P.; PIEROTE, J. J. A. Estratificação da resina composta com o uso de barreira de silicone: revisão de literatura. **Research, Society and Development**, v. 9, n. 7, 2020.

CHANDRASEKHAR, V.; RUDRAPATI, L.; BADAMI, V.; TUMMALA, M. Técnicas incrementais em restauração composta direta. **J Conserv Dent**, Nov-Dez;20(6): p. 386-391, 2017.

COLLARES, K.; OPDAM, N. J. M.; LASKE, M.; BRONKHORST, E. M., DEMARCO, F. F.; CORREA, M. B.; HUYSMANS, M. C. Longevity of Anterior Composite Restorations in a General Dental Practice-Based Network. **Jour Dent Res**, v. 96, n. 10, p. 1092-1099, 2017.

CRUZ, G. A. C.; BEZERRA, R. B.; PERREIRA, T. M. S. Harmonização estética de dentes ântero-superiores com resina composta: relato de caso clínico. **Rev Gaúch Odontol**, v. 69, 2021.

DETOGNI, A. C.; PIANA, E. A.; GADONSKI, E. P.; CAMILOTTI, V. Reanatomização dental pela técnica direta com guias de silicone: relato de caso clínico. **Clinical and Laboratorial Research in Dentistry**, 2020.

DIAS, J. N.; VERAS, I. M. D.; BORGES, B. C. D.; CARVALHO, L. K. C. G.; ASSUNÇÃO, I. V. Alteração de forma dentária com resina direta: relato de caso. **Revista Ciência Plural**, v. 6, n. 3, p. 230-238, 2020.

DIAS, J. N.; VERAS, I. M. D.; BORGES, B. C. D.; CARVALHO, L. K. C. G.; ASSUNÇÃO, I. V. Solução estética multidisciplinar em dentes anteriores: relato de caso. **Revista Ciência Plural**, v. 6, n. 3, p. 255-264, 2020.

ESPÍNDOLA-CASTRO, L. F.; FILGUEIRAS, L. V.; MAIOR, J. R. S.; PEDROSA, M. S.; SILVA, C. H. V. Harmonização estética do sorriso cirurgia periodontal, clareamento dental e fechamento de diastemas relato de caso. **Full dent. sci**, v. 10, n. 38, p. 42-8, 2019.

GONÇALVES, V. C. V. **Tratamentos Restauradores Diretos a Resina Composta de Lesões de Atrição.** Dissertação (Mestre em Medicina Dentária) – Universidade Fernando Pessoa. Porto, 2017.

GOYATÁ, F. R.; COSTA, H. V.; MARQUES, L. H. G.; BARREIROS, I. D.; LANZA, C. R. M.; NOVAES JÚNIOR, J. B.; MORENO, A. Remodelação estética do sorriso com resina composta e clareamento dental em paciente jovem: relato de caso. **Arch Health Invest**, v. 6, n. 9, 2017.

GUERRA, M. L. R. S.; VENÂNCIO, G. N.; AUGUSTO, C. R. Fechamento de diastemas anteriores com resina composta direta: relato de caso. **Revista da faculdade de odontologia de lins**, v. 27, n. 1, p. 63-68, 2017.

INNES, N. P. T.; CHU, C. H.; FONTANA, M.; LO, E. C. M.; THOMSON, W. M.; URIBE, S.; SCHWENDICKE, F. A. Century of Change towards Prevention and Minimal Intervention in Cariology. **Jour Dent Res**, v. 98, n. 6, p. 611-617, 2019.

LIMA, M. G. S.; BRITO, F. G. B.; CRUZ, J. H. A.; MEDEIROS, L. A. D. M.; PENHA, E. S.; FIGUEIREDO, C. H. M. C.; GUÊNES, G. M. T. Reanatomização do sorriso com uso de resina composta: relato de caso. **Arch Health Invest**, v. 8, n. 9, 2019.

LORENCINI, A. C. **Personalização do sorriso pela técnica de resina composta direta: relato de caso clínico**. Trabalho de Conclusão de Curso (Graduação em Odontologia) – Faculdade Maria Milza. Governador Mangabeira, 2018.

MAGALHÃES, M. S. **Aumento da coroa clínica estético: relato de caso clínico.** Trabalho de Conclusão de Curso (Especialista em Periodontia) – Universidade Federal do Rio Grande do Sul. Porto Alegre, 2015.

MARCATTO, I. N. **Tratamento de agenesia bilateral de incisivos laterais superiores: reanamotização de diastemas múltiplos com uso de resinas diretas.** Trabalho de Conclusão de Curso (Graduação em Odontologia) – Universidade Cesumar. Maringá, 2020.

MARION, F. A.; FIGUEIRA, L. G. R.; CARDIA, L. T. Aumento de coroa clínica estética e reanatomização dentária com resina composta: relato de caso clínico. In: NETO, B. R. S. (Org.). **A produção do conhecimento nas ciências da saúde 5**. Ponta Grossa (PR): Atena Editora, 2019.

MESKO, M. E.; CENCI, M. S.; LOOMANS, B.; OPDAM, N.; PEREIRA-CENCI, T. Reabilitação oral do desgaste dentário severo com resina composta. **Revista Da Faculdade de Odontologia-UPF**, v. 21, n. 1, 2016.

MOREIRA, E. J. R.; NETO, J. A. F.; FREITAS, G. Harmonização estética do sorriso com facetas diretas em resina composta: relato de caso. **SciInvestDent**, v. 23, n. 1, p. 22-27, 2018.

NETO, A. F.; BORGES, L. R.; MARTINS, V. M.; FILHO, P. C. F. S.; SILVA, C. F. Reanatomização dentária e sua importância nos resultados estéticos do sorriso: relato de caso. **Revista Odontológica do Brasil Central**, v. 29, n. 88, 2020.

PACHECO, A. F.; FERREIRA, M. G.; DECURCIO, R. D. A.; LUZ, C. A.; MAFFRA, P. E. T.; GONÇALVES, M. M. D. C.; CARDOSO, P. D. C. Técnica Indireta-direta para Resinas Compostas–Coroas Leves. **International Journal of Brazilian Dentisty**, v. 10, n. 1, p. 448-455, 2014.

PEREIRA, M. R.; BALEEIRO, L. L.; COELHO, U. P.; GARCIA, N. G. Reabilitação estética com resina composta em paciente jovem: relato de caso clínico. **Revista Odontológica do Brasil Central**, v. 29, n. 88, 2020.

PIVATTO, G. **Fechamento de diastema ântero-superior com restauração direta em resina composta: relato de caso.** Trabalho de Conclusão de Curso (Graduação Cirurgião-Dentista) - Centro Universitário Uniguairacá. Guarapuava, 2021.

REZENDE, Maria Cristina Rosifini Alves; FAJARDO, Renato Salviato. Abordagem estética na Odontologia. **Archives of Health Investigation**, v. 5, n. 1, 2016.

SCHUEIGART, M. G.; SALBEGO, R. S.; QUESADA, G. A. T. Reabilitação estética anterior: relato de caso clínico. **Revista da AcBO**-ISSN 2316-7262, v. 5, n. 1, 2016.

SILVA, F. J. V.; SILVA, E. L.; JANUÁRIO, M. V. S.; VASCONCELOS, M. G.; VASCONCELOS, R. G. Técnicas para reduzir os efeitos da contração de polimerização das resinas compostas fotoativadas. **SALUSVITA**, Bauru, v. 36, n. 1, p. 187-203, 2017.

SOARES, P. V.; REINKE, A. C. M. A.; MOURA, G. F.; ZEOLA, L. F.; MACHADO, A. C.; REIS, B. R. Reabilitação estética e funcional com facetas diretas após histórico de traumatismo dento-alveolar. **Revista Odontológica do Brasil Central**, v. 25, n. 74, 2016.

TREVISANI, R. S.; MEUSEL, D. R. D. Z. V. Aumento de coroa clínica em dentes anteriores. **Journal of Oral Investigations**, v. 3, n. 2, p. 19-24, 2015.

ANEXO

AUTORIZAÇÃO

Declaro, a partir desta data, que eu, **Mona lisa Cordeiro Asselta da Silva** autorizo a defesa e publicação na biblioteca virtual da Instituição o Trabalho de Conclusão de Curso do (a, os, as) discente (s) **Josefa de Jesus Souza**, intitulado **Incrementos estratégicos em resina composta para melhoria do sorriso: relato de caso clínico**, produzido como requisito parcial para conclusão do curso de graduação de Odontologia desta Instituição.

Feira de Santana, 06/12/2021

Mona Lisa Cordeiro Asselta da Silva

Assinatura do Orientador(a)