UNIDADE DE ENSINO SUPERIOR DE FEIRA DE SANTANA

JULIA DOS SANTOS RIOS
RAIANE LOPES RIOS

ALTERAÇÕES PULPARES E PERIRRADICULARES E SEUS RESPECTIVOS TRATAMENTOS

Feira de Santana - Ba
2022

Julia dos Santos Rios

Raiane Lopes Rios

ALTERAÇÕES PULPARES E PERIRRADICULARES E SEUS RESPECTIVOS TRATAMENTOS

Trabalho de conclusão de curso apresentado à Unidade de Ensino Superior de Feira de Santana, como requisito para obtenção do título de cirurgião dentista.

Orientador: Prof. Dr. Laerte Oliveira Barreto Neto.
Coorientadora: Profª Ms. Joana Dourado Martins Cerqueira.

Feira de Santana – BA

2022

" Você nunca sabe a força que tem.
Até que a sua única alternativa é ser forte"
(Johnny Depp)

Dedicamos esse trabalho a nossas famílias, ao nosso orientador Prof. Dr. Laerte Barreto e todos que contribuíram direta ou indiretamente de forma positiva no nosso processo de formação acadêmica.

AGRADECIMENTOS

Agradeço primeiramente a Deus por ter me proporcionado chegar até aqui. A minha família, que esteve presente do início ao fim, pai, mãe, essa conquista é nossa. Aos meus irmãos, minha eterna gratidão pela paciência durante esses anos, ao meu namorado pelo amor, incentivo e apoio incondicional. A minha dupla que durante esses 5 anos sempre esteve presente, sem você essa caminhada não seria tão leve, obrigada por tudo. A Fran e Horrana, foi maravilhoso chegar até aqui crescendo com vocês. A Ane, minha eterna gratidão por todo suporte e apoio, você foi incrível. Agradeço aos meus professores orientadores Laerte Barreto e Joana Dourado por todo auxílio necessário para elaboração do projeto, a pró Jamilly Musse pelas inúmeras correções e atenção. A todos que direta ou indiretamente fizeram parte da minha formação, o meu muito obrigada.

JULIA DOS SANTOS RIOS

Primeiramente, agradeço a Deus, por ter me dado força e sabedoria para seguir esta trajetória. A minha mãe, por todo apoio, por não medir esforços para me ajudar independente das circunstâncias, a meu filho Arthur que foi meu combustível para superar cada dificuldade. Agradeço a minha vó Duda por todos as ajudas e a minha irmã Rainná por ter sido meu suporte em muitos momentos. Aos meus amigos que foram essenciais durante esses 5 anos, obrigada por cada momento que vocês me fizeram viver: Horrana, Francieli, Yagna, João e Lucas. A minha dupla Julia que foi meu pilar do início ao fim desse percurso, estando comigo em todos os momentos bons e ruins, por me ajudar em meus piores momentos, obrigada por tanto, você foi essencial. A meu orientador Laerte Barreto por todo ensinamento e orientações, a pró Joana por todo suporte, vocês foram essenciais.

RAIANE LOPES RIOS

SUMÁRIO

RESUMO---------- 7

Palavras Chaves:---------- 7

ABSTRACT---------- 7

Keywords:---------- 8

1.INTRODUÇÃO---------- 8

2.REVISÃO DE LITERATURA---------- 10

2.1 PATOLOGIAS PULPARES ----------10

2.1.1 Polpa normal ----------11

2.1.2 Pulpite reversível----------11

2.1.3 Pulpite Irreversível ----------11

2.1.4 Necrose pulpar ----------12

2.2 ALTERAÇÕES PERIRADICULARES ----------12

2.2.1 Abscesso periapical agudo ----------13

2.2.2 Abscesso apical crônico----------13

2.3 TRATAMENTO PULPAR----------14

3. METODOLOGIA---------- 14

3.1 LEVANTAMENTO DE ESTUDOS ----------15

3.2 SELEÇÃO E LEITURA DO MATERIAL----------15

3.3 CRITÉRIOS DE INCLUSÃO---------- **15**

3.4 CRITÉRIOS DE EXCLUSÃO----------15

3.5 ANÁLISE, INTERPRETAÇÃO E DISCUSSÃO DOS DADOS: ----------15

4. RESULTADOS E DISCUSSÃO---------- **16**

5.CONCLUSÃO----------**20**

REFERÊNCIAS---------- **21**

ANEXO----------**24**

RESUMO

Introdução: A endodontia atua na prevenção, diagnóstico e tratamento das patologias que acometem o complexo dente, polpa, periodonto. Essas patologias podem ser causadas por agressões físicas, químicas ou biológicas. Para determinar a conduta clínica adequada em cada situação, é fundamental o estabelecimento de um diagnóstico preciso, que será fundamental para o planejamento do tratamento endodôntico. **Objetivo:** Abordar a importância das classificações pulpares e perirradiculares, descrevendo os possíveis tratamentos e condutas utilizadas para definição da patologia. **Material e Métodos:** trata-se de uma revisão integrativa da literatura, com estudos publicados entre os anos de 2011 a 2022. Foram utilizados os seguintes descritores: ‘‘Alteração pulpar’’, ‘’Alterações perirradiculares’’, ‘’Tratamento endodôntico’’. **Resultado:** Considerando os critérios de exclusão da pesquisa, chegou-se no número final de 11 artigos selecionados, sobre a importância do diagnóstico para classificação das patologias pulpares e perirradiculares e seus tratamentos frente a uma conduta clínica adequada. **Conclusão:** Os tratamentos e condutas para definição das patologias pulpares e perirradiculares são traçadas a partir de uma completa análise de sinais e sintomas colhidas na anamnese, exame clinico e exames complementares. Desta forma, será possível definir o diagnóstico, classificando cada patologia de acordo com suas características. Em seguida, deve ser feito o plano de tratamento, para cada situação.

Palavras Chaves: “Alterações pulpar”; “Alterações perirradiculares”; “Tratamento endodôntico”; “Diagnostico pulpar”.

ABSTRACT

Introduction: Endodontics works in the prevention, diagnostic and treatment of pathologies that affect the tooth, pulp, periodontium complex. These pathologies can be caused by physical, chemical or biological aggressions. To determine the appropriate clinical management in each situation, it is essential to establish an accurate diagnosis, which will be fundamental for the planning of endodontic treatment. **Objective:** To approach the importance of pulp and periradicular classifications,

describing the possible treatments and procedures used to define the pathology. **Material and Methods:** this is an integrative literature review, with studies published between the years 2011 to 2022. The following descriptors were used: ''Pulp change'', "Periradicular changes", "Endodontic treatment'' '. **Result:** Considering the exclusion criteria of the research, the final number of 11 selected articles was reached, on the importance of diagnosis for classifying pulp and periradicular pathologies and their treatments in the face of an appropriate clinical conduct. **Conclusion:** The treatments and procedures for defining pulp and periradicular pathologies are drawn from a complete analysis of signs and symptoms collected in the anamnesis, clinical examination and complementary exams. In this way, it will be possible to define the diagnosis, classifying each pathology according to its characteristics. Then, a treatment plan must be made for each situation.

Keywords: “Pulp alterations”; “Periradicular changes”; "Endodontic treatment"; “Pulp diagnosis

1.INTRODUÇÃO

A Endodontia atua na prevenção, diagnóstico e tratamento das patologias que acometem todo o complexo dente, polpa e periodonto. Essas patologias podem ser causadas por agressões físicas, químicas ou biológicas. O dente recebe esses estímulos, que possuem um caráter nocivo para as suas estruturas teciduais e o hospedeiro irá desencadear uma resposta imunológica na tentativa de reparar o dano (OLIVEIRA et al., 2022).

Para determinar a conduta clínica adequada em cada situação, é fundamental o estabelecimento de um diagnóstico preciso. Como a polpa está envolvida por paredes de dentina, não é possível a sua visualização direta pelo profissional durante o atendimento clínico (SILVA et al., 2020). Nas alterações da polpa dentária, para o estabelecimento das suas condições patológicas são necessárias informações da anamnese, exame clínico, testes de sensibilidade e avaliação radiográfica.

O diagnóstico representa a base para a estruturação do tratamento endodôntico, sendo assim, raramente consiste em um único achado, mas sim em um conjunto de observações adquiridas ao longo da avaliação com paciente (ALGHAITHY; QUALTROUGH, 2017; KÉROURÉDAN et al., 2017). Mediante as

informações obtidas na determinação do diagnóstico, as alterações pulpares poderão ser classificadas como polpa normal, pulpite reversível, pulpite irreversível e necrose pulpar (LEONARDI et al., 2011).

A polpa clinicamente normal é um tecido conjuntivo frouxo ricamente vascularizado e inervado, que tem as funções: formadora, nutritiva, sensorial e defensiva. A pulpite reversível trata-se de uma leve alteração inflamatória da polpa, em fase inicial, na qual a reparação tecidual advém quando é removido o agente agressor, frequentemente assintomática, porém, quando aplicados os recursos semiotécnicos, o paciente pode sentir uma dor aguda, rápida, localizada, fugaz, sendo descontinuada após remover o estímulo. O tratamento indicado é o conservador, ou seja, a remoção do agente agressor associado à proteção pulpar direta ou indireta (SANTOS et al., 2011; LEONARDI et al., 2011).

Segundo Santos (2011) a pulpite irreversível, é caracterizada por uma inflamação severa, sendo a remoção dos irritantes insuficiente para reverter o quadro. A polpa é acometida por um processo inflamatório e pode progredir para uma condição mais drástica, a qual pode ter evolução lenta ou rápida. Nessa condição, o prognóstico para o dente mostra-se favorável, já para o tecido pulpar é desfavorável. Com isso, a polpa deve ser removida, sendo indicado a biopulpectomia e tratamento endodôntico como conduta clínica.

Na necrose pulpar, na maioria das vezes assintomática, o paciente pode relatar um episódio prévio de dor. Os testes térmicos pelo calor e pelo frio não evocam uma resposta dolorosa (GALDINO et al., 2018). É possível classificar as condições perirradiculares encontradas nos exames radiográficos como: apicais normais, periodontite apical sintomática, periodontite apical assintomática, abscesso apical agudo e abscesso apical crônico. Uma vez removida a causa através do tratamento do canal radicular, a normalidade do periápice é restabelecida (KIRCHHOFF et al., 2013).

É evidente que todo profissional pretende determinar uma correta avaliação para assim indicar a melhor conduta clínica. Desta forma é essencial a realização de estudos voltados aos métodos de diagnóstico pulpares. A partir disso o mesmo pode ser responsável pelo êxito ou fracasso do tratamento. Cabe ao profissional conhecer as características clínicas de cada tipo de patologia pulpar, e saber classificá-las e solucioná-las (LEONARDI et al., 2011).

O tratamento endodôntico tem como objetivo a manutenção do elemento dental em função no sistema estomatognático, sem prejuízos à saúde do paciente. Para que se consiga êxito nesse tratamento é imprescindível que sejam adotados princípios científicos, mecânicos e biológicos. Tais princípios e passos clínicos estão diretamente relacionados aos sucessos e insucessos do tratamento endodôntico, as condições clínicas da prática endodôntica que requerem intervenção incluem dentes com pulpite irreversível (biopulpectomia), com necrose e infecção pulpar (necropulpectomia) e casos de retratamento (SIQUEIRA JR et al., 2012).

Desta forma, o presente trabalho teve como objetivo abordar a importância das classificações pulpares e perirradiculares, descrevendo os possíveis tratamentos e condutas utilizadas para definição das patologias.

2.REVISÃO DE LITERATURA

Embora diversas pesquisas já tenham sido realizadas sobre patologias pulpares e periapicais, é importante que se mantenha uma constante investigação sobre essas doenças, principalmente no que diz respeito à sua epidemiologia, etiologia e forma de tratamento para cada tipo de caso (ALBUQUERQUE et al., 2011). Além disso, para que o sucesso do tratamento seja alcançado, o cirurgião-dentista deve estar sempre preparado para que possa realizar diagnósticos corretos, com base em informações obtidas na anamnese, exames clínicos e radiográficos (COSTA et al., 2021).

2.1 PATOLOGIAS PULPARES

As patologias pulpares são resultado do processo inflamatório desenvolvido por meio de um agente agressor em contato com o tecido pulpar, que podem afetar os tecidos perirradiculares em resposta à infecção do canal radicular. Uma vez que o processo inflamatório é instalado, a agressão interrompe a integridade do tecido, se manifestando com diferentes sintomatologias. Clinicamente o estado pulpar pode ser classificado em polpa norma, pulpite reversível, pulpite irreversível e necrose pulpar (MELO et al.,2022).

2.1.1 Polpa normal

A polpa sadia é caracterizada como um tecido conjuntivo frouxo, localizado na parte interna da cavidade pulpar, envolvida por paredes dentinárias, ocupando a câmara pulpar e canal radicular (LEONARDI et al., 2011; TORRES et al., 2013). Clinicamente, ao ser submetida a testes de temperatura, a polpa sadia tende a responder positivamente, apresentando resposta dolorosa com intensidade compatível à excitação provocada, com redução imediata após a remoção do estímulo. Sendo assim, a polpa normal manifesta imediata sensação dolorosa ao frio e um rápido retorno à normalidade assim que o estímulo é removido (PEREIRA; ANAUATE-NETTO; GONÇALVES, 2014; LOPES; SIQUEIRA JR, 2015).

2.1.2 Pulpite reversível

A pulpite reversível é uma leve alteração inflamatória da polpa, em fase inicial. Geralmente é assintomática, entretanto, desconforto ou a dor é sentida quando um estímulo for aplicado. A dor é aguda, rápida, localizada, sendo cessada após remoção do estímulo. O prognóstico é avaliado como favorável e a terapêutica indicada é conservadora, ou seja, consiste em remover o agente agressor associado à proteção pulpar (SANTOS et al., 2011; LEONARDI et al., 2011).

2.1.3 Pulpite Irreversível

A pulpite irreversível é um quadro inflamatório intenso, onde a remoção dos irritantes é insuficiente para reverter o quadro, podendo evoluir para um processo de necrose (SANTOS et al., 2015). Pode ser assintomática ou sintomática. Nesta, o paciente pode manifestar dor espontânea ou com intervalos, localizada, difusa ou irradiada, agravando com a presença de estímulos térmicos, principalmente nos estímulos frios, sem alívio da sintomatologia dolorosa mesmo ao fazer uso de analgésicos. Clinicamente, observa-se a presença de lesão de cárie ou restauração profunda, exposição pulpar ou qualquer outro tipo de agressão que pode estar causando injúria pulpar (LOPES; SIQUEIRA, 2015; HARGREAVES; BERMAN, 2017).

2.1.4 Necrose pulpar

A necrose pulpar decorre da suspensão dos processos metabólicos do tecido pulpar, possibilitando a colonização bacteriana no canal radicular. Diante da não realização da necropulpectomia, as toxinas bacterianas da decomposição tecidual irão acometer os tecidos periapicais, podendo evoluir para periapicopatias ou alterações periapicais (LEONARDI et al., 2011).

Geralmente a necrose se apresenta assintomática, entretanto o paciente pode descrever episódios de dor anteriormente (FULLER et al., 2018). Um aspecto evidente da necrose é o resultado negativo dos testes de vitalidade. À percussão e palpação podem apresentar resultados positivos ou negativos. Clinicamente, o dente pode apresentar cárie extensas ou coroas fraturadas, além de uma coloração escurecida (LEONARDI et al., 2011; SANTOS et al., 2015).

2.2 ALTERAÇÕES PERIRRADICULARES

As alterações perirradiculares caracterizam-se pela inflamação dos tecidos periapicais, gerando sintomas clínicos, incluindo uma resposta dolorosa à mordida, percussão ou sensibilidade à palpação. Devem ser diagnosticadas corretamente para que haja uma abordagem terapêutica adequada (MELO et al., 2022).

A periodotite apical aguda é uma inflamação provocada por bactérias e toxinas da polpa e do sistema de canais radiculares que além do ápice, atinge o espaço periodontal. Provoca dor intensa e contínua ao paciente e, em muitos casos, o dente está ligeiramente extruído (RÔÇAS; PROVENZANO, 2015). Diante disso, os testes podem ter uma resposta extremamente dolorosa à pressão da mordida ou à percussão. A radiografia geralmente exibirá um espessamento do ligamento periodontal (BARBIN et al., 2012).

A periodontite apical crônica é apresentada quando os microrganismos presentes no ápice do dente não são eliminados, fazendo com que a inflamação persista e há uma resposta do hospedeiro. Neste caso, o dente não apresenta sintomas clínicos, os testes de sensibilidade pulpar apresentam respostas negativas, não há dor à mastigação, mas pode haver uma resposta diferente à percussão.

Comumente essa patologia é detectada através da radiografia, onde mostra uma radiolucidez apical (LIN et al., 2020).

2.2.1 Abscesso periapical agudo

O abcesso periapical agudo ocorre quando geralmente há uma agressão de maior intensidade associada a um quadro de baixa resistência do hospedeiro, resultando na presença de edema e fluidos purulentos nos tecidos periapicais, apresenta três fases evolutivas: inicial, em evolução e evoluída (BIZ, 2013).

Na fase inicial, a secreção purulenta encontra-se próximo ao forame apical e não há edema. Quando em evolução, o exsudato está procurando um caminho para a exteriorização, podendo ser via periodonto ou intraósseo, apresentando sintomatologia dolorosa com dor espontânea e continua, localizada, intensa e latejante. Nesta fase, o paciente pode apresentar edema intraoral ou extraoral, estado febril e trismo (RIBEIRO, 2015).

No último estágio, a coleção purulenta rompe a resistência do ligamento periodontal ou do periósteo para que ocorra a drenagem via fístula. O indivíduo pode relatar a presença da fístula como uma bolinha na gengiva, de onde, às vezes, sai um líquido amarelo. A sintomatologia é semelhante ao estágio anterior (BIZ, 2016).

2.2.2 Abscesso apical crônico

O abscesso periapical crônico é decorrente de um processo inflamatório, purulento, de desenvolvimento lento, sem presença de sintomatologia, estando relacionado a um dente com necrose pulpar. O pus presente será drenado via ligamento periodontal ou por um trajeto fistuloso intra ou extraoral. A periodontite apical crônica não tratada pode evoluir para granuloma perirradicular. Em decorrência disso, pode ocorrer reabsorção óssea, gerando tecido inflamatório granulomatoso. O granuloma é apresentado como um achado radiográfico, diante do dente que se encontra normalmente assintomático, não respondendo aos testes de sensibilidade pulpares nem aos testes de percussão (RÔÇAS; PROVENZANO, 2015; BIZ, 2016; LIN et al., 2020).

2.3 TRATAMENTO PULPAR

A decisão entre qual plano de tratamento endodôntico será realizado depende de um diagnóstico correto, baseado em parâmetros colhidos mediante a avaliação inicial, conforme as informações necessárias para o estabelecimento das condições patológicas. O tratamento endodôntico tem como objetivo a conservação do elemento dental, sem prejuízos à saúde do paciente. Para que se consiga êxito nesse tratamento é necessário que sejam seguidos princípios científicos, mecânicos e biológicos (COSTA et al., 2021).

O capeamento pulpar indireto é indicado quando não ocorre exposição pulpar após a remoção total do tecido cariado. Esta ação controla a micro infiltração e a penetração de bactérias e contaminantes, protegendo a polpa (GUIMARÃES et al., 2017).

A pulpotomia é um procedimento onde parte da polpa viva exposta é amputada a fim de preservar a vitalidade e função da polpa residual. Esta terapia é vantajosa em caso de agressão pulpar mínima, reduzindo a hiperemia, controlando o sangramento e permitindo também que a polpa remanescente possa ter uma reação defensiva mais rápida, mantendo todas as vantagens da vitalidade pulpar para o dente (NAHHAS, 2021).

A biopulpectomia consiste no tratamento endodôntico de dentes vitais. Tem como indicação os casos de pulpite irreversível, sintomática ou assintomática, exposições patológicas da polpa, exposições acidentais da polpa, fraturas coronárias com exposição pulpar, reabsorções internas, tratamento endodôntico por finalidade protética ou cirúrgica (LEONARDO, 2017).

A necropulpectomia consiste no tratamento endodôntico de dentes necrosados, sem vitalidade pulpar, através da remoção da polpa necrosada e micro-organismos do interior do canal radicular. A seguir, o canal é obturado com material adequado (LOPES; SIQUEIRA, 2015).

3. METODOLOGIA

O presente trabalho trata-se de uma revisão integrativa da literatura. Esse método se concentra em uma ampla e rigorosa síntese de estudos que abordam o problema a ser investigado (SOUZA, 2020).

3.1 LEVANTAMENTO DE ESTUDOS

Os descritores dos estudos, consultados no DECS, foram: “Alterações pulpares/ Pulp alterations”; “Alterações perirradiculares/Periradicular changes”; “Tratamento endodôntico/ Endodontic treatment”; “Diagnóstico pulpar/ Pulp diagnostic”. Em seguida, foi realizada a busca de estudos nas seguintes plataformas: *Medical Literature Analysis and Retrieval System Online (*MEDLINE/PubMed) e *Scientific Eletronic Libraly Online* (SCIELO).

3.2 SELEÇÃO E LEITURA DO MATERIAL

Inicialmente, foi realizada uma leitura dos artigos pelos pesquisadores, onde foram considerados os critérios de inclusão e exclusão. Posteriormente as informações desses artigos foram armazenadas em um banco de dados, através de uma tabela no word.

3.3 CRITÉRIOS DE INCLUSÃO

Os critérios de inclusão foram: estudos publicados entre o ano de 2011 a 2022, na língua inglesa e portuguesa; artigos na íntegra que aborda o tema alterações pulpares e perirradiculares e seus respectivos tratamentos.

3.4 CRITÉRIOS DE EXCLUSÃO

Artigos sem abordagem relevante ao tema (alterações pulpares e perirradiculares e seus respectivos tratamentos); artigos fora das línguas portuguesa e inglesa, artigos de ano anterior a 2011; artigos cujo título, palavras-chave e resumo que não estejam relacionados ao tema nem aos objetivos do presente trabalho.

3.5 ANÁLISE, INTERPRETAÇÃO E DISCUSSÃO DOS DADOS:

Após considerar os critérios de inclusão e exclusão, foi realizada uma leitura crítica e os dados principais, foram digitados em um quadro, com as seguintes informações : base de dados, titulo do artigo, autor e considerações do trabalho.

A presente revisão buscou promover uma síntese sobre a importância da classificação das alterações pulpares e perirradiculares e seus respectivos

tratamentos. Foi realizada a busca de artigos nas bases de dados identificadas no quadro abaixo.

Quadro 1: Fluxograma do resultado da estratégia de busca e seleção dos estudos.

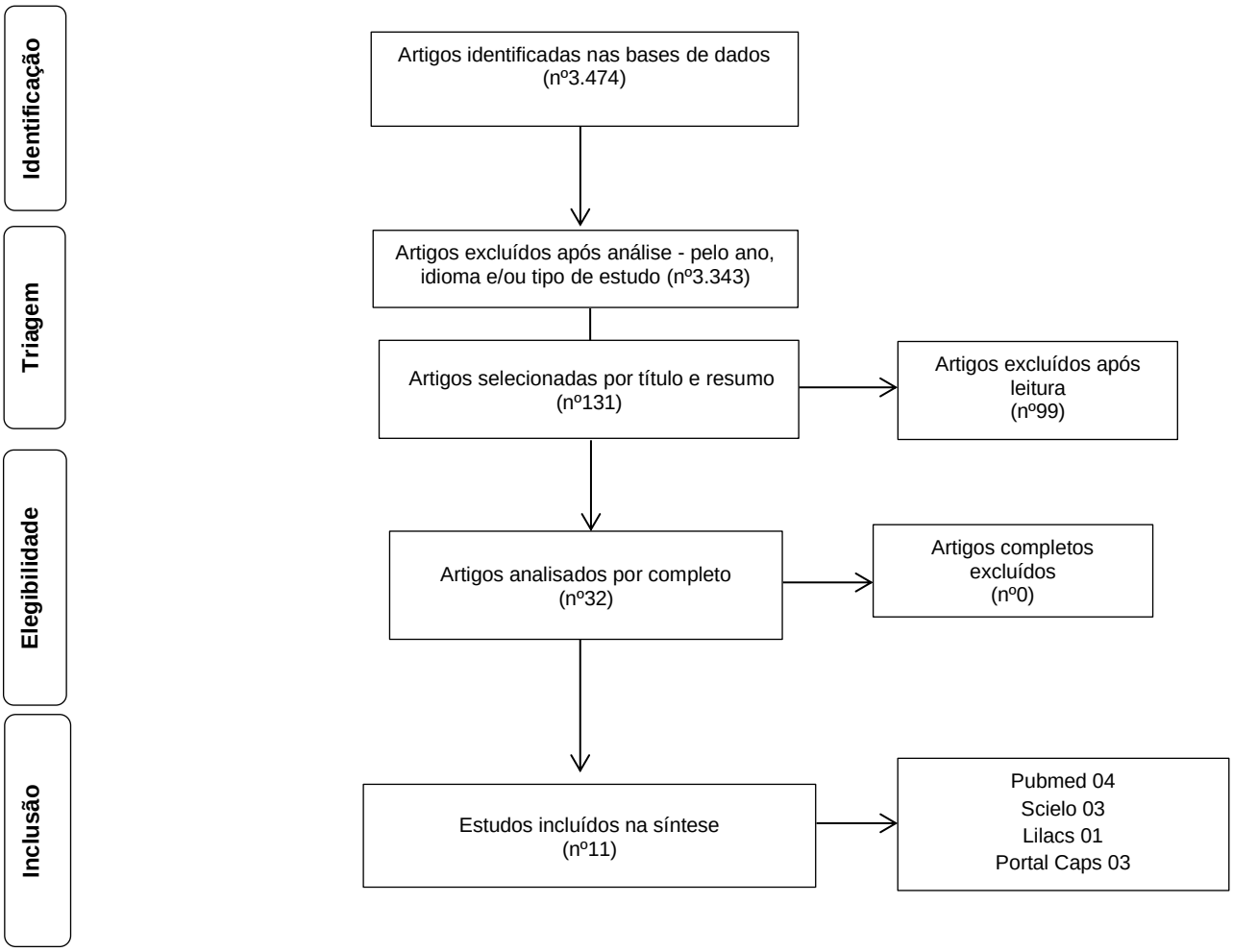

4. RESULTADOS E DISCUSSÃO

O cirurgião-dentista precisa estar capacitado para solucionar os problemas de seus pacientes, oferecendo um atendimento mais adequado para cada caso, avaliando sinais clínicos e sintomas mais comuns encontrados em seus atendimentos. Essas alterações constituem uma realidade no cotidiano do atendimento odontológico, sendo necessário identificar as principais patologias pulpares e periapicais para traçar um plano de tratamento adequado para cada situação encontrada (COSTA et al., 2021).

Quadro 2. Principais resultados encontrados divididos em base de dados título, autores e conclusão.

BASE DE DADOS	TITULO DO ARTIGO	AUTORES	CONCLUSÃO
PUBMED	Pulp and periapical pathologies.	LEONARDI et al., (2011).	Mediante a uma alteração pulpar, no momento da determinação do tipo de tratamento a ser realizado é preciso questionar se a polpa tem condições de ser mantida no interior da cavidade pulpar.
LILACS	Prevalência de doenças pulpares e periapicais na Clínica de especialização em Endodontia da FOP/UPE.	ALBUQUERQUE et al., (2011).	É fundamental o conhecimento do cirurgião dentista em relação a estas patologias, a fim de que se realize um bom diagnóstico e se planeje um tratamento adequado para cada situação.
PUBMED	Concordância diagnóstica em Endodontia em clínicas odontológicas.	SANTOS et al., (2011).	Concluiu-se que o maior número de erros diagnósticos ocorreu em relação à pulpite, o que pode implicar em uma maior facilidade em diagnosticar os quadros de necrose pulpar.
PORTAL CAPES	Aspectos Gerais do Comprometimento do Periodonto Apical.	BARBIN et al., (2012).	O mais importante na terapia endodôntica não é o número de sessões, e sim que sejam seguidos os protocolos técnicos científicos de forma rigorosa, para que obtenha o objetivo principal que é desinfectar o sistema de canais radiculares.

SCIELO	Desafios e Importância no Diagnóstico do Tratamento Endodôntico Não Cirúrgico.	SANTOS, (2015).	É fundamental o estabelecimento de um diagnóstico correto, em relação às alterações pulpares e perirradiculares.
PUBMED	Urgências endodônticas: protocolo de atuação.	RIBEIRO, (2015).	O diagnóstico e o plano de tratamento são dois dos parâmetros fundamentais na prática endodôntica. O primeiro, ajuda a determinar qual a patologia que envolve a polpa, bem como, a sua origem, para que assim seja determinado o plano de tratamento.
SCIELO	Proteção do complexo dentino-pulpar.	GUIMARAES, (2017).	O capeamento pulpar indireto em sessão única com sistema adesivo, visa um tratamento mais conservador e menos traumático.
SCIELO	Procedimentos destinados ao diagnóstico da condição pulpar: revisão de literatura.	GALDINO et al., (2018).	É de fundamental importância o estabelecimento de um correto diagnostico, para estabelecer um plano de tratamento adequado que consequentemente contribuirá para o sucesso ou insucesso do mesmo.
PUBMED	Vital pulp therapy of mature permanent teeth with . irreversible pulpitis from the perspective of pulp biology.	LIN et al., (2020).	O diagnóstico clínico da doença pulpar deve ser reavaliado quando há baixa correlação entre os sintomas clínicos, testes de sensibilidade pulpar e o estado histológico real da polpa.
PORTAL CAPES	Avaliação dos critérios de diagnóstico das doenças pulpares e periapicais realizados pelos cirurgiões-dentistas da atenção	COSTA et al., (2021).	A maioria dos cirurgiões-dentistas da atenção básica do município de Arcoverde/PE possuem conhecimento insuficiente e utilizam de

	básica do Município de Arcoverde/PE.		forma deficiente os critérios de diagnóstico das doenças pulpares e periapicais.
PORTAL CAPES	Tratamento endodôntico com presença de fístula-revisão de literatura.	MELO et al., (2022).	A determinação de um plano de tratamento, deve ser realizado após uma criteriosa anamnese e a confirmação do diagnóstico, com objetivo de eliminar o processo patológico.

Estudos feitos por Leonardi et al. (2011), afirmam que na polpa, por ser um tecido conjuntivo, quando ocorre exposição a um agente agressor, seja físico, químico ou biológico, a resposta acontecerá por meio de reações de defesa. Tais reações podem ser inflamatórias ou degenerativas e vão estar presentes dependendo do tipo, da frequência e da intensidade. Se essas reações não forem interrompidas por intermédio da remoção da causa (por exemplo, remoção de cárie, capeamento direto e/ou tratamento restaurador), a polpa caminhará para os processos de alterações pulpares.

Segundo Rocha et al. (2020) e Melo et al. (2022), o tratamento endodôntico permite que os dentes sejam preservados na cavidade oral, visando remover a causa do processo inflamatório e infeccioso dos sistemas de canais radiculares a fim de restaurar e manter a vitalidade do tecido perirradicular, priorizando assim o bem estar e saúde do paciente.

Diversas pesquisas afirmam a importância do diagnóstico na endodontia, pois através do mesmo será traçado um plano de tratamento. Galdino et al. (2018) afirmam que é preciso seguir as etapas iniciais da terapia endodôntica, cuja responsabilidade pelo êxito ou fracasso, depende do profissional, da manifestação do mecanismo da dor do paciente, dos fatores morfo-estruturais condicionados à idade e a condição pulpar. Mediante isso, é realizado a sequência clinica com o intuito de diagnosticar a condição da saúde da polpa. Naseri et al. (2017) e Galdino et al. (2018) complementam que um dos pontos principais para identificação das patologias é

estabelecer a queixa principal, coletar informações na anamnese, realizar teste semiotécnicos e exames complementares.

Na literatura, as classificações patologias endodônticas são denominadas como alterações pulpares e perirradiculares. Por meio dos exames clínicos e radiográficos, podem-se diagnosticá-las e classificá-las em pulpite reversível ou irreversível, as quais possuem tratamentos e prognósticos distintos. Lopes e Siqueira (2015) e Hargreaves e Berman (2017) relatam que quando não tratadas, essas alterações poderão evoluir para um quadro de necrose, onde poderão acometer os tecidos perirradiculares em resposta à infecção do canal radicular, trazendo complicações para o quadro clínico do paciente.

O tratamento endodôntico possibilita que os dentes sejam preservados na cavidade oral removendo a causa do processo inflamatório e infeccioso do sistema de canais, com propósito de restaurar e manter a vitalidade do tecido perirradicular. Segundo Melo et al. (2022) e Carvalho et al. (2012), no tratamento em conservador a proposta é a conservação e reparação do tecido pulpar através dos capeamentos direto e indireto. Ainda, de acordo com Siqueira Jr et al. (2012) existirão condições clínicas que necessitarão de tratamento endodôntico (polpas vitais, polpas necrosadas) e situações em que o retratamento será necessário. Em casos onde a biopulpectomia é necessária, a polpa inflamada irreversivelmente é removida para prevenir necrose e inflamação subsequentes. Leonardo (2008) considerada a necropulpectomia um tratamento endodôntico radical com remoção total do tecido necrosado visando restabelecer a saúde do paciente.

Os tratamentos e condutas para definição das patologias pulpares e perirradiculares são traçados a partir de uma completa análise de sinais e sintomas colhidas na anamnese, exame clinico e exames complementares. Desta forma, será possível definir o diagnóstico, classificando cada patologia de acordo com suas características. Em seguida, deve ser feito o plano de tratamento, para tratar cada situação.

5.CONCLUSÃO

Deve-se manter uma contante investigação sobre essas doenças, principalmente no que diz respeito ao estabelecimento do diagnóstico e tratamento

específico para cada patologia. Desta forma, busca-se a obtenção de maiores índices de sucesso na terapia endodôntica.

REFERÊNCIAS

ALBUQUERQUE, Ludmila Araújo de et al. Prevalência de doenças pulpares e periapicais na clínica de especialização em endodontia da FOP/UPE. **Revista de Cirurgia e Traumatologia Buco-maxilo-facial**, v. 11, n. 1, p. 77-83, 2011.

ALGHAITHY, R. A.; QUALTROUGH, A. J. E. Pulp sensibility and vitality tests for diagnosing pulpal health in permanent teeth: a critical review. **International endodontic journal**, v. 50, n. 2, p. 135-142, 2017.

BARBIN, E. L. et al Aspectos Gerais do Comprometimento do Periodonto Apical. 2012. Disponível em: https://wp.ufpel.edu.br/pecos/files/2015/03/aspectos-gerais-do-comprometimento-do-periodonto-apical. Acessado em 01 de maio de 2022.

BIZ, M. T. **Dor de origem endodôntica: eventos agudos na atenção básica.** https://ares. unasus. gov. br/acervo/handle/ARES/1021, 2013.

BIZ, M. T. et al. Eventos agudos em saúde bucal. 2016.

CARVALHO, C. N. et al. Possibilidades terapêuticas no tratamento de dentes jovens portadores de polpa viva: uma revisão da literatura. **Revista de Ciências da Saúde**, v.14, n.1, p. 40-52, 2012.

COSTA, B. M. B. et al. Avaliação dos critérios de diagnóstico das doenças pulpares e periapicais realizados pelos cirurgiões-dentistas da atenção básica do Município de Arcoverde/PE. **Research, Society and Development**, v. 10, n. 4, p.43-55, 2021.

DE OLIVEIRA, A. F. et al. Tratamento endodontico em elemento dentario com lesão periapical: revisão de literatura. **Brazilian Journal of Development**, v. 8, n. 1, p. 752-765, 2022.

FULLER, M. et al. Postoperative pain management with oral methylprednisolone in symptomatic patients with a pulpal diagnosis of necrosis: a prospective randomized, double-blind study. **Journal of Endodontics**, v. 44, n. 10, p. 1457-1461, 2018.

GALDINO, A. B. et al. Procedimentos destinados ao diagnóstico da condição pulpar: revisão de literatura. **Rev. Salusvita (Online)**, p. 985-1007, 2018.

GUIMARÃES, P. C. F. et al. Proteção do complexo dentino-pulpar: capeamento pulpar indireto com ionômero de vidro (relato de caso). **REVISTA SAÚDE MULTIDISCIPLINAR**, v. 4, n. 1, p. 62-71, 2017.

HARGREAVES, K.M.; BERMAN, L.H. Caminhos da polpa. 11ª ed. Rio de Janeiro: Elsevier; 2017.

KÉROURÉDAN, O. et al. **Efficacy of orally administered prednisolone versus partial endodontic treatment on pain reduction in emergency care of acute irreversible pulpitis of mandibular molars: study protocol for a randomized controlled trial**. Trials. Londres, v. 18, n. 1, p. 1-8, 2017.

KIRCHHOFF, A. L.; VIAPIANA, Raqueli; RIBEIRO, R. G. Repercussões periapicais em dentes com necrose pulpar. **Revista Gaúcha de Odontologia (Online)**, v. 61, p. 469-475, 2013.

LEONARDI, D. P. et al. Pulp and periapical pathologies. **RSBO**, Joinville, v.8, n.4, p. 47-61, 2011.

LEONARDO, M. R.; DE TOLEDO LEONARDO, R. **Tratamento de canais radiculares**. Artes Médicas, 2017.

LEONARDO, R.T.; LIA, R. C. C. **Semiologia e diagnóstico clínico/ radiográfico das alterações periapicais de origem inflamatória**. In: LEONARDO, M.R. Endodontia: tratamento de canais radiculares. 1. ed. São Paulo: artes medicas, 2008. Cap. 4, p. 67-98.

LIN, L. M. et al. Vital pulp therapy of mature permanent teeth with irreversible pulpitis from the perspective of pulp biology. **Australian Endodontic Journal**, v. 46, n. 1, p. 154-166, 2020.

LOPES, H. P.; SIQUEIRA, J. R. J. F. **Endodontia - Biologia e Técnica**. 3 ed. Rio de Janeiro: Guanabara Koogan, V.4, n.15, p.96-114, 2015.

MELO, S. L. et al. TRATAMENTO ENDODÔNTICO COM PRESENÇA DE FÍSTULA-REVISÃO DE LITERATURA. **Revista Cathedral**, v. 4, n. 1, p. 71-84, 2022.

NAHHAS, R. Pulpotomia e pulpotomia parcial em dentes permanentes: alternativas ao tratamento endodôntico não cirúrgico–revisão narrativa. 2021.

NASERI, M. et al. Correlation between histological status of the pulp and its response to sensibility tests. **Iranian Endodontic Journal**, v. 12, n. 1, p. 20-24, 2017.

PEREIRA, J. C.; ANAUATE-NETTO, C.; GONÇALVES, S. A. **Dentística: Uma abordagem multidisciplinar.** São Paulo: Artes Médicas, 2014.

RIBEIRO, J. F. M. **Urgências endodônticas: protocolo de atuação**. 2015. Dissertação (Mestrado em Medicina Dentária). Universidade Fernando Pessoa, Porto, 2015.

RÔÇAS, I. N. et al. Disinfecting effects of rotary instrumentation with either 2.5% sodium hypochlorite or 2% chlorhexidine as the main irrigant: a randomized clinical study. **Journal of endodontics**, v. 42, n. 6, p. 943-947, 2015.

ROCHA, M. et al. Reintervenção endodôntica e clareamento endógeno de dentes anteriores escurecidos: relato de caso. 2020.

SANTOS, K. S. A. et al. Concordância diagnóstica em Endodontia em clínicas odontológicas. **Revista Gaúcha de Odontologia (Online)**, v. 59, n. 3, p. 365-371, 2011.

SANTOS, R. M. T. **Desafios e Importância no Diagnóstico do Tratamento Endodôntico Não Cirúrgico.** 2015. 77 f. Dissertação (Mestrado em Medicina Dentária). Universidade Fernando Pessoa, Porto, 2015.

SILVA, E. L. et al. Urgência em Endodontia: diagnóstico e tratamento em casos de pulpite irreversível sintomática. **Revista Salusvita (Online)**, v. 39, n. 1, p. 153-168, 2020.

SOUZA, Marcela Tavares de; SILVA, Michelly Dias da; CARVALHO, Rachel de. Revisão integrativa: o que é e como fazer. **Einstein (São Paulo)**, v. 8, p. 102-106, 2010.

SIQUEIRA JR, J. F. et al. Princípios biológicos do tratamento endodôntico de dentes com polpa necrosada e lesão perirradicular. **Revista Brasileira de Odontologia**, v. 69, n. 1, p. 8-14, 2012.

TORRES, C. R. G. et al. **Odontologia Restauradora Estética e Funcional: princípios para a prática clínica.** 1. ed. São Paulo: Santos, 2013.

ANEXO

UNEF

AUTORIZAÇÃO

Declaro, a partir desta data, que eu, Roberto Oliveira Barreto Neto autorizo a defesa e publicação na biblioteca virtual da Instituição o Trabalho de Conclusão de Curso do (a, os, as) discente (s) Julia dos Santos Rios, Raiane Lopes Rios, intitulado Lesões Pulpares e periapicais e seus respectivos tratamentos, produzido como requisito parcial para conclusão do curso de graduação de Odontologia desta Instituição.

Feira de Santana, 15/06/2022

Roberto Oliveira Barreto Neto

Assinatura do Orientador(a)