UNIDADE DE ENSINO SUPERIOR DE FEIRA DE SANTANA CURSO DE ODONTOLOGIA

JÚLIA RAMOS BARBOSA

LORENA CORREIA LIMA

TRANSPLANTE DENTÁRIO: UMA OPÇÃO REABILITADORA EM UM CASO DE INCLUSÃO DENTÁRIA SEVERA DE CANINO INFERIOR

Feira de Santana

2021

Júlia Ramos Barbosa

Lorena Correia Lima

TRANSPLANTE DENTÁRIO: UMA OPÇÃO REABILITADORA EM UM CASO DE INCLUSÃO DENTÁRIA SEVERA DE CANINO INFERIOR

Trabalho de Conclusão de Curso apresentado à Unidade de Ensino Superior de Feira de Santana, como requisito para obtenção do título de cirurgião-dentista.

Orientador: Prof. Thiago Soares Farias

Feira de Santana

2021

“A satisfação e realização pessoal por tudo que fazemos são proporcionais ao grau de nosso empenho.”

Carlos Alberto Hang.

DEDICATÓRIA

Dedicamos esse trabalho aos nossos pais e irmãos Elita, Henrique, Gabriella, Damiana e Antônio, por todo apoio, incentivo, amor e admiração e investimento. Aos amigos e colegas de curso Jesse, Carol, Rebeca Ester, Lorena Stefáni e Márcio, por tornarem nossa caminhada mais alegre, por toda companhia e carinho. E a Deus por nunca nos desamparar.

AGRADECIMENTOS

Em primeiro lugar, agradecemos a Deus por ter nos permitido chegar até aqui com determinação e força para superarmos as dificuldades. A todo corpo docente, à faculdade e ao nosso orientador Thiago Farias, por todos os ensinamentos, por aceitar conduzir o nosso trabalho e confiar no nosso desempenho no processo de formação profissional. E a todos que direta ou indiretamente nos auxiliaram e torceram por nós e compreenderam a nossa ausência enquanto me dedicava a realização deste trabalho.

SUMÁRIO

RESUMO..... 6
PALAVRAS-CHAVES.....6
ABSTRACT 6
KEYWORDS.....6
1 INTRODUÇÃO 7
2 REVISÃO DE LITERATURA 9
2.1 TRANSPLANTE DENTAL: DEFINIÇÃO E INDICAÇÕES 9
2.2 FATORES QUE CONTRIBUEM PARA O SUCESSO DO TRANSPLANTE.....10
2.2.1 Considerações Anatômicas.....10
2.2.2 Considerações relacionadas à cirurgia..... 11
2.3 INCLUSÃO DENTÁRIA 12
3 RELATO DE CASO.....13
4 DISCUSSÃO..... 17
5 CONCLUSÃO.....20
REFERÊNCIAS 21
ANEXO A.....24
ANEXO B.....25

RESUMO

O transplante dentário é uma técnica reabilitadora que envolve o posicionamento de um dente hígido em um outro alvéolo existente. O objetivo do presente trabalho foi discutir através de um relato de caso, as vantagens do transplante dentário na reabilitação oclusal de uma paciente jovem, com inclusão severa do dente 33. As principais indicações para esse procedimento são os casos de agenesia dental e perda prematura de dentes devido a trauma, cárie ou doença periodontal. Selecionou-se uma paciente do sexo feminino, com 14 anos de idade, com a unidade 33 inclusa, onde houve a indicação de exodontia para auxílio do tratamento ortodôntico e para reimplantação da unidade33 para a sua correta posição. Durante o exame radiográfico, observou-se que a paciente possuía uma lesão característica de odontoma. Propôs-se, então, o transplante dentário, cuja a técnica empregada nesse caso em específico foi a de fresagem para implantes, uma técnica que foi fundamental para se criar um alvéolo cirurgicamente através da utilização de fresas, contudo a técnica cirúrgica deve ser minimamente traumática, onde o órgão dental deve ser manipulado de forma cuidadosa, a fim de preservar os ligamentos periodontais para futura revascularização pulpar da unidade. Inicialmente a paciente passou por acompanhamentos de 7, 15 e 30 dias após a cirurgia e posteriormente essa avaliação se deu a cada 2 meses e com avaliação final após 2 anos da realizaçãodo procedimento e verificou-se que o dente transplantado estava em boas condições.

PALAVRAS-CHAVES: Transplante. Cirurgia oral. Exodontia.

ABSTRACT

Tooth transplantation is a rehabilitation technique that concerns the placement of a healthy tooth in another existing socket. The aim of this paper was to discuss, through a case report, the advantages of tooth transplantation in the occlusal rehabilitation of a young patient with severe inclusion of tooth 33. The main indications for this procedure arein cases of dental agenesis and premature loss of teeth as a result of trauma, caries or periodontal disease. A 14-year-old female patient was selected, with unit 33 included, in which there was an indication for extraction to aid orthodontic treatment and for replantation of unit 33 in its correct position. Throughout the radiographic examination, it was observed that the patient had a lesion characteristic of odontoma. Then, dental transplantation was recommended, whose technique used in this specific case was milling for implants, an method that was fundamental to create an alveolus surgically through the use of dental milling, however the surgical technique must be minimally traumatic, which the dental organ must be carefully manipulated accurately to preserve the periodontal ligament for future pulp revascularization of the unit. At the beginning the patient underwent follow-ups 7, 15 and 30 days afterthe surgery thereafter this evaluation took place every 2 months and with a final evaluation after 2 years of the procedure and it was found that the transplanted tooth was in good condition.

KEYWORDS: Transplant. Oral surgery. Tooth extraction.

1 INTRODUÇÃO

O transplante dental é uma técnica descrita há pelo menos 40 anos, e consiste na substituição de um dente perdido por cárie, trauma ou em casos de agenesias ou inclusões dentárias e a reposição de um dente hígido nesse alvéolo. (CZOCHROWSKA et al., 2002; MEJÀRE et al., 2004; KALLU, 2005). A técnica exige que um dente erupcionado hígido, ou o germe de um dente incluso, sejam totalmente extraídos, íntegros, e transplantados cuidadosamente para um alvéolo cirurgicamente preparado para recebê-lo (NOGUEIRA FILHO et al., 2014). O transplante do órgão dentário é uma técnica relativamente simples, e pode ser utilizada em diversas situações, sendo elas casos de agenesia dental e perda prematura de dentes devido a trauma, cárie ou doença periodontal, sendo considerada uma técnica rápida e barata de reabilitação (CZOCHROWSKA et al., 2002; MEJÀRE et al., 2004; KALLU, 2005).

Giancristófaro et al. (2009) sugerem que há registros de transplantes dentários desde a antiguidade. Múmias egípcias mostraram que os seres humanos substituíam dentes perdidos por dentes hígidos extraídos de seus semelhantes, geralmente escravos ou servos. Este tipo de transplante, entre indivíduos da mesma espécie é classificado como homógeno, e, na atualidade, não é mais utilizado, tanto pelo fracasso da maioria dos casos, quanto por normas sanitárias que proíbem a realização da técnica. Os transplantes bem sucedidos e descritos na literatura são classificados como autógenos, ou autotransplantes, aqueles onde o dente é extraído de um indivíduo e recolocado neste mesmo indivíduo, em um outro sítio cirúrgico (GIANCRISTÓFARO et al., 2009).

Czochrowska et al. (2000) relatam que o transplante dentário pode ser utilizado, entre outros casos, nas inclusões dentárias severas. Pode-se definir inclusão dentária como o elemento dentário que não conseguiu irromper na cavidade bucal no seu tempo correto de erupção, por uma série de fatores, podendo eles serem biológicos ou patológicos. Estes fatores podem ser: neoplasias benignas, aumento da espessura do osso alveolar ou até mesmo falta de espaço para erupção dentária, entre outros. O diagnóstico precoce da inclusão dentária se faz muito importante, podendo ser diminuída a complexidade do caso e evitando futuras complicações, como: reabsorção de um dente adjacente, cáries, ou até mesmo risco de doença periodontal, já que pode se haver a dificuldade na higienização bucal.

Portanto é necessário que os cirurgiões dentista (CD) tenham uma visão bem clara a respeito da cronologia da erupção dentária para identificar o atraso da mesma, com a finalidade de avaliar o quadro do paciente em questão, solicitar e realizar exames radiográficos, analisando a severidade da inclusão dentária, estado do dente e estruturas adjacentes, podendo indicar de maneira adequada essa técnica (TEIXEIRA et al., 2005).

O sucesso desta técnica depende muito da correta indicação, por isso, o exame clínico é de suma importância, para que o cirurgião-dentista, possa identificar a condição sistêmica do paciente, a condição clínica das estruturas relacionadas com os sítios doadores e receptores, e determinar se a técnica é indicada em cada caso. Giancristófaro et al. (2009), destacam a importância da avaliação de alguns fatores como os relacionados à integridade do dente a ser transplantado, sua fase de desenvolvimento radicular, e espaço disponível na área doadora para acomodar o órgão doado. Estes fatores contribuirão para a cicatrização pulpar e garantir saúde periodontal.

Andreasen (1981) relata que a maior prevalência na realização de transplantes autógenos ocorre do terceiro molar para o lugar do primeiro ou segundo molar; de pré-molares para o lugar de incisivos e de caninos impactados para sua posição funcional. Já no artigo de Magini (2000) pesquisas feitas por Dachi e Howell em relação a prevalência da inclusão dental, constataram a prevalência de dentes inclusos, onde a inclusão mais frequente são o terceiro molar maxilar (22%) o terceiro molar mandibular (18%) e o canino maxilar (0,9%). Porém qualquer dente pode ser acometido por esse problema, sendo uns mais prováveis que outros.

O tema em questão é de extrema importância para os profissionais dentistas e o meio acadêmico, pois surge como mais uma opção de reabilitação em pacientes jovens, uma vez que, a perda dentária por trauma doença periodontal e cárie ainda é muito comum no Brasil, e essa técnica de transplante dental é uma alternativa bem documentada, sendo um recurso mais rápido, de baixo custo e que vem se mostrando ser mais uma opção reabilitadora para todas as classes sociais, além de apresentar um alto índice de sucesso nos casos que vem sendo relatado na literatura.

Portanto, o objetivo do presente trabalho foi discutir através de um relato de caso, as vantagens do transplante dentário na reabilitação oclusal de uma paciente jovem, com inclusão severa do dente 33.

2 REVISÃO DE LITERATURA

O sucesso de transplantes de germe dentário depende de uma série de fatores, entre elas um procedimento minimamente traumático e meios de conservação em que o estado do órgão dental se encontra, desenvolvimento da raiz e tratamento endodôntico, tipo de contenção, tempo de permanência do germe dentário fora do alvéolo e exames radiográficos, que são essenciais para um planejamento mais eficaz, a mesma atenção é dada em casos de dente incluso. (CHIRINOS, 2018).

2.1 TRANSPLANTE DENTAL: DEFINIÇÃO E INDICAÇÕES

O transplante dentário é definido de forma objetiva por Juslin et al. (2020), como a remoção cirúrgica de um dente hígido de um sítio doador e sua instalação em um sítio receptor. Esta definição corrobora com Paiva Jaasaari, TuijaTeerijoki oksa, Aili Suominen e Hanna Thorené, entretanto Alkofahi et al. (2020), acrescentam a essa definição o termo autólogo, para enfatizar que o transplante dentário é realizado em um mesmo indivíduo como receptor e doador.

Frenken, Baart, Jovanovic (1998), Herrera et al. (2006), Ioannidou, Makris (2003) e Sebben, Castilhos, Silva (2004), Sonmez et al. (2008), corroboram com a definição de transplante autógeno, e afirmam que os transplantes são realizados com relativa frequência. Segundo esses autores este tipo de cirurgia tem como vantagem a compatibilidade biológica, já que o órgão utilizado no procedimento é colhido do próprio indivíduo, aumentando a histocompatibilidade.

De acordo com Martin, Nathwani e Buyan (2018), as indicações para o transplante dentário são: ausências dentárias congênitas, substituição de dente perdido (cárie, trauma, dano iatrogênico, anormalidades no desenvolvimento), e no auxílio ao tratamento ortodôntico de pacientes em crescimento. Os autores contraindicam os transplantes quando o dente a ser transplantado não for hígido, na presença de infecções ativas no sítio receptor, e na dentição decídua.

Ainda assim em relação às indicações, Mendes e Rocha (2004), afirmam que os transplantes são realizados, geralmente, para solucionar a perda prematura de dentes; nos casos de trauma, atrogênias, anomalias de desenvolvimento dos dentes e síndromes relacionadas como as odontodisplasia regional, aplasia dentária, displasia cleidocraniana, agenesias e dentes envolvidos em patologias benignas.

2.2. FATORES QUE CONTRIBUEM PARA O SUCESSO DO TRANSPLANTE

Fatores como, desenvolvimento da raiz, erupção do dente, qualidade do alvéolo e da unidade dentária com a preservação das fibras periodontais, estão relacionados diretamente com o êxito do transplante dentário (KAFUROU et al., 2017).

2.2.1 Considerações Anatômicas

Aspectos relacionados à anatomia dentária e dos tecidos de suporte dos dentes são importantes para o sucesso da técnica de transplante dentário, por este motivo, Chirinos (2018), destaca a importância da preservação do periodonto do dente doador enfatizando a necessidade da realização de uma cirurgia menos traumática, e ainda afirma que a preservação periodontal está diretamente relacionada com a sobrevida do dente transplantado e deve ser um dos fatores mais observados nos transplantes dentários.

Conjuntamente existem fatores que corroboram para o êxito do transplante, Kafourou et al. (2017), sugerem fatores que podem influenciar no prognóstico e sucesso dos dentes transplantados, sendo eles: o estágio de erupção do dente transplantado (incluso, semi-incluso ou erupcionado), o estágio do desenvolvimento da raiz e do ápice dentário (tamanho e forma da raiz, abertura do ápice dentário), condição do sítio receptor (qualidade óssea alveolar, forma do alvéolo), método de estabilização dentária pós-transplante; tratamento endodôntico: momento do início do tratamento endodôntico, com base na aparência radiográfica.

Segundo Smitth (1987), para obter êxito no procedimento de transplante dental o desenvolvimento da raiz do dente doador deve estar entre 2/3 a 3/4 do comprimento total, para que existam maiores chances de revascularização pulpar completa e o término da rizogênese. Chirinos (2018), em seu trabalho afirma que os dentes que foram transplantados com o desenvolvimento da raiz incompleto (com rizogênese incompleta) possuem uma revascularização pulpar de 96% em comparação com os dentes transplantados com raízes com o seu completo desenvolvimento radicular, apresentando somente 15% de revascularização pulpar.

Mendes e Rocha (2004), afirmam que o diâmetro do forame apical é um dos principais fatores relacionados ao sucesso do procedimento em relação a cicatrização pulpar. Para estes autores, dentes que apresentam diâmetro apical superior a 1mm têm um risco menor de necrose e a revascularização é mais provável. Por esse motivo a unidade dentária composta por raízes imaturas oferece mais probabilidade de sucesso, pois não será impedido o desenvolvimento tanto do dente doador quanto do osso alveolar receptor.

Segundo Miller (1956), um fator importante para o sucesso do transplante dentário é o planejamento através da avaliação radiográfica. Exames de imagens são essenciais para mensurar o tamanho e a forma do germe dental e o tamanho e a condição do alvéolo receptor. Estas informações serão úteis tanto para a escolha da técnica, quanto para a indicação ou contraindicação da cirurgia.

De acordo com Andreasen (1994), outro ponto importante para que a técnica seja de excelência, é a análise do espaço do sítio receptor, feita através de um paquímetro, onde esse instrumento irá determinar as dimensões mésio-distal e vestíbulo lingual diretamente na boca. O comprimento ápico-coronal é determinado a partir da radiografia periapical, comparando-o com o dente doador. É importante se pensar na necessidade real de existir uma lacuna entre o alvéolo e o dente transplantado, para que seja possível obter os movimentos fisiológicos necessários, a fim de que aconteça a estimulação e regeneração do ligamento periodontal, evitando assim a anquilose.

2.2.2 Considerações relacionadas à cirurgia

Saad Neto e Callestini (1991), atentam para necessidade de preservação das fibras periodontais no momento de realizar a exodontia do dente doador, já que a revascularização pulpar do dente transplantado, depende da conservação dessas estruturas e também do estágio da rizogênese, da amplitude do canal radicular, da distância entre a câmara pulpar e o suprimento sanguíneo da parede óssea alveolar e da boa difusão plasmática, preservando ao máximo toda a estrutura do dente e evitando lesões e o insucesso da técnica.

Barbieri (2008), reforça que a extração do órgão dentário deve ser atraumática, com uma luxação eficiente e mínima. O alvéolo dentário deve ser limpo, retirando qualquer tipo de tecido de granulação por curetagem e irrigação abundante com solução salina. Yoshino et al (2012), relatam que para se obter sucesso na cirurgia de transplante dentário, durante a exodontia os dentes devem ser manipulados cuidadosamente, para manter a preservação dos tecidos periodontais e deve ser mantido fora do leito receptor o mínimo de tempo possível.

Para contribuir com o êxito do transplante dentário, um dos pontos importantes a serem observados é a terapia medicamentosa pré-operatória. De acordo com Gomes et al. (2001), Marzola (1997) e Ziegler et al. (2012), deve ser realizada a antibioticoterapia profilática, uma vez que trata-se de uma cirurgia que envolve dois sítios cirúrgicos e cujo tempo operatório é relativamente alto, fatores que contribuem para uma possível infecção pós-operatória, que deve ser prevenida

pois uma infecção associada ao dente transplantado pode levar à perda do dente.

Segundo Moraes (1992), após a exodontia, se faz necessário tomar medidas consideráveis para o preparo do alvéolo, como remoção do septo interradicular e alargamento das paredes do alvéolo para que o dente não seja forçado ao ser colocado em sua nova posição dentro do alvéolo. Se houver lesão apical se faz necessário a remoção de todo e qualquer tecido lesado, em seguida é utilizada solução salina para remover quaisquer detritos que tenham permanecido na cavidade, logo após, o alvéolo é coberto por gaze de modo a evitar contaminação com saliva.

A contenção rígida do dente transplantado pode resultar em uma anquilose, o que pode impedir a revascularização pulpar do dente. O período essencial da fixação é de pelo menos uma semana para que aconteça a cicatrização inicial do ligamento periodontal e evitar que os locais de anquilose se tornem permanentes, segundo Andreasen (1994). Mendes e Rocha (2004), sugerem que uma contenção rígida ou muito prolongada, afetará de forma negativa a cicatrização do dente, produzindo um alto grau de crescimento ósseo exterior ao longo do espaço periodontal, propiciando a anquilose dental.

De acordo com Peixoto et al. (2013), as técnicas semirrígidas ou flexíveis são empregadas com sucesso, uma vez que permitem pequenos movimentos fisiológicos do dente no alvéolo receptor, promovendo uma união fibrosa inicial. Bauss (2009), sugere que o dente transplantado tenha contato oclusal e interproximal para que a função fisiológica do órgão dentário seja restabelecida.

Atualmente discute-se muito sobre a aplicação de fibrina rica em plaquetas (PRF) Bakhtiar et al (2017), descrevem o PRF, como assistente de regeneração no autotransplante, onde o PRF é aplicado dentro do alvéolo, promovendo a mitose celular e induzindo a osteogênese sem reações inflamatórias. Segundo os autores, após 12 meses de acompanhamento observou-se evidências radiográficas de maior desenvolvimento radicular e fechamento apical em 4 dentes imaturos com polpas necróticas.

2.3 INCLUSÃO DENTÁRIA

Rodríguez (2005), classifica a inclusão dentária em dois tipos baseadas na posição onde o dente encontra-se incluso e a sua posição original no arco dentário. Para o autor, a inclusão é definida como ectópica, quando o dente incluso está próximo ao seu local de erupção, e heterotópico, quando o dente se encontra afastado do local de erupção.

Pokas, Almas e Schincaglia (2012), Goel et al (2010), Gay-Escoda, González e Vilas (1999), relataram que os caninos inclusos são aqueles que, devido a alguma barreira, permanecem dentro da maxila além da idade de erupção normal, mesmo com o seu desenvolvimento completo da raíz.

Bedoya e Park (2009), Tito (2008) citado por Liu (2015), afirmam que após os terceiros molares, os caninos são os dentes mais associados à inclusão dentária. Segundo Añino (2001), citado por Liu (2015), o autor discutiu que a inclusão dentária, afeta cerca de 2% das pessoas, onde a maioria dos casos são assintomáticos e o diagnóstico dá-se por meio de radiografias, achados clínicos ocasionais e o quanto antes o diagnóstico é feito, mais rapidamente a conduta terapêutica será adotada.

Teixeira et al (2000), estudaram o reposicionamento cirúrgico de segundos molares impactados, como uma alternativa para salvar estes dentes condenados à exodontia. Segundos molares inferiores impactados não ocorrem com frequência, mas podem impactar nos primeiros molares, não erupcionando no tempo normal.

Diversos são os fatores etiológicos das inclusões dentárias, porém o mais comum é a falta de espaço no arco dental, devido ao inadequado crescimento mandibular. Teixeira et al (2000), afirmam que, na impossibilidade, por qualquer motivo, de reposicionamento do segundo molar em sua posição normal, há a possibilidade de realizar o autotransplante de um terceiro molar para a posição do segundo.

3 RELATO DE CASO

Paciente feminina, 14 anos, encaminhada pela equipe de ortodontia, a clínica odontológica privada, especializada em Cirurgia Buco-maxilo-facial, para exodontia remoção de odontoma associado ao dente 33 e do elemento dentário 33. Após exame físico e análise da documentação radiográfica, constatou-se impacção da unidade 33 em tumor odontogênico misto, sugestivo de odontoma complexo (Figura 01).

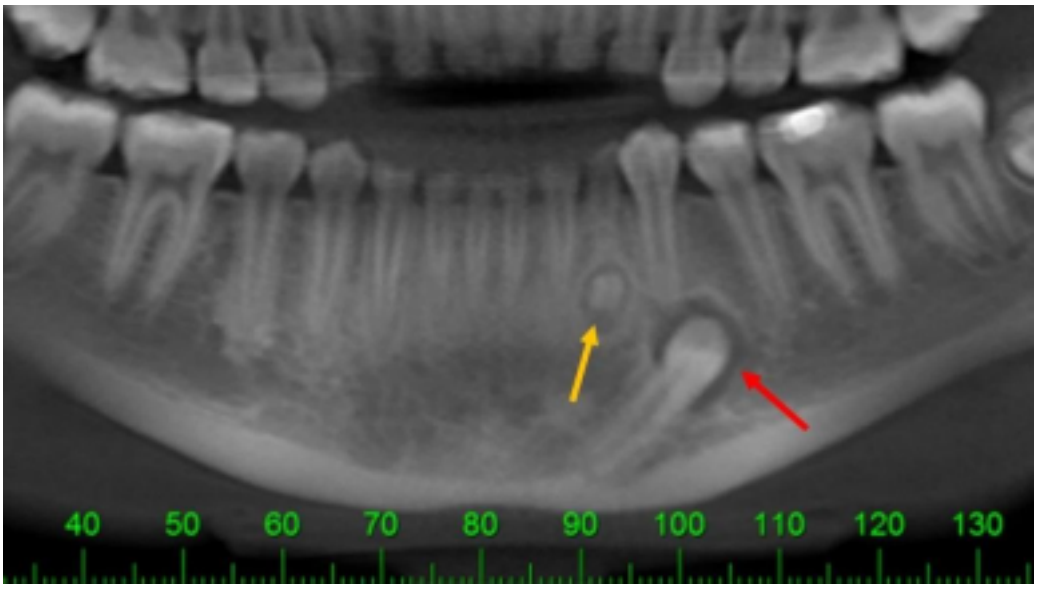

Figura 1 - Impacção da unidade 33 em tumor odontogênico misto, sugestivo de odontoma complexo

Após discussão com a equipe de ortodontia que trata a paciente, chegou-se à conclusão que não haveria possibilidade de realizar tracionamento deste dente devido ao seu posicionamento desfavorável, sendo então indicada a sua remoção. No entanto, como havia evidências radiográficas que o ápice do dente 33 continuava aberto, foi sugerido a realização de um transplante dentário. Desta forma, o espaço necessário para acomodar o dente no arco mandibular foi aberto com a utilização de aparelho ortodôntico e a paciente foi submetida a cirurgia para remoção do tumor e transplante dentário.

A cirurgia foi realizada sob anestesia geral em um Hospital da rede privada da cidade de Salvador, Bahia. Foi realizado bloqueio do nervo alveolar inferior, lingual e bucal, do lado esquerdo com bupvacaína 0,5% com epinefrina 1:200.000. Foi realizado acesso cirúrgico intrasulcular da linha média até a distal do dente 45, onde foi realizada uma relaxante posterior, seguida de um descolamento mucoperiosteal formando assim um amplo retalho trapezoidal. Após o descolamento do retalho, foi realizada a ostectomia com broca 702 sob irrigação abundante com soro fisiológico 0,9%, para exposição do dente supranumerário e posteriormente do dente 33. Foi realizada uma ampla ostectomia a fim de não comprometer a estrutura do dente incluso (Figura 02).

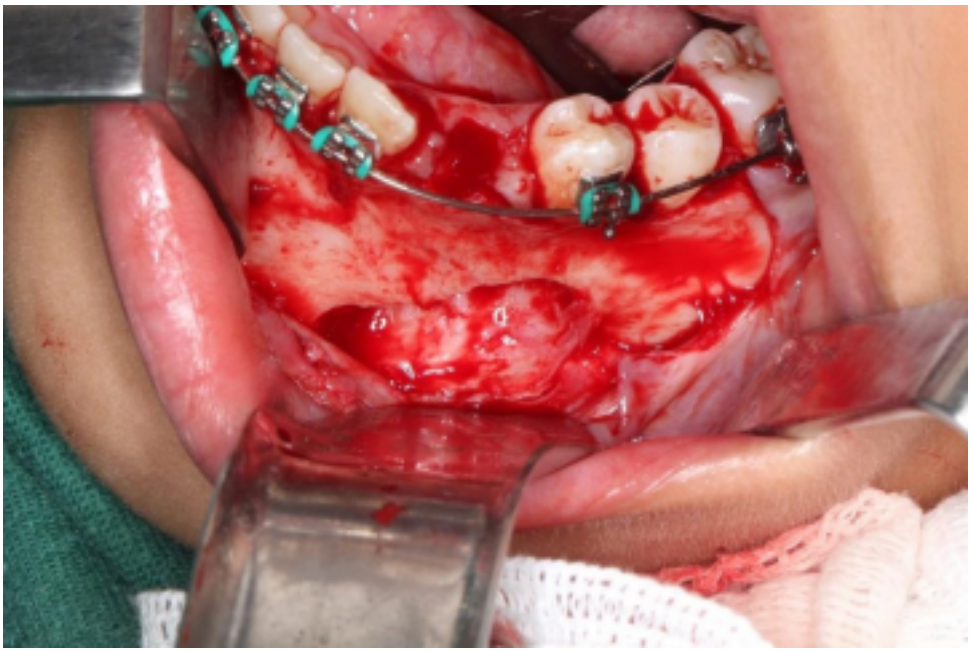

Figura 2 - Ampla ostectomia

Os dentes supranumerários e o canino impactado foram removidos com luxação cuidadosa. Após a sua remoção, o dente foi condicionado em soro fisiológico 0,9% (Figura 03) e passou-se então a criar o alvéolo dentário através de brocas e fresas para implante, seguindo o escalonamento de fresas do diâmetro 2.0 até 4.2mm. Uma vez confeccionado o alvéolo, o dente 33 foi acomodado em sua posição, em infraoclusão (Figura 04), e as lojas cirúrgicas foram preenchidas com enxerto ósseo granulado e protegidos com membrana de colágeno para melhora da cicatrização. Após, o retalho mucoperiosteal foi colocado em posição, e foram realizadas suturas com fio reabsorvível vicryl 4-0.

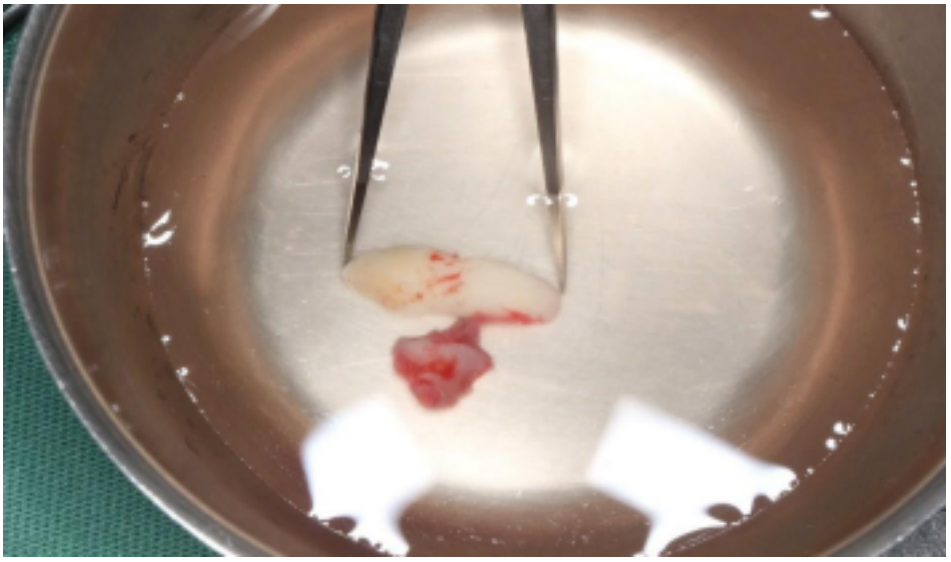

Figura 3 - Remoção do dente que foi condicionado com soro fisiológico

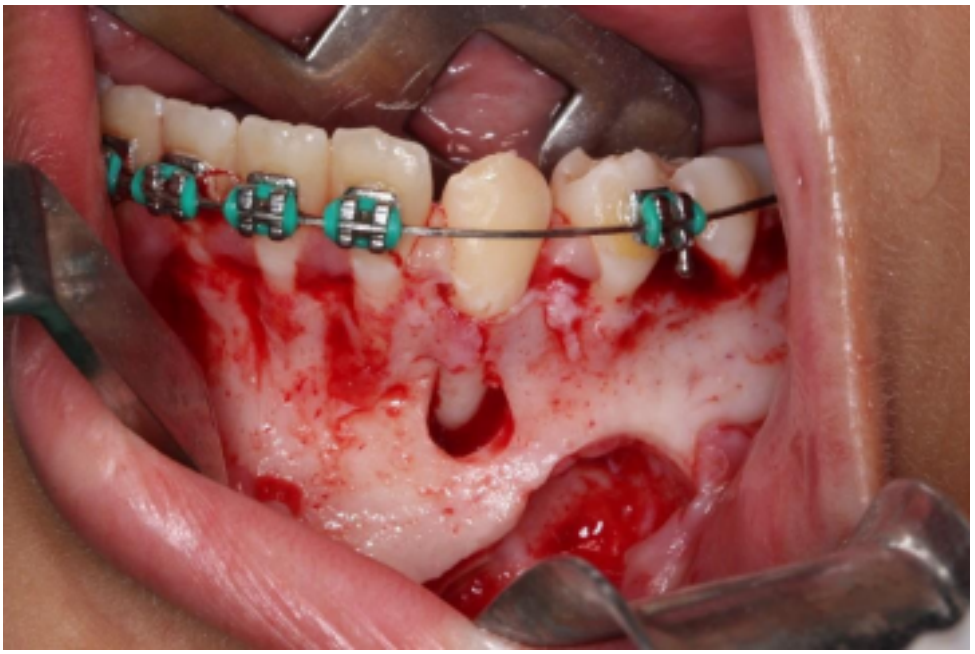

Figura 4 - Confecção do alvéolo e acomodação da unidade 33 no alvéolo em infraoclusão

A paciente foi acompanhada em seu pós-operatório com os períodos iniciais de 07, 15 e 30 dias, sendo acompanhada a cada 2 meses após a cirurgia. No pós-operatório de 07 dias foi realizada contenção rígida com fio de aço e resina pela lingual, e a paciente foi encaminhada para realizar tratamento endodôntico. Nos períodos de 15 e 30 dias a paciente foi avaliada e não apresentava mobilidade, dor (Figura 05), nem imagem radiográfica sugestiva de reabsorção, sugerindo sucesso da técnica (Figura 06).

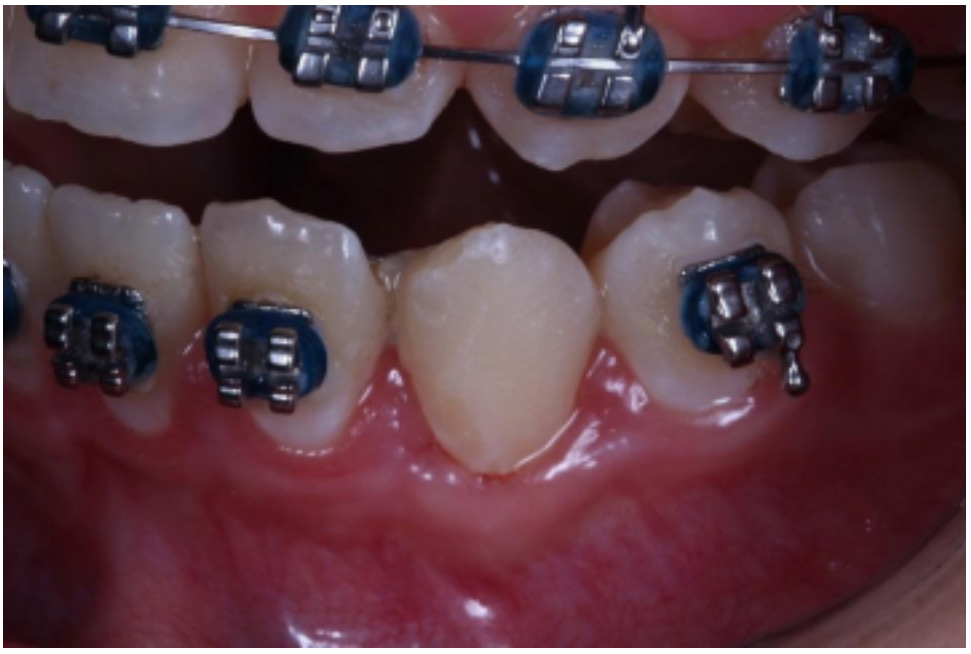

Figura 5 - Avaliação da paciente após 15 e 30 dias. Dente não apresentava dor nem mobilidade.

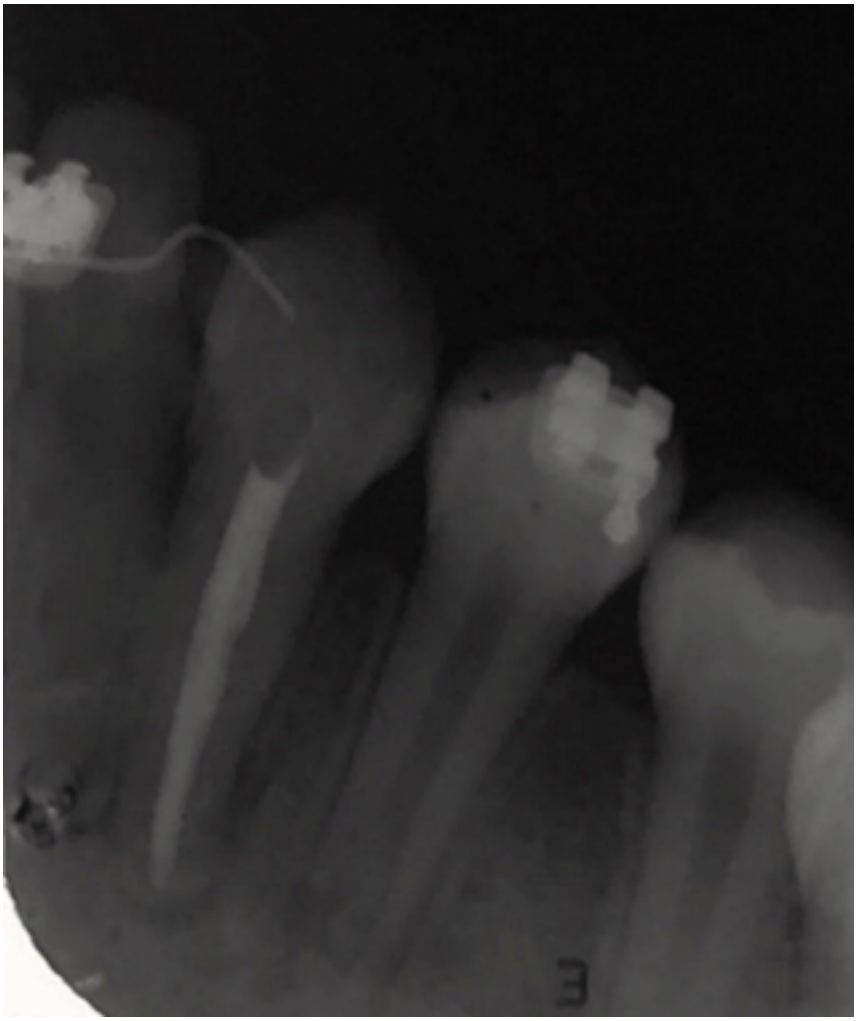

Figura 6 - Tratamento endodôntico finalizado e sucesso da técnica, imagem radiográfica não apresentava reabsorção.

4 DISCUSSÃO

Tsukiboshi (1993) e Nogueira Filho et al. (2014) apontam que o transplante dental possui vantagens como: (1) um dente transplantado possui ligamento periodontal, que fornece características vitais como amortecimento visco elástico, sensores orgânicos, acomodação à movimentação dentária e regulação da osteogênese, garantindo uma mobilidade dental fisiológica o que não se obtém com uso de próteses; (2) pode ter menor gasto de tempo e dinheiro em relação aos tratamentos ortodôntico e protético como próteses fixas e implantes osseointegrados. Como consequência: (1) pode ocorrer anquilose ou reabsorção radicular; (2) odente natural é susceptível à cáries e doenças periodontais e (3) é necessário um dente doador em condições favoráveis para ser transplantado.

Andreasen (1981) relata que uma das indicações mais comuns de transplante dental é pela substituição do primeiro molar pelo terceiro molar, onde a grande designação para esse procedimento se dá por conta de dentes cariados em um nível que não é possível salvá-lo. Santos et al. (2021) observam que os terceiros molares são os últimos dentes a irromper na cavidade oral de um indivíduo, erupcionando por volta de 17 a 21 anos de idade, sendo que o estes dentes não apresentam muita funcionalidade e por esse motivo são dentes eleitos para realização do transplante dental. Contudo, no caso exposto a unidade escolhida foi o dente 33, pelo fato de estar inclusa e por necessidade ortodôntica, já que esse dente necessitava voltar ao espaço correto.

Dessa maneira, o terceiro molar se torna muito utilizado, pelo fato dessa unidade comumente se manifestar em posição anatômica desfavorável, essa unidade apresenta-se como uma ótima opção para a cirurgia de transplante dental, principalmente como uma opção de reabilitação de dentes que são perdidos por conta de cáries extensas, porém, no relato de caso descrito a indicação teve como objetivo auxiliar no tratamento ortodôntico, já que não é possível a realização de implantes em adolescentes, pelo fato do osso ainda está em processo de desenvolvimento, e a outra razão para a execução do transplante foi com o intuito de contribuir para a autoestima dessa jovem, uma vez que ela deveria ficar com o espaço aberto até atingir a idade adulta para realizar o implante, ou utilizando uma prótese adesiva.

Para o caso em questão, foi necessário uma equipe multidisciplinar, para que juntos pudessem solucionar o caso da adolescente. Segundo Silva (2017), menciona que quando se há uma abordagem multidisciplinar e integral para o indivíduo, a soma desses olhares profissionais favorecem no desfecho final do quadro do paciente. Nesse caso o ortodontista desempenhou um papel de muita importância para a execução da cirurgia, abrindo e mantendo o espaço para o dente, que posteriormente seria posicionado na sua posição original. O papel do endodontista também foi crucial para o êxito do pós operatório cirúrgico, com o intuito principal de conservar o órgão transplantado, impedindo que mais tarde se instalasse um quadro de necrose pulpar ou a reabsorção desse dente.

A técnica cirúrgica utilizada no caso foi a de fresagem para implantes, onde foi necessário se criar um alvéolo, diferentemente das técnicas mais clássicas

discutidas na literatura (JUSLIN et al.,2020), onde não se faz necessário se criar um novo alvéolo, pelo fato do alvéolo já existir. O método de fresagem não é um procedimento comum na cirurgia de transplante dental, neste recurso são utilizadas fresas para implantes, onde se inicia com fresas de menor volume e gradativamente esse calibre é aumentado, desse modo o alvéolo será criado cirurgicamente.

Juslin et al. (2020) e Nogueira filho et al. (2014) relataram essa técnica mais comum de transplante como, a remoção cirúrgica de uma unidade de um alvéolo doador, onde o dente doador deve estar hígido, sendo ele incluso ou não, (YOSHINO et al.,2012), no qual o órgão dental irá ser transplantado de forma cuidadosa, preservando os tecidos periodontais, mantendo o dente o mínimo possível fora do leito, em média 30 minutos, mantendo todos os requisitos para o sucesso da cirurgia, sendo colocado no alvéolo receptor, que já foi preparado anteriormente a fim de receber o dente.

Kafourou et al. (2017), expuseram pontos que possam influenciar positivamente no resultado final da cirurgia de transplante dental, determinados pontos seriam o estágio do desenvolvimento da raiz e do ápice dentário (tamanho e forma da raiz, abertura do ápice dentário), tratamento endodôntico com base na aparência radiográfica. Mendes e Rocha (2004), afirmam que o diâmetro apical superior a 1mm têm menor risco de necrose e a revascularização pulpar será mais suscetível de acontecer. Isto posto haviam evidências radiográficas de que o dente 33 continuava com o ápice aberto, sendo que (CHIRINOS, 2018) afirmou que os dentes com rizogênese incompleta possuem maiores chances de revascularização pulpar, em comparação com dentes com o seu desenvolvimento radicular completo, apontando menores índices de revascularização pulpar, por esse motivo também indicou-se a técnica de transplante. No caso em pauta, apesar do ápice aberto unidade 33, a equipe de endodontista avaliou que seria melhor a realização do tratamento endodôntico no dente transplantado.

Mendes e Rocha (2004) e Andreasen (1994) concordam, que a contenção rígida não apresenta uma das melhores opções existentes, podendo ocasionar uma anquilose e a falta de revascularização pulpar, pelo fato de não haver como esse dente se movimentar, porém isso só cabe se a contenção for utilizada por um longo período. Peixoto, et al. (2013), apontaram que utilizando as técnicas de contenções semi-rígidas ou flexíveis, são mais seguras e com um altos índices de sucesso, uma vez que o dente não ficará fixo literalmente, permitindo pequenos espaços para os movimentos fisiológicos do dente no alvéolo receptor. Com uma semana de pós operatório da paciente foi realizada a contenção semi-rígida.

O início do tratamento se deu no ano de 2018, na qual depois que todos os passos da cirurgia tinham sido colocados em prática, a paciente inicialmente fez a revisão do pós-operatório com 7, 15 e 30 dias e posteriormente a adolescente voltava a cada 2 meses para o acompanhamento com os cirurgiões- dentistas sendo sua última avaliação no ano de 2021. Observou-se que diante do tempo de avaliação/acompanhamento da unidade 33, podemos afirmar que o caso foi um sucesso, com a funcionalidade e estética do dente restabelecida e podemos constatar que quando a técnica é corretamente indicada, essa se torna uma boa alternativa para a reabilitação oral, com o prognósticos de casos positivos.

5 CONCLUSÃO

Conclui-se que o transplante dental como uma forma de reabilitação vem se tornando um método eficaz e seguro para restabelecimento funcional e estético, que têm demonstrado grandes índices de sucesso, porém pouco utilizado por conta do desconhecimento da técnica pelos cirurgiões dentistas. O caso clínico dissertado em questão se apresentou de forma satisfatória, onde a paciente teve um resultado favorável e com sua autoestima revigorada Portanto, é fundamental investir em pesquisas, agregando conhecimento na literatura, devido a singularidade da técnica e para que esse método se difunda e ganhe espaço na área odontológica, como mais uma forma de reabilitação e com um notável custo benefício.

REFERÊNCIAS

ALKOFAHI, H. et al. Aplicação de fibrina rica em plaquetas como assistente de regeneração no autotransplante imediato de terceiro molar com raízes não formadas: relato de caso e revisão de literatura. Hindawi, **Case Reports in Dentistry**,p. 1- 6, 2020.

ANDREASEN, J.O. Interrelation between alveolar bone and periodontal ligament repair after replantation of mature permanent incisors in monkeys**.** **Journal of Periodontics & Restorative Dentistry**, v. 16, n. 2, p. 228-35, 1981.

ANDREASEN, J.O. Atlas de Reimplante e Transplante de Dentes. **Medicina Panamericana,** Editora do Brasil LTDA, 1994.

BARBIERI, A. A. et al. **Cirurgia de transplante autógeno pela técnica imediata. Revista de Cirurgia e Traumatologia Buco-maxilo-facial,** v. 8, n. 3, p. 35 - 40, jul./set. 2008.

BAUSS, O; KILIARIDIS, S. Evaluation of tooth position, occlusion, and interproximal contacts after transplantation of immature third molars. **European Journal of Orthodontics**, v. 31, n. 2, p. 121-128, 2009.

BEDOYA, M.; PARK, J. A review of the diagnosis and management of impacted maxillary canines. **Journal of the American Dental Association**, v. 140, n. 6 p. 1485-93, 2009.

CALLESTINI, E.A; SAAD NETO, M.; SANTOS-PINTO, R. OKAMOTO,T. Reimplante imediato de incisivo de ratos. Influência do tempo de imersão em solução saturada de hidróxido de cálcio. Estudo histológico. **Revista de Odontologia da UNESP**, v.20, n. Único, p.187-197, 1991.

CHIRINOS, L.G.C. **Fatores que Favorecem o Sucesso do Transplante Dentário: Revisão de Literatura,** p. 11-49, 2018.

CZOCHROWSKA, E. M. et al. Autotransplantation of premolars to replace maxillary incisors: comparison with natural incisors**.** **American Journal of Orthodontics and Dentofacial Orthopedics,** St. Louis, v. 6, n. 118, p. 592-600, Dec.2000.

CZOCHROWSKA, E. M. et al**.** Outcome of tooth transplantation: survival and success rates 17-41 years posttreatment. **American Journal Orthodontics and Dentofacial Orthopedics,** St. Louis, v. 121, n. 2, p. 110-119, Feb. 2002.

NOGUEIRA FILHO. L.L.T. et al**.** Transplante Dental Autógeno - Relato de caso. **Revista de Cirurgia e Traumatologia Buco-Maxilo-Facial,** Camaragibe v. 14, n. 4, p. 51 - 58, out. / dez. 2014.

FRENKEN, J.W.; BAART, J.A.; JOVANOVIC, A. Auto - transplantation of premolars. A retrospective study. **International Journal Oral Maxillofacial Surgery,** v.27, n. 3, p.181-185, 1998.

GAY-ESCODA, C.; GONZÁLEZ, G.F.; VILAS, J.M.H. Caninos incluidos. Patología, clínica y tratamiento. In: Escoda, C.G. e Aytés, L.B. (Ed.). **Cirurgia Bucal,** Madrid, Ediciones Ergon, p. 473-510, 1999.

GIANCRISTÓFARO, M. et al. Transplante dental: Revisão da Literatura e Relato de Caso. **Revista de Odontologia da Universidade Cidade de São Paulo,** v.21, n. 1, p. 74-8, jan/abr 2009.

GOMES, A. C. A. et al. Contribuição ao estudo dos transplantes dentais autógenos**. Revista de cirurgia e traumatologia Buco-Maxilo-Facial,** v.1, n.1, p. 15-23, 2001.

H. BAKHTIAR, S. et al. Concentrado de plaquetas de segunda geração (fibrina rica em plaquetas) como suporte em endodontia regenerativa: uma série de casos.**Journal of Endodontia,** v. 43, n. 3, p. 401–408, 2017.

HERRERA, H. et al. Treatment of external inflammatory root resorption after autogenous tooth transplantation: case report. **Oral Surgery, Oral Medicine, Oral Pathology, Oral Radiology and Endodontics,** v.102, n.51, p.51-54, 2006.

IOANNIDOU, E.; MAKRIS, G.P. Twelve-year follow-up of an autogenous mandibular canine transplant. Oral Surgery, **Oral Medicine, Oral Pathology, Oral Radiology and Endodontics,** v.96, p.582-590, 2003.

JUSLIN, J. et al. Sobrevivência de dentes autotransplantados com ápices abertos: uma retrospectiva Estudo de Coorte. Associação Americana de Cirurgiões Orais e Maxilofaciais 2020. **Journal of Oral and Maxillofacial Surgery,** v.9, p. 1, 2020.

KAFOUROU, V. et al. Resultados e fatores prognósticos que influenciam o sucesso do autotransplante dentário em crianças e adolescentes. **Dental Traumatology,** v. 33, n.5, p. 393–399, 2017.

KALLU, R. et al. Tooth transplantations: a descriptive retrospective study. **International Journal Oral Maxillofacial Surgery,** Copenhagen, v. 34, n. 7, p. 745-755, Oct. 2005.

MARTIN, K.; NATHWANI, S; BUNYAN, R. Autotransplante dentário: uma abordagem baseada em evidências. **Jornal Dental Britânico.** p 861-864,2018 .

LIU, C.C. **Caninos Inclusos e Opções de Tratamento.** Universidade Fernando Pessoa, Porto, 2015.

MAGINI, R.S. et al.. Autotransplante dental como alternativa de tratamento para perda precoce de molares permanentes. **Revista Brasileira de Odontologia,** v. 57, n.3, p. 170-173. Mai./Jun., 2000.

MARZOLA, C. **Transplantes e Reimplantes**. 2ª ed. São Paulo: Editora Pancast. p. 382, 1997.

MEJÀRE, B.; WANNFORS, K.; JANSSON, L. A prospective study on transplantation of third molars with complete root formation. **Oral Surgery, Oral Medicine, Oral**

Pathology, Oral Radiology and Endodontics, St. Louis, v. 97, p. 231-238, 2004.

MENDES ,R.A.; ROCHA, G. Mandibular Third Molar Autotransplantation — Literature Review with Clinical Cases. **Journal of Canadian Dental Association,** v. 70, n. 11, p. 761–6, 2004.

MILLER, H.M. Transplantation and reimplantation of teeth. **Oral Surgery, Oral Medicine, Oral Pathology, Oral Radiology and Endodontics,** v. 9, n.1, p. 84-95, 1956.

MORAES, E. Transplantes Dentais. v. 21, n. 6, p. 27-27, Nov./Dez., 1992.
PEIXOTO, A.; MELO, A.; SANTOS, T. **Dental Transplantation: Literature Update and Case Report,** p. 79, 2013.

RODRÍGUEZ, M.D. Dientes incluidos. In: Donado, M. (Ed.).**Cirurgía Bucal, Patología y Técnica,** 3ª ed. Barcelona, Masson S.A, p. 434-59, 2005.

SANTOS, Y.C.M. Prevalência de patologias associadas a terceiros molares inclusos: revisão de literatura. **Archives Health Investigation,** v.10, n.2, p. 351-355, 2021.

SEBBEN, G. CASTILHOS, M.S.D. SILVA, R.F.C. Transplantes autógenos de terceiros molares inclusos. **Revista da Associação dos Docentes e Pesquisadores da PUCRS,** Porto Alegre, v.5, p.111-109, 2004.

SILVA, M.V.S.; MIRANDA, G.B.N.; ANDRADE, M.A. Sentidos atribuídos à integralidade entre o que é preconizado e vivido na equipe multidisciplinar. **Interface,** v.21, n.62, p.598-599, 2017

SMITH. J; WAYMAN, J.; BLAKE, E. Successful Autotransplantation. **Journal of Endodontics,** v.13, n. 2. p. 77-80,1987.

SONMEZ, D. et al. Treatment of an avulsed maxillary permanent central incisor by autotransplantation of a primary canine tooth. **International Endodontic Journal,** v. 41, p. 623–632, 2008.

TEIXEIRA, R.G.; VIDAL, B.C.; BASTOS, E.P.S. Reposicionamento cirúrgico de um segundo molar inferior direito impactado com cárie: relato de caso. **Jornal Brasileiro de Ortodontia e Ortopedia Facial,** v. 5, n. 29, p. 76-81, 2000.

TEIXEIRA, F,S. et al. Retenção prolongada de molares decíduos: Diagnóstico, etiologia e tratamento. **Revista Dental Press Ortodontia Ortopedia Facial**, Maringá, v. 10, n. 3, p. 125-137, maio/jun. 2005.

TSUKIBOSHI, M**.** Autogenous tooth transplantation: a reevaluation.

International Journal of periodontics Restorative Dental, v.13, n. 2, p.120-149, 1993.

TSUKIBOSHI, M. Autotransplante de dentes: requisitos para um sucesso previsível. **Traumatologia Dental,** v.18, p.157-80, 2002.

ZIEGLER, S. NEUKAN, F. W. Regional odontodysplasia: Orthodontic Treatment and transplantation of premolars. **American Journal of Dentofacial Orthopedics,** v.142, n. 5, p. 710-719, 2012.

ANEXO A

Dr. Thiago Farias

Cirurgião Buco-Maxilo-Facial

CRO/BA 11 [illegible]

FICHA DE AVALIAÇÃO CLÍNICA

Nome: Isabelle Soares Silva Data ___/___/___

Endereço: R. João de Brito, 93

Nascimento: 24/06/2006 Convênio Odontológico: ___ Naturalidade: BSA

Telefones: 3221-8813 / 8839-6971 Profissão: —

Nº da carteira do convênio: —

Anamnese

Queixa Principal: ___

HDA: ___

Apresenta algum problema de saúde? Sim ( ) Não (x)

Já foi hospitalizado(a) alguma vez? Sim (x) Não ( )

Já teve ou tem algum dos problemas de saúde ou sintomas: doença cardiovascular, hipertensão, epilepsia, diabetes, asma, hepatite, DST, dor no peito após esforço físico, inchaço em pernas e tornozelos, falta de ar, insuficiência renal, tuberculose, alergia? Sim( ) Não(x)

Está tomando alguma medicação? Sim(x) Não( ) Risperidona, Tiguetil, Aripiprazol, Fluoxetina, Decapeptil

Tem alergia a alguma medicação? Sim( ) Não(x)

Já realizou transfusão sanguínea? Sim( ) Não(x)

Já apresentou algum sangramento anormal? Sim( ) Não(x)

Já recebeu anestesia geral ou local: Sim(x) Não ( )

Já teve alguma reação a anestésicos: Sim( ) Não(x)

Já foi submetido a alguma cirurgia na boca? Sim(x) Não( )

Faz uso de drogas ilícitas? Sim( ) Não(x) Faz uso de bebidas alcoólicas? Sim( ) Não(x) Fuma? Sim( ) Não (x)

Tem algum problema de saúde que não foi relatado? Sim( ) Não(x)

Algum familiar tem algum problema de saúde: Sim(x) Não( ) Rins Policísticos - Mãe

Caso mulher, pode estar grávida? Sim( ) Não(x)

Usa anticoncepcional? Sim( ) Não(x)

Autorizo a realização dos tratamentos especificados Sim(x) Não( )

Assinatura do paciente P/ Kamilla Soares de Farias

Autorizo a utilização das imagens de meu caso, sem que minha identidade seja revelada, para fins didáticos.

(x)Sim ( )Não

Odontologia Renovadora, Centro Integrado de Saúde Professor Fernando Filgueiras, R. Eduardo José dos Santos, 147, Federação, Salvador - BA, 41040-455, Tel: 71 99330-8036

ANEXO B

UNEF

AUTORIZAÇÃO PARA DEFESA

Declaro, a partir desta data, que eu, Thiago Silva Farias, autorizo a defesa do Trabalho de Conclusão de Curso das discentes Júlia Ramos Barbosa e Lorena Correia Lima, intitulado "TRANSPLANTE DENTÁRIO: UMA OPÇÃO REABILITADORA EM UM CASO DE INCLUSÃO DENTÁRIA SEVERA DE CANINO INFERIOR", produzido como requisito parcial para conclusão do curso de graduação de Odontologia desta Instituição.

Feira de Santana, 26/05/23

Assinatura do Orientador(a)