UNIDADE DE ENSINO SUPERIOR DE FEIRA DE SANTANA

KATIANE GONÇALVES PEREIRA DE CARVALHO
THAYS DOS ANJOS PINHO OLIVEIRA

ANGINA DE LUDWIG ASSOCIADA A TRAUMA DA FACE: RELATO DE CASO

Feira de Santana
2021

Katiane Gonçalves Pereira de Carvalho
Thays dos Anjos Pinho Oliveira

ANGINA DE LUDWIG ASSOCIADA A TRAUMA DA FACE: RELATO DE CASO

Trabalho de Conclusão de Curso apresentado à Unidade de Ensino Superior de Feira de Santana, como requisito para obtenção do título de cirurgiã-dentista.

Orientador: Prof. Esp. Thiago Farias

Feira de Santana
2021

“A imaginação é mais importante que o conhecimento”
- Albert Einstein

DEDICATÓRIA

Não há exemplo maior de dedicação do que o da nossa família. À nossa querida família, que tanto admiramos, dedicamos o resultado do esforço realizado ao longo deste percurso.

AGRADECIMENTOS

Thays: O desenvolvimento deste trabalho de conclusão de curso contou com a ajuda de diversas pessoas, dentre as quais dedico e agradeço: Primeiramente a Deus, pela força, coragem, proteção e por tornar meu sonho possível; A toda minha família, principalmente meu pai Endson, minha mãe Celidalva, meu tio Carlos e meus avós, com toda certeza do mundo sem vocês eu não chegaria até aqui. Por vocês estou aqui, por vocês não desisti; Ao meu esposo Caíque, pelo companheirismo, motivação e paciência; Aos meus amigos, pela compreensão das ausências; Aos meus professores, que através dos seus ensinamentos, conhecimento e experiência permitiram que eu pudesse hoje estar concluindo este trabalho; As minhas amigas, Roberta, Ana Clara, Laís, Marcelly e Isabella, por compartilharem seus medos, inseguranças, felicidades e por me ajudarem com gestos, palavras e conselhos que me ajudaram aguentar até aqui. É clichê, mas vocês foram um presente que a faculdade me deu; E a minha dupla Katiane, que passou por tudo, de tristeza a alegria, desde o início ao meu lado, com garra e determinação; Vocês fizeram parte da minha história.

Katiane: Ser cirurgiã-dentista sempre foi meu sonho e vejo neste trabalho todo meu esforço, lutas e coisas que conquistei para estar aqui. Com toda certeza essa foi uma das caminhadas mais importantes da minha vida, foi difícil chegar até aqui, ao longo destes 5 anos, mas com a ajuda do nosso grandioso Deus aqui estamos, a Deus eu agradeço por tudo que tenho e tudo que sou. A minha família: Agradeço ao meu pai Romário pelo exemplo de persistência e determinação e minha Mãe Lia pelo exemplo de coragem e força, agradeço a minha irmã Karine pelo apoio nesta jornada, em memória a minha avó Lucinha eu agradeço pelo amor mais lindo que pude receber, devo tudo a vocês e vocês são as pessoas mais importantes da minha vida. Agradeço a Neto por todo amor, carinho e companheirismo. Agradeço as minhas amigas: Thays, Clara e Lais vocês três tornaram meu caminho leve e lindo e são as pessoas mais incríveis da faculdade. Agradeço ao destino por encontrar pessoas tão maravilhosas e pelos professores incríveis que tive oportunidade de conhecer e acrescentaram tanto na minha formação. Obrigada Thiago, orientador deste trabalho por aceitar mais um desafio com a gente e por acreditar em nós. Vocês são a essência de toda essa conquista!

SUMÁRIO

RESUMO **06**
PALAVRAS-CHAVES **06**
ABSTRACT **06**
KEY-WORDS **06**
1.0 INTRODUÇÃO **07**
2.0 REVISÃO DE LITERATURA **10**
2.1 ANATOMIA DAS FÁSCIAS DA FACE E PESCOÇO 11
2.2 EVOLUÇÃO DA INFECÇÃO 12
2.3 FRATURAS MANDIBULARES X INFECÇÕES GRAVES 13
2.4 TRATAMENTO 14
3.0 RELATO DE CASO **16**
4.0 DISCUSSÃO **19**
5.0 CONCLUSÃO **22**
REFERÊNCIAS **22**
ANEXOS **27**
TCLE **28**

RESUMO

Introdução: A angina de Ludwig é uma patologia infecciosa que atinge os espaços submandibular, sublingual e submentoniano, é considerada uma emergência médica, pois pode apresentar curso de evolução rápida e potencialmente fatal. Pode-se destacar como fatores predisponentes as infecções do sistema estomatognático que podem evoluir para a Angina de Ludwig, os traumas maxilo-faciais. **Objetivo:** O presente estudo teve como objetivo descrever um quadro grave de angina de Ludwig, associada à fratura de mandíbula, através do relato de caso clínico. **Metodologia:** O relato de caso clínico aborda um trauma de face que evoluiu para angina de Ludwig onde o paciente foi vítima de agressão física e só deu entrada na emergência do Hospital Geral Roberto Santos, 07 dias após, apresentando aumento de volume em 1/3 inferior esquerdo da face, elevação da língua, trismo, drenagem de secreção purulenta intraoral nas proximidades dos molares inferiores do lado esquerdo. O paciente foi levado ao centro cirúrgico do Hospital Geral Roberto Santos, onde foi sedado e entubado. Após 01 ano de acompanhamento pós-operatório, o paciente foi considerado completamente curado, recebendo alta hospitalar. **Conclusão:** A partir deste relato é possível descrever que a antibioticoterapia assim como a intervenção cirúrgica foram fatores indispensáveis para a solução deste relato de caso. O tratamento rápido e correto de fraturas mandibulares é crucial para evitar evoluções graves como a Angina de Ludwig.

PALAVRAS-CHAVE: Angina de Ludwig, Fraturas Ósseas, Infecções

ABSTRACT

Introduction: Ludwig's angina is an infectious pathology that affects the submandibular, sublingual and submental spaces, it is considered a medical emergency, as it can present a rapid and potentially fatal course. It can be highlighted as predisposing factors infections of the stomatognathic system that can progress to Ludwig's angina, maxillofacial traumas. **Objective:** The present study aimed to describe a severe condition of Ludwig's angina, associated with mandible fracture, through the report of a clinical case. **Methodology:** The clinical case report addresses a facial trauma that evolved to Ludwig's angina where the patient, victim of physical aggression, he was admitted to the emergency room of Hospital Geral Roberto Santos, 07 days after, presenting volume increase by a third in the lower left of the face, tongue elevation, trismus, drainage of intraoral purulent secretion in the vicinity of the lower molars on the left side. The patient was taken to the operating room of Hospital Geral Roberto Santos, where he was sedated and intubated. After 01 year of postoperative follow-up, the patient was considered completely cured and was discharged from the hospital. **Conclusion:** From this report it is possible to describe that antibiotic therapy as well as surgical intervention were essential factors for the solution of this case report. The prompt and correct treatment of mandibular fractures is crucial to avoid serious evolutions, such as Ludwig's angina.

KEYWORDS: Ludwig's Angina, Fractures, Bone, Infections

1.0 INTRODUÇÃO

A angina de Ludwig é uma patologia infecciosa que atinge os espaços submandibular, sublingual e submentoniano, é considerada uma emergência médica pois pode, apresentar curso de evolução rápida e potencialmente fatal (BARBOSA et al., 2020). É uma infecção dos espaços faciais profundos e de alta severidade que pode se desenvolver a partir de uma infecção por cárie, infecção periodontal ou infecções pós-operatórias. Geralmente se originam da necrose pulpar com a invasão bacteriana do tecido periapical, ou a partir de bolsas periodontais profundas, além de pericoronarite. Podendo acontecer envolvimento endoperiodontal, uma associação de doença periodontal e pulpar em um mesmo elemento dentário. Essas infecções podem evoluir e envolver os espaços faciais do paciente atingindo os espaços sublinguais, submentoniano e submandibular bilateralmente (MENDONÇA et al., 2015).

Apesar de, hoje em dia, estudos proporcionem um melhor conhecimento e uma melhor gestão da infecção, esta, ainda, mantém um potencial para ser fatal na maioria dos casos e apresentam um número elevado de óbitos. No que diz respeito à etiologia, esta infecção é mais comumente estar associada a focos odontogênicos resultante principalmente das raízes do segundo e terceiro molar (JUNCAR, JUNCAR, GLIGOR, 2019).

Infecção por cárie, infecção periodontal ou infecções pós-operatórias, permitem, a evolução da infecção para espaços fasciais profundos da cabeça e do pescoço, o que pode levar a um envolvimento de estruturas anatômicas importantes como mediastino e cérebro, e que pode comprometer a vida do paciente (OSBORN, ASSAEL, BELL, 2008).

Devido ao comprometimento das vias aéreas, pode ser importante a internação imediata, a prescrição de antibióticos para o controle da infecção, a drenagem cirúrgica para a remoção do material purulento e remoção da causa da infecção, como extrações/tratamento endodôntico (FERNANDES et al., 2020).

Desta forma, é fundamental proceder adequadamente diante de um caso de infecções de origem odontogênica. Faz-se necessário compreender todo processo de desenvolvimento da doença, bem como conhecer a anatomia da cabeça e pescoço e espaços fasciais envolvidos, identificar, saber lidar com a emergência, obter história e exame físico avaliando as vias áreas, uma vez que as infecções de origem

odontogênica podem causar, rapidamente, obstrução destas vias. Todo este conhecimento deve ser utilizado no exame físico do paciente em busca de fatores predisponentes a infecções como, traumas maxilo-faciais e infecções dentárias (MARCHI et al., 2020).

Os sinais e sintomas mais frequentes incluem aumento de volume do 1/3 inferior da face e do pescoço, dor, elevação da língua, associada a odinofagia e disfagia. Clinicamente, os pacientes podem apresentar febre e sialorréia, bem como inchaço e dor no assoalho bucal e na região submandibular. Rigidez e edema na parte superior do pescoço e crepitação também podem estar associados a este tipo de infecção. Em casos onde a angina de Ludwig tem origem odontogênica, a sensibilidade dos dentes envolvidos, pode estar associada ao quadro (SHEMESH et al., 2019).

Neste contexto, pode-se destacar como fatores predisponentes as infecções do sistema estomatognático que podem evoluir para a Angina de Ludwig, os traumas maxilo-faciais. Estes, são considerados de alto risco, principalmente por relacionar impactos emocionais, envolvendo questões estéticas, a funcionais, como perda de mobilidade mandibular, limitação da abertura da boca e desordens oclusais, o que pode afetar diretamente a autoestima, saúde e o bem-estar de cada pessoa. Se tratando de mandíbula, osso que compõe a parte móvel da face, traumas mandibulares podem dispor de influências em funções básicas, mastigação, deglutição, fonação, deformidades estéticas, oclusão e distúrbios da articulação temporomandibular. A etiologia do trauma facial está vinculada, principalmente, acidentes automobilísticos e aumento da violência urbana, que está cada vez mais presente no cotidiano da população (SILVA et al., 2011).

Uma proporção considerável de traumas está localizada na extremidade cefálica. A negligência destes distúrbios dos pacientes ou os responsáveis pela gestão de doenças pode resultar em consequências graves. Em geral, as complicações mais frequentes de fraturas da mandíbula são os distúrbios de sensibilidade, e infecções. A maioria das infecções secundárias a fraturas da mandíbula são limitadas e têm um padrão de tratamento bem definido. Porém, infecções secundárias quando não tratadas podem se tornar difusas e evoluírem de forma ascendente em direção ao interior do crânio, ou descendente, em direção aos espaços profundos do pescoço e mediastino, podendo evoluir para fasceíte necrosante ou angina de Ludwig constituindo assim como as principais infecções que ameaçam a vida. A associação

entre fraturas da face e infecções graves da cabeça e pescoço é rara e complica o seu tratamento, agravando o prognóstico de pacientes com estas condições (JUNCAR, JUNCAR, GLICOR, 2019).

O presente estudo teve como objetivo geral descrever um quadro grave de angina de Ludwig, associada a fratura de mandíbula, através de um relato de caso clínico. Além disso, buscou-se relatar o protocolo de atendimento e descrever a conduta terapêutica, composta pela intervenção cirúrgica do paciente. Sendo a angina de ludwig uma doença multifatorial, este estudo é necessário para acrescentar no conhecimento sobre a diversidade da doença.

2.0 REVISÃO DE LITERATURA

De acordo com Ocasio-Tascon et al. (2005), a angina de Ludwig é uma celulite submandibular progressiva, normalmente polimicrobiana, que se propaga para tecidos vizinhos, geralmente, a partir de uma infecção de origem odontogênica. A maioria dos casos ocorre em indivíduos saudáveis, porém pode estar associada a alterações sistêmicas como diabetes mellitus, lúpus sistêmicos e neutropenia. A falta de higiene dental, abuso de drogas intravenosas, amigdalite e trauma, entre outros fatores, também podem estar relacionados.

Segundo Tucunduva et al. (2013), a angina de Ludwig geralmente se inicia no assoalho da boca, é observado a presença de pus, ocorre disseminação para o espaço submandibular, mas por contiguidade, pelas fáscias, do que pelos vasos linfáticos. Acontece endurecimento da região submandibular, sem formação de secreção purulenta, o processo poupa os linfonodos e as glândulas salivares, e geralmente é bilateral.

O paciente geralmente apresenta trismo, aspecto séptico e dispneia, o aumento de volume é endurecido à palpação em região sublingual, submandibular bilateralmente e submental podendo estender-se muitas vezes até região supra-hióidea e ocasionar elevação do assoalho bucal com queda da língua para posterior, o que ocasiona risco potencial de obstrução das vias aéreas superiores. Os exames complementares que auxiliam no diagnóstico e tratamento da angina são as radiografias convencionais, cervical de perfil e póstero-anterior para a observação das vias aéreas (FOGAÇA et al., 2006).

De acordo com Martins et al. (2009), para fechar o diagnóstico e entender o nível de severidade da infecção, são necessários exames de imagem que evidenciem a magnitude da doença e a permeabilidade das vias aéreas. Para os autores, ultrassonografias, são úteis para demonstrar a presença de coleções purulentas, tomografias computadorizadas e ressonâncias magnéticas são utilizadas para demonstrar a extensão da lesão, a presença de gases alojados nos tecidos musculares e o comprometimento das vias aéreas.

A tomografia computadorizada pré-operatória com agente de contraste, em casos de sinais sépticos de exames laboratoriais, pode fornecer uma visão exata da extensão da infecção e dos espaços faciais afetados. A tomografia computadorizada com contraste é a ferramenta mais apropriada para diagnóstico e localização da

extensão de infecções, e para distinguir entre celulite e abcesso, por ser altamente sensível (WEISE et al., 2019). Por este motivo sugere-se que este exame deve fazer parte dos exames de rotina dos pacientes suspeitos de infecções graves de cabeça e pescoço, para guiar a decisão da necessidade de intervenção cirúrgica e avaliar possíveis complicações (PESIS et al., 2019).

Os exames laboratoriais permitem ao clínico conhecer o nível do comprometimento sistêmico do paciente. O aumento da concentração de glóbulos brancos (leucócitos), vermelhos e glicemia são quesitos que podem influenciar diretamente no diagnóstico e tratamento a serem empregados na Angina de Ludwig. Caso haja negligência, tratamento tardio ou incorreto, é possível que a infecção se propague para espaços anatômicos contíguos, complicando o estado geral do paciente. Já que, os microrganismos envolvidos, o estado imunológico do indivíduo e a área anatômica acometida são os fatores que influenciam no momento da instalação de um processo infeccioso (VASCONCELOS et al., 2002). Weise et al. (2019), dizem que para obter parâmetros de avaliação em septicemia devem ser examinados no sangue a proteína C reativa, quando elevadas, é indicativo de processos inflamatórios e infecciosos. Acima de 200mg/ com contagens de glóbulos brancos maior que 19* 1000/ µ na admissão.

2.1 ANATOMIA DAS FÁSCIAS DA FACE E PESCOÇO

Em maior parte, o termo fáscia se refere a membrana que envolve os músculos, porém, ainda as mesmas, envolvem um conjunto de músculos. O compartimento formado associado a uma fáscia é o espaço fascial, considerando o fato de que espaços fasciais não apenas constituem caminhos para passagem de nervos e vasos, mas também, é o caminho em que ocorre a propagação da infecção, logo o conhecimento desses espaços fasciais tornam-se indispensáveis para manusear cirurgicamente quando ocorrer propagação de infecção (KIMATURA, 2018).

Os espaços fasciais da cabeça podem ser classificados em espaços primários e espaços secundários. Os espaços primários são aqueles que estão susceptíveis a contaminação por infecção odontogênica, e engloba os espaços canino, infratemporal, bucal, submentual, submandibular e sublingual. Em casos em que ocorre a dificuldade no controle da infecção é possível que está se dissemine para mais espaços, os espaços secundários, que incluem espaços temporal, massetérico,

pterigomandibular, faríngeo lateral, retrofaríngeo e pré-vertebral (CHANG et al., 2013).

Para entender as infecções do complexo maxilofacial, a compreensão da anatomia da fáscia cervical e os espaços fasciais envolvidos, é de fundamental importância na prática clínica. Os autores destacam que este conhecimento é necessário para localizar uma infecção cervical profunda, avaliar sua extensão, e adotar a melhor abordagem terapêutica (OSBORN, ASSAEL, BELL, 2008).

Para Durazzo (1997), anatomicamente a fáscia cervical pode ser dividida em duas porções: superficial e profunda. A fáscia cervical superficial é constituída por tecido celular subcutâno que alcança a região zigomática até o tórax e as axilas e envolve, em sua espessura, os músculos da expressão facial e o platisma. Já a fáscia cervical profunda é subdividida em três camadas: superficial, média e profunda.

A subdivisão da fáscia profunda compreende a camada superficial, que circunda completamente o conjunto dos elementos constituintes do pescoço abrangendo, bilateralmente, os músculos esternocleidomastóideo, trapézio, as glândulas parótida e a submandibular. A camada média que envolve os músculos pré-tiróideos, esôfago, faringe, laringe, traquéia e glândula tiróide. E a camada profunda, que da mesma maneira que a camada superficial, forma um envoltório completo da região, porém mais profundo, envolvendo também os músculos escalenos, elevador da escápula e esplênio da cabeça (DURAZZO, 1997).

Devido a velocidade e a severidade dessa propagação Dib et al. (2016), apontam que a evolução da infecção para espaços cervicais profundos através da invasão dos espaços fasciais e planos cervicais podem resultar em severas complicações, como abscessos intracranianos, parafaringeanos e mediastinite, comprometendo gravemente a vida da vítima.

2.2 EVOLUÇÃO DA INFECÇÃO

A propagação para regiões vizinhas tende a seguir o trajeto de menor resistência, como do osso ao periósteo, do periósteo ao músculo, do músculo à fáscia. No sentido ascendente, a disseminação da infecção ocorre através das veias orbitais, pelo contato direto com a veia facial, plexo pterigóide e seio cavernoso. A infecção é conduzida para a órbita através do seio maxilar, se infiltrando na parede anterior que corresponde a fossa canina, podendo se estender, ainda, na fossa pterigopalatina, na fossa infratemporal por meio da fissura orbitaria, e na mucosa jugal através dos

tecidos moles. Fazendo com que ocorram grandes abscessos, gerando a compressão do nervo óptico, e ameaçando a visão, ou até envolvimento intracraniano concorrente (ELTAYEB, KARRAR, ELBESHIR, 2019).

À medida que o processo evolui, de forma descendente, invade as áreas cervicais e a glote, atinge o espaço faríngeo lateral e pode se encaminhar para o espaço retro faríngeo e mediastino, causando a compressão do coração e pulmões, provocando a obstrução das vias aéreas resultando em insuficiência respiratória grave e consequentemente evoluir para quadros sépticos extremamente severos (DIB et al., 2016).

Sem tratamento as complicações das infecções do espaço submandibular eram muitas vezes tidas como fatais e progrediam rapidamente para a morte, os exames de imagem, terapia antibiótica e a intervenção cirúrgica reduziram com significância a taxa mortalidade. A consequência da rápida progressão com envolvimento da língua, faringe e planos fasciais é de que podem, por muitas vezes, levar à infecção do trato respiratório, obstrução das vias aéreas, e morte (MILLER, VON CROWNS, WILLOUGHBY, 2018; SRIROMPOTONG, ART-SMART, 2003; MARCHI et al., 2020).

2.3 FRATURAS MANDIBULARES X INFECÇÕES GRAVES

As maiores complicações de traumas mandibulares são as infecções. Toda fratura localizada em regiões com a presença de elementos dentários é considerada contaminada devido à proximidade da fratura com os tecidos periodontais e maior exposição à microbiota oral. Desta forma, as regiões de corpo, sínfise, parassínfise e ângulo mandibular apresentam maior incidência de infecção pós-operatória (MOURA et al., 2017).

A infecção em fraturas de mandíbula pode acontecer no pré e no pós-operatório. A fratura de mandíbula é considerada uma fratura exposta ao meio bucal pela sua continuidade com os dentes e exposição ao meio bucal. Quando não tratada esta fratura evolui para uma infecção potencialmente grave. Porém, existem muitos fatores que afetam a ocorrência de uma infecção em feridas cirúrgicas pós-operatórias de redução e fixação de fraturas de mandíbula. Dentre estes fatores, pode-se destacar algumas doenças pré-existentes, como diabetes e doenças autoimunes, invasividade do procedimento cirúrgico, duração do tempo cirúrgico, estado imunológico e negligência do próprio paciente (NANDI et al., 1999).

Em casos específicos de fraturas mandibulares associadas a angina de Ludwig não é possível determinar a etiologia das infecções, embora seja possível observar a presença de múltiplos grupos bacterianos no foco infeccioso, o processo de desenvolvimento de cada uma delas é difícil de estabelecer. Mas, os autores acreditam, que, neste caso específico, a angina seja causada pelo tratamento tardio da fratura (JUNCAR, JUNCAR, GLIGOR, 2019).

As infecções graves associadas a fraturas mandibulares são um problema grave, já que os traumas da face se constituem como um problema de saúde pública. Existe uma alta incidência de fraturas faciais entre homens jovens, as lesões mais comuns são lesões relacionadas com o trânsito e fraturas múltiplas e fechadas. O osso mais comumente afetado é a mandíbula, seguido pelo arco zigomático, zigomático complexo, e no maxilar (WUBULIHASIMU et al., 2019).

Os traumas que acometem o complexo maxilofacial representam fatores relevantes para a saúde do paciente. Visto que estão intimamente associadas a defeitos estéticos, diminuição ou perda de função e morbidades (FERNANDES et al., 2021).

Acidentes de trânsito geralmente representam o maior fator etiológico do trauma de face, porém, levantamentos recentes demonstram que as agressões físicas também têm sido altamente prevalentes. As fraturas da mandíbula representam cerca de dois terços das fraturas faciais. Isso se dá por sua posição tridimensional na face, logo, a mandíbula é frequentemente acometida por traumas, surgindo em algumas estatísticas como o osso fraturado com maior incidência (FLANDES, DIAS, JUNIOR, 2019).

As fraturas mandibulares podem acarretar em deformidades, por deslocamentos ou perdas ósseas, com alterações de oclusão dentária ou da (ATM) articulação temporomandibular. Quando as fraturas não recebem tratamentos ou quando não são tratadas da maneira correta, podem apresentar sequelas graves, prejudicando sua função e estética, a mastigação, deglutição, e a fonação, bem como evoluir para infecções (FLANDES, DIAS, JUNIOR, 2019).

2.4 TRATAMENTO

A terapêutica correta e a compreensão dos mecanismos de imunidade, são essenciais para o estabelecimento de um tratamento, garantindo assim, segurança ao

paciente e facilitando o processo de reparo da região infectada. Quando uma infecção é grave, é necessária hospitalização, antibioticoterapia, incisão, drenagem cirúrgica e um acompanhamento multidisciplinar (MENDONÇA et al., 2015).

O tratamento de angina de Ludwig baseia-se em três princípios: a manutenção de uma via aérea patente, terapia antibiótica, e drenagem cirúrgica. Apesar dos avanços na terapia, angina de Ludwig continua a ser uma infecção potencialmente letal em que o reconhecimento precoce desempenha um papel crucial (OCASIO-TASCÓN et al., 2005).

Para prevenção e tratamento de infecções em fraturas mandibulares compostas é efetiva a utilização de antibióticos, fixação, ausência de mobilidade dos cotos e fechamento da ferida. Os microrganismos endógenos ocasionam a maioria das infecções, desta forma, a seleção do antibiótico é baseada na fonte de contaminação, seja da cavidade oral ou pele (MOURA et al., 2017).

A cirurgia prova ser um fator determinante para obter um resultado favorável e barrar o processo séptico. A drenagem é eficaz no caso de infecções graves, e pode ser realizada através de uma abordagem menos invasiva por cateterismo percutâneo. A drenagem ampla dos tecidos afetados com a remoção completa das áreas de necrose é eficiente e é mais recomendando para angina de Ludwig (JUNGAR, JUNCAR, GLIGOR, 2019).

Existem duas formas de abordagem no tratamento de fraturas do corpo mandibular, o método conservador não cirúrgico e o método cirúrgico (JAIN, 2020). O tratamento não cirúrgico, também conhecido como redução fechada e fixação maxilomandibular, é realizado utilizando fio de aço inoxidável e arco metálico, para estabilizar a fratura (SINGH, 2010).

Já o manejo cirúrgico, conhecido como redução aberta e fixação rígida interna, é realizado através de incisão e aplicação de placas e parafusos na região fraturada. Esta técnica permite ao cirurgião visualizar mais facilmente o local da fratura, controlar e observar a oclusão durante a redução (JAIN, 2020).

3.0 RELATO DE CASO

Paciente vítima de agressão física há 07 dias, deu entrada na emergência de Cirurgia e Traumatologia Buco-maxilo-facial do Hospital Geral Roberto Santos, apresentando aumento de volume em 1/3 inferior esquerdo da face, elevação da língua, trismo, drenagem de secreção purulenta intraoral nas proximidades dos molares inferiores do lado esquerdo (Figura 01). Queixava-se de dor na região inferior da face, dispneia, disfagia, taquipneia, taquicardia e pressão arterial elevada (150x100mmhg). Foi submetido a exames de imagens para avaliação de vias aéreas, onde notou-se acometimento dos espaços submandibular, sublingual esquerdos e espaço mentual, além de fratura de ângulo da mandíbula do lado esquerdo. Diante dos achados clínicos o paciente foi diagnosticado com fratura de ângulo mandibular infectada, e devido à gravidade do quadro, foi submetido antibioticoterapia venosa e a cirurgia de emergência para drenagem dos espaços fasciais acometidos e redução e fixação da fratura de ângulo mandibular (Figura 02 e 04).

O paciente foi levado ao centro cirúrgico do Hospital Geral Roberto Santos, onde foi sedado e entubado. Foram realizados acessos cirúrgicos aos espaços submandibulares direito e esquerdo, para drenagem de secreção purulenta. Após esta drenagem, foram instalados drenos rígidos para manter a drenagem pós-operatória (Figura 02). Depois da drenagem realizada, e de instalados os drenos rígidos, foi realizado um acesso extraoral submandibular para acessar a fratura de mandíbula (Figura 03). Uma vez acessada a fratura foi reduzida, e fixada com placas de fixação do sistema 2.4 e 2.0 (Figura 04). O acesso cirúrgico foi fechado em planos, e o paciente foi encaminhado à UTI, onde permaneceu por 02 dias. Após este período, o paciente foi acompanhado em leito de enfermaria por mais 05 dias, quando foi avaliado, removidos os drenos rígidos e o paciente recebeu alta hospitalar, com prescrição de antibióticos para tratamento domiciliar. Após 01 ano de acompanhamento pós-operatório, o paciente foi considerado completamente curado, recebendo alta hospitalar (Figura05 e 06).

Figura 01: Paciente apresentando aumento de volume em 1/3 inferior esquerdo da face, elevação da língua e trismo.

Figura 02: Acessos cirúrgicos aos espaços fasciais.

Figura 03: Acesso extraoral submandibula.

Figura 04: Fratura reduzida, e fixada com placas de fixação do sistema 2.4 e 2.0.

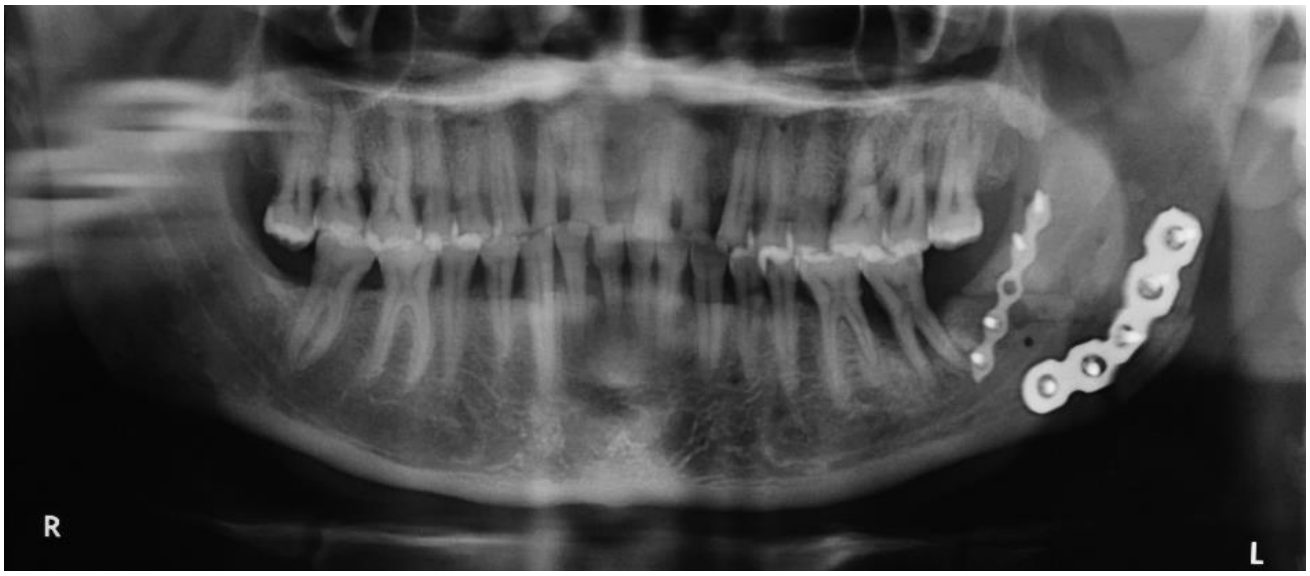

Figura 05: Radiografia panorâmica do paciente após 01 ano de acompanhamento pós-operatório.

Figura 06: Paciente após 01 ano de acompanhamento pós-operatório.

4.0 DISCUSSÃO

Para McDonnough et al. (2019) a angina de Ludwig é uma doença rara e potencialmente fatal. Os autores dizem que a avaliação das vias aéreas é essencial porque esta infecção progride rapidamente podendo levar a obstrução destas vias. Observaram também que um número significativo de pacientes pode exigir intervenção nas vias aéreas, o que aumenta o tempo de internação. Relataram que as pessoas mais vulneráveis parecem ser indivíduos mais velhos e com comorbidades. Para melhores resultados orientam que seria necessária uma área de pesquisa futura dedicada, usando um banco de dados de pacientes internados para avaliar o impacto de comorbidades, as complicações e o manejo de estratégias específicas objetivando reduzir as taxas de mortalidade.

Além disso, Leon et al. (2014) dizem em seu estudo que a angina de Ludwig geralmente está associada a infecções de origem odontogênica especialmente infecção periapical do segundo e terceiro molar inferior, entretanto, neste trabalho foi relatado o caso de um paciente onde a infecção foi resultante de uma fratura mandibular que devido a negligencia procurou tardiamente o serviço hospitalar resultando em uma rápida evolução para angina de Ludwig, porém, neste caso, o mesmo não apresentava alterações sistêmicas e por este motivo entende-se a necessidade de mais estudos, para compreender a diversidade da doença.

Samaei et al. (2015) corroboram com o conceito de que os médicos devem ser capazes de diagnosticar e tratar pacientes com problemas dentários uma vez que é frequente a procura nas emergências médicas durante os fins de semana e fora do horário normal de trabalho quando dentistas não estão disponíveis para oferecer consultas. Entretanto, é visto a atuação dos cirurgiões dentistas bucomaxilo-facial nas emergências médicas em conjunto com uma equipe multidisciplinar tendo experiencia, conhecimento e conscientização para o correto diagnostico, gestão do tratamento adequado e manejo dos espaços fasciais da cabeça e pescoço, este relato foi um caso atendido na emergência por uma equipe multiprofissional e conduzido pela equipe de cirurgia buco-maxilo-facial.

Santos Filho e Souza (2019) acreditam na importância da educação e orientação aos pacientes para que eles procurem um auxilio especializado ainda na fase inicial da doença/primeiros sinais de infecção evitando a evolução para estágios avançados, além de encontrar métodos para conscientizar os pacientes evitando

complicações mais severas. Sabe-se que a propagação da angina de Ludwig é rápida e pode estar associada a diversas complicações e por isso pode não ser possível afirmar quantos dias são necessários para evolução.

Pahwa et al. (2021) relataram que a abordagem multidisciplinar na gestão e prevenção é essencial já que a Angina de Ludwig é uma condição que oferece risco de vida, porém com o tratamento em condições adequadas e com a proteção das vias aéreas pode levar a um prognóstico favorável, caso a infecção esteja relacionada com foco de infecção odontogênico o cirurgião-dentista aconselha a higiene, que também deve ser orientada em casos de traumas com ferimentos intraorais.

Segundo Marple (1999) durante tratamento de angina de Ludwig surgiu uma controvérsia sobre o manejo adequado das vias aéreas “o manejo das vias aéreas constitui um cuidado conservador ao paciente?” O autor trouxe em seu estudo artigos que apoiam a observação das vias aéreas como uma forma ativa de manejo das vias aéreas, recomendando intervenção destas vias para os pacientes que demonstram achados objetivos de comprometimento. Por outro lado, comparou ativamente que poucos autores recomendaram a intervenção das vias aéreas em todos os pacientes que apresentaram angina de Ludwig. Entretanto no relato deste trabalho a intervenção antibiótica, drenagem dos espaços com foco infeccioso e a entubação obteve um resultado favorável.

Submeter todos os pacientes com angina de Ludwig à intervenção das vias aéreas elimina a carga de tomada de decisão por parte do médico ou cirurgião-dentista responsável, porém expõe alguns pacientes a cirurgias desnecessárias e seus riscos associados. Contudo condutas que na maioria dos casos tem eficiência nem sempre podem reproduzir resultados favoráveis para o paciente. Por essas razões, o plano de tratamento de cada paciente deve ser individualizado baseado em uma série de fatores. A condição do paciente e problemas de saúde comórbidos no momento da apresentação, experiência do profissional, conhecimento técnico-científico e recursos disponíveis são fatores cruciais neste processo de tomada de decisão (MARPLE, 1999).

A partir do estudo de Santos Filho e Souza (2019) evidencia-se condutas coerentes e tratamentos adequados frente a um quadro de Angina de Ludwig, sendo está uma infecção de caráter urgente e potencialmente fatal. Consideram que o manejo inicial consiste na internação imediata do paciente para a manutenção das vias aéreas, a administração de antibióticos por meio intravenosa, drenagem e soro.

No presente relato o paciente foi imediatamente internado e encaminhado ao centro cirúrgico para a cirurgia e emergência onde foi realizado entubação, drenagem, antibioticoterapia venosa, redução e fixação da fratura mandibular.

Sabendo que a angina de Ludwig é uma doença multifatorial, reafirma-se a necessidade de pacientes com traumas de viscerocrânio serem informados sobre as complicações que podem ocorrer se forem negligenciadas e sobre o risco de vida que essas complicações representam. Juncar, Juncar e Gligor (2019) dizem que o tratamento rápido e correto dos traumas mandibulares é obrigatório a fim de evitar complicações sépticas graves, como angina de Ludwig e fasceíte necrosante. Neste relato de caso o paciente negligenciou ao evitar procurar o serviço de emergência de imediato o que resultou em uma complicação grave (JUNCAR, JUNCAR, GLIGOR, 2019).

O diagnóstico de angina de Ludwig é basicamente clínico, avaliando os sinais sintomas do paciente, palpação da face e exames complementares como os exames de imagem. Duprey, Rose e Fromm (2010) mostram que os pacientes com angina de Ludwig apresentam inchaço no pescoço, dor, elevação da língua, mal-estar, febre, disfagia. A área submandibular pode ser endurecida, às vezes com crepitação. A complicação mais temida é a obstrução das vias aéreas devido à elevação e deslocamento posterior da língua. Proteger as vias aéreas por meio de entubação oral ou nasotraqueal às cegas é contra-indicado devido ao risco de laringoespasmo, porém neste relato foi necessário a realização da entubação nasotraqueal em virtude do comprometimento das vias aéreas. O paciente apresentou aumento do 1/3 inferior da face, elevação da língua, trismo, dor, dispneia, disfagia, taquipneia, taquicardia e pressão arterial elevada, submetido a exames de imagens para avaliação de vias aéreas, notou-se acometimento dos espaços submandibular, sublingual esquerdo e espaço mentual, além de fratura de ângulo da mandíbula do lado esquerdo, sendo este último, foco de infecção evoluindo para angina de Ludwig.

Jain (2020) trouxe duas abordagens no tratamento de fraturas do corpo mandibular; o método não cirúrgico e o método cirúrgico. Neste estudo foi utilizado a abordagem cirúrgica onde foi realizado um acesso extraoral submandibular para acessar a fratura de mandíbula, que foi reduzida e fixada com placas de fixação do sistema 2.4 e 2.0. E o acesso cirúrgico foi fechado em planos. Esta técnica permite ao cirurgião visualizar mais facilmente o local da fratura, controlar e observar a oclusão durante a redução (JAIN, 2020).

No presente estudo além de drenar e tratar angina de Ludwig também foi visto a necessidade de tratar a causa desta infecção que foi a fratura mandibular. Moura et al. (2017) disseram que deve ser realizado a fixação, remoção da mobilidade dos cotos e o fechamento da ferida (MOURA et al., 2017).

5.0 CONCLUSÃO

O tratamento rápido e correto de fraturas mandibulares é crucial para evitar evoluções graves, como a Angina de Ludwig.

O resultado apresentado nesse relato de caso, mostrou que o protocolo de atendimento e a conduta terapêutica composta pela intervenção cirúrgica do paciente (drenagem e entubação), foram fatores indispensáveis para a solução deste relato de caso.

REFERÊNCIAS

1. BARBOSA, Lívia Mirelle; NEGREIROS, Jhony Herick Cavalcanti Nunes; NEVES, Lucas Emmanuell de Morais; PINTO, Priscilla Sarmento; OLIVEIRA, Lívia Maria Lopes de; SILVA, Michele Lins de Arruda Costa; MONTEIRO, João Luiz Gomes Carneiro. Angina de Ludwig associada a complicações mediastinais: Relato de caso. **Research, Society and Development.** v. 9, n. 9, p. e764997824-e764997824, 2020.

2. CHANG, Je-Shin; YOO, Kil-Hwa; YOON, Sung Hwan; HA, Jiwon; JUNG, Seunggon; KOOK, Min-Suk; PARK, Hong-Ju; RYU, Sun-Youl; OH, Hee-Kyun. Odontogenic infection involving the secondary fascial space in diabetic and non-diabetic patients: a clinical comparative study. **Journal of the Korean Association of Oral and Maxillofacial Surgeons.** v.39, n.4, p.175-181, 2013.

3. DURAZZO, Marcelo Doria; PINTO, F R; ROCHA LOURES, M S; VOLPI, Erivelto Martinho; NISHIO, Sunao; BRANDÃO, Lenine Garcia; CORDEIRO, Anói Castro; FERRAZ, Alberto Rossetti. Os espaços cervicais profundos e seu interesse nas infecções da região. **Revista da Associação Médica Brasileira.** v. 43, n.2, p. 119-126,1997.

4. DUPREY, Kael; ROSE, Jonathan; FROMM, Christian. Ludwig's angina. **Int J Emerg Med.** v.8, n. 3 p. 201-1, 2010.

5. DIB, Jamil Elias; A. SQUEFF, Fabiano; ANDRADE, Douglas Oliveira; FERREIRA, Mario Serra; DIB, Matheus Branco Elias; DIB, Juliana Branco Elias; DIB, Vinicius Branco Elias. Ludwig's angina with progression to mediastinitis. Case report. **Oral**

and Maxillofacial Surgery and Traumatology Journal. v. 16, n. 4, p.30-35, 2016.

6. ELTAYEB, Amel Salah; KARRAR, Musadak Ali; ELBESHIR, Elnour Ibrahim. Orbital Subperiosteal Abscess Associated with Mandibular Wisdom Tooth Infection: A Case Report. **Journal of maxillofacial and oral surgery.** v. 18, n. 1, p. 30-33, 2019.

7. FERNANDES, A. C. F., GRIZA, G. L., JUNIOR, E. A. G., ERNICA, N. M., CONCI, R. A., NADAL, L. Tratamento reabilitador com reconstrução de mandíbula devido a sequela de ferimento por arma de fogo – Relato de caso. **Research, Society and Development.** v. 10, n. 2, p. e26810212435-e26810212435, 2021.

8. FERNANDES, Samuel Lucas; FERREIRA, Lais Paula De Sousa; OLIVEIRA, Mariana Alves de; FERNANDES, Gabriela Caroline; TIEGHI NETO, Victor; SANTANA, Tawan Manze; MORETTO, Marcelo Juliano. Complicações relativas às infecções odontogênicas: Angina de Ludwig. **Journal of Multidisciplinary Dentistry.** v. 10, n. 1, p. 46-51, 2020.

9. FLANDES, Marcelle Pelegrino; DIAS, Leonardo Braun Galvão Máximo; JUNIOR, Walter Paulesini. Fratura de mandíbula–relato de caso**. Revista de Odontologia da Universidade Cidade de São Paulo.** v. 31, n. 2, p. 205-212, 2019.

10. FOGAÇA, Patrícia de Fatima Leite; QUEIROZ, Eliane dos Anjos; MITSUO, Mércio Kuramochi; VANTI, Luis Augusto; D'ARC, Jeanne Honoria Corea. Angina de Ludwig: Uma infecção grave. **Revista Portuguesa de Estomatologia, medicina dentária e cirurgia maxilofacial.** v. 47, n. 3, p. 156-7, 2006.

11. JAIN, Prachi; RATHEE, Manu. Mandible Body Fracture. **Stat Pearls.** 2020.

12. JUNCAR, Mihai; JUNCAR, Raluca-Lulia; ONISOR-GLIGOR, Florin. Ludwig's angina, a rare complication of mandibular fractures. **Journal Of International Medical Research.** v. 47, n.5, p. 2280-2287, 2019.

13. KIMATURA, SEIICHIRO Anatomy of the fasciae and fascial spaces of the maxillofacial and the anterior neck regions. **Anatomical science international.** v. 93, n. 1, p. 1-13, 2018.

14. LEÓN, Evelin García; RAMÍREZ, Eliberto Ruíz; CUEVA, Victoria Caldas; HUAMANÍ, Juan Sánchez; ESTRADA, Janet Tenório; TORRES, Oscar Barreda; INGA, Edwin Velásquez; SAYÁN, Cristian Sánchez; RODRÍGUEZ, Yuri Castro; CAHUAYA, Lisbeth Pérez; QUINO, César Franco; HERRERA, Juan Eche; PAREDES, Carlos Erazo; CERRATE, Víctor Chumpitaz. Actualización de criterios diagnósticos y tratamientos de la angina de Ludwig. **Odontol San Marquina.** 2014.

15. MARCHI, Gabriel Fighera; SILVA, João Pedro Silveira; PANSARD, Heitor Boeira; COSTA, Maia Girliane; QUESADA, Gustavo Adolfo Terra; WEBER, Alexandre. Princípios de diagnóstico e tratamento das infecções odontogênicas. **Brazilian Journal of Development.** v.6, n.5, p. 25888-25891, 2020.

16. MARPLE, Bf. Ludwig Angina. **Arch Otolaryngol Head Neck Surg.** v. 125, n.5 p.596–599, 1999.

17. MARTINS, Luciano; ROCHA, Rita De Cássia Araújo; SANTOS, Karina Cecília Panelli; MARCUCCI, Marcelo; COSTA, Claudio; OLIVEIRA, Jefferson Xavier. Angina de Ludwig–considerações sobre conduta e relato de caso Ludwig's angina–procedures approach and case report. **Rev Inst Ciênc Saúde.** v. 27, n. 4, p. 413-6, 2009.

18. MCDONNOUGH, Jamiela A; LADZEKPO, Deawodi A; YI, Iasson; BOND JR, William R; ORTEGA, Gezzer; KALEJAIYE, Adedoyin O. Epidemiology andre source utilization of ludwig's angina ED visits in the United States 2006–2014. **The Laryngoscope.** v. 129, n. 9, p. 2041-2044, 2019.

19. MENDONÇA, José Carlos Garcia de; MAZOCATTO, Danilo Chizzolini; OLIVEIRA, Murilo Moura; SANTOS, Cauê Monteiro dos; MACENA, Juliana Andrade; TEIXEIRA, Fernando Ribeiro; HASSUMI, Jaqueline Suemi; GAETTIJARDIM, Ellen Cristina. Serious cervical infection of dental origin: case report. **Arch heal thinvest.** v. 4, n.6, p. 42-46, 2015.

20. MOURA, Lucas Borin; TRIVELLATO, Alexandre Elias; FIGUEIREDO, Alexandre Elias; GABRIELLI, Marisa Aparecida Cabrini; PEREIRA-FILHO, Valfrido Antônio. Comparação de índice de infecção pós operatória em fraturas mandibulares lineares com uso de profilaxia antibiótica. **Rev. odontol. Unesp.** v. 46, n.1, p.14-18, 2017.

21. MILLER, Catheriner; VONCROWNS, Kendall; WILLOUGHBY, Vickie. Fatal Ludwig's Angina: Cases of Lethal Spread of Odontogenic Infection. **Academic forensic pathology.** v. 8, n.1, p.150-169, 2018.

22. NANDI, P.L; SOUNDARARAJAN, S; MARK, KC; SO, YP. Surgical wound infection. **HKMJ.** v. 5, n.82, p.6,1999.

23. OCASIO-TASCON, Maria Elena; MARTINEZ, Miriam; CEDENO, Arturo; TORRES-PALACIOS, Alfonso; ALICEA, Edwin; RODRIGUEZ-CINTRON, William. Ludwig's angina: an uncommon cause of chest pain. **Southern medical journal.** v.98, n.5, p.561-564, 2005.

24. OSBORN, Timothy Marx; ASSAEL, Leona; BELL, R.Bryan. Deep space neck infection: principles of surgical management. **Oral and maxillofacial surgery clinics of North America.** v.20, n. 3, p.353-365, 2008.

25. PAK, Stella; CHA, Davi; MEYER, Chloe; DEE, Christine; FERSHKO, Adam. Angina de Ludwig. **Cureus.** v. 9, n. 8, 2017.

26. PESIS, Michael; BAR-DROMA, Eitan; LLGIYAEV, Anatoliy; GIVOL, Navot. Deep Neck Infections Are Life Threatening Infections of Dental Origin: a Presentation and Management of Selected Cases. **The Israel Medical Association Journal: IMAJ.** v. 12, n. 21, p. 806-811, 2019.

27. PARKER, Emma; MORTIMORE, Gerri. Angina de Ludwig: uma preocupação multidisciplinar. **British Journalof Nursing.** v. 28, n. 9, p. 547-551, 2019.

28. PAHWA, S; KAUR, K; SAMRA, A. K; SINGH, G. Ludwig angina in pregnancy and its management: A case report International **Journal of Clinical Obstetrics and Gynaecology.** v. 21, n. 5, p. 424-426, 2021.

29. SAMAEI H, Weiland T; DILLEY S, Jelinek G. Knowledge and confidence of a convenience sample of Austral Asian emergency doctors in managing dental emergencies: results of a survey. **Emergency medicine international.** v. 2015, 2015.

30. SANTOS FILHO, Daniel Bastos dos; SOUZA, Franciane Gomes Moura. ANGINA DE LUWIG: aspectos relevantes para o cirurgião dentista. **Revista Favenorte Interdisciplinar.** v. 1, n. 1, p. 14-19, 2019.

31. SHEMESH, Avi; YITZHAK, Avraham; ITZHAK, Joe Ben; AZIZI, Hadas; SOLOMONOV, Michael. Ludwig Angina after First Aid Treatment: Possible Etiologies and Prevention—Case Report. **Journal of endodontics.** v. 45, n. 1, p.79-82, 2019.

32. SILVA, Joaquim José Lima; LIMA, Antônia Artemesia Aurelio Soares; MELO, Igor Furtado Soares; MAIA, Rafael Costa Lima; PINHEIRO FILHO, Tadeu Rodrigues Carvalho. Trauma facial: análise de 194 casos. **Rev. Bras. Cir. Plast.** v. 26, n.1, p. 37-41, 2011.

33. SINGH, Virendra; BHAGOL, Amrish Kumarisha. Newand easy technique for maxillomandibular fixation. **Nat Lj Maxillofac Surg.** v. 1, n. 1, p. 24-5, 2010.

34. SRIROMPOTONG, Somchai; ART-SMART, Thumnu. Ludwig's angina: a clinical review. **European archives of oto-rhino-laryngology.** v. 260, n. 7, p. 401-403, 2003.

35. TUCUNDUVA, Maria José Albuquerque Pereira De Souza; DE FREITAS, Claudio Froes; OGASSAWARA, Beatriz; BALADI, Marina Gazzano; TUCUNDUVA NETO, Raul Renato Cardoso De Melo. Estudo imaginológico de um caso de angina de ludwig. **Rev. Odontol.** v. 25, n. 2, p. 164-9, 2013.

36. VASCONCELOS, Belmiro Calvacante Do Egito; CAUAS, Michele., Albert,Daniela Guimarães De Melo; NASCIMENTO, George João Ferreira do; HOLANDA, Glaucez Amorano. Disseminação de infecção odontogênica através das fáscias cervicais profundas – relato de caso clínico. **Rev. Cir. Traumat.Buco-Maxilo-Facial.** v. 2, n. 1, p. 21-25, 2002.

37. WEISE, H; NAROS, A; WEISE, C; REINERT, S., HOEFERT, S. Severe odontogenic infections with septic progress – a constant and increasing challenge: a retrospective analysis. **BMC oral health.** v. 19, n. 1, p. 1-6, 2019.

38. WINTERS Sandra. A review of Ludwig’s angina for nurse practitioners. **Journal of the American Academy of Nurse Practitioners.** v. 15, n.12, p. 546-549,

2003.

39. WUBULIHASIMU, Zainure; TUERHONG, Meiheriban; ZHANG, Zhifei; LI, Huilin; KADIR, Nurahmat; XIE, Maxian; ABULAITI, Maiheba; ABULAITI, Aerzigu; TULAMAITI, Nuermaimaiti; MAIMATIMING, Baikeri; ELLIS, Wurelika; NI, YUSU. Clinical analyzes and 3D-mediated CT accurate internal fixation on maxillofacial fracture. **Ear, nose & throat journal.** p. 0145561319882114, 2019.

ANEXOS

UNEF

AUTORIZAÇÃO PARA DEFESA

Declaro, a partir desta data, que eu, Thiago Soares de Farias autorizo a defesa do Trabalho de Conclusão de Curso do (a, os, as) discente (s) Katiane Gonçalves Soares Pereira e Thays dos Anjos Pinho Oliveira, intitulado Angina de Ludwig associada a trauma da face: Relato de caso., produzido como requisito parcial para conclusão do curso de graduação de Odontologia desta Instituição.

Feira de Santana, 02/06/2021

Assinatura do Orientador(a)

TCLE

Escola Bahiana de Medicina e Saúde Pública
Pós-Graduação em Cirurgia e Traumatologia Buco-Maxilo-Facial
Secretaria da Saúde do Estado da Bahia

BAHIANA

HGRS HOSPITAL GERAL ROBERTO SANTOS

Por este instrumento particular, declaro para efeitos éticos e legais, que eu ARIMARCOS CRUZ DE JESUS, BRASILEIRO (nacionalidade), Segurança (profissão), portador (a) do RG 16120713-14, CPF _____, residente e domiciliado(a) à _____.

1. Esclareço que recebi todas as informações sobre a minha participação neste tratamento, possuindo plena liberdade para me abster em participar do referido tratamento a qualquer momento, sem sofrer qualquer tipo de penalização;

2. Esclareço também, que fui amplamente informado(a) por um estagiário, residente, interno ou profissional da Equipe, que pode ou não estar envolvido no presente tratamento, sobre os benefícios e possíveis riscos que estou me submetendo durante o mesmo. Tomo conhecimento, também que o meu consentimento não exime a responsabilidade da Equipe e/ou profissional que está fazendo e/ou executando o tratamento;

3. Tratando-se de uma instituição de ensino, estou ciente e autorizo a utilização de fotos, filmagens, modelos, exames complementares, radiografias e dados obtidos nos prontuários como materiais didáticos para serem utilizados em aulas, congressos, apresentações científicas e publicações, desde que seja preservada a minha identidade e que estes resultados sejam obrigatoriamente divulgados publicamente;

4. Comprometo-me a retornar periodicamente, após o término do tratamento e alta do ambulatório, para manutenção a cada 6 meses, conforme determinação da equipe, podendo inclusive ser designado um outro profissional apto para realizar as manutenções.

5. Todas estas normas estão de acordo com o código de ética profissional odontológico, segundo a resolução CFO 179/93;

ATENÇÃO: A sua participação em qualquer tipo de pesquisa é voluntária. Em caso de dúviida quanto aos seus direitos, escreva para o Comitê de Ética em Pesquisa da EBMSP. Endereço- Av D. João VI, 274- Brotas- Salvador- Bahia, CEP: 40290-000.

Por estar de pleno acordo com o teor do presente termo, assino abaixo o mesmo.

Salvador, 12 de Junho de 2013.

Arimarcos Cruz de Jesus

Assinatura do paciente ou responsável

Maria Aparecida dos Santos

Assinatura da testemunha