UNIDADE DE ENSINO SUPERIOR DE FEIRA DE SANTANA – UNEF
LUCAS SILVA ALBUQUERQUE
YASMIN RIBEIRO DOS SANTOS

SIALODENITE ESCLEROSANTE CRÔNICA: RELATO DE CASO CLÍNICO

Feira de Santana
2021

LUCAS SILVA ALBUQUERQUE
YASMIN RIBEIRO DOS SANTOS

SIALODENITE ESCLEROSANTE CRÔNICA: RELATO DE CASO CLÍNICO

Trabalho de Conclusão de Curso da Unidade de Ensino Superior de Feira de Santana, como requisito para obtenção do título de cirurgião-dentista.

Orientadora: Profª. Drª. Alessandra Laís Pinho Valente Pires

Feira de Santana
2021

Dedicamos esse trabalho a Deus, a nossas famílias, amigos, professores, colegas de curso, pois foram os responsáveis por inúmeras contribuições. Eles nos direcionaram palavras de motivação, e também foram compreensivos com os momentos de ausência. Essa vitória também é de vocês.

AGRADECIMENTOS

Em primeiro lugar, agradeço a Deus por me permitir essa formação e ultrapassar todos os obstáculos encontrados durante este período de graduação.

Posteriormente a minha mãe, Maria Lucia Leite Albuquerque, por ter me proporcionado educação e oportunidades, a quem devo a minha vida e dedico toda minha carreira, além de ter dado força e incentivo durante todo esse longo tempo de graduação.

A minha irmã, Liliane Silva Albuquerque e ao meu cunhado, Nelson Nunes Pinheiro Neto por terem me apoiado e sustentabilidade financeira durante todo esse período de formação. Aproveito também a oportunidade de agradecer por todo o aporte de carinho e incentivo até a chegada desse momento.

A minha namorada, pela paciência, colaboração, companheirismo e todas as palavras de conforto, fazendo com o que acreditasse no meu potencial.

Aos meus professores que fizeram parte na minha trajetória acadêmica, pelos ensinamentos e toda a sabedoria, contribuindo para minha formação. A minha professora e orientadora Alessandra Laís Pinho Valente Pires, que acolheu desde o inicio do projeto, nos orientando e passando segurança durante a produção deste trabalho.

Aos amigos de classe que passaram na minha vida durante esses anos de aprendizado, de alguma forma todos contribuíram para o meu crescimento acadêmico.

Agradeço a minha dupla Yasmin Ribeiro dos Santos, por compartilhar dos seus conhecimentos durante esse longo período, paciência e companheirismo ao decorrer de toda formação.

Por fim, agradeço a todos que de alguma forma contribuíram durante o caminho que percorri para chegar até aqui.

Lucas Silva Albuquerque

AGRADECIMENTOS

Em primeiro lugar, a Deus, pela minha vida, e por me permitir ultrapassar todos os obstáculos encontrados ao longo desta graduação. “Eu nem sempre estive com Deus, mas ele sempre esteve comigo.”

Aos meus pais, irmãos e sobrinha, meus maiores e melhores orientadores na vida. Que me incentivaram nos momentos mais difíceis e compreenderam a minha ausência enquanto eu me dedicava à realização deste trabalho.

Aos meus amigos, que sempre estiveram ao meu lado, pela amizade incondicional e pelo apoio demonstrado ao longo de todo o período de tempo em que me dediquei a este trabalho: Diane, Renata e Fernanda.

A todos os professores que influenciaram na minha trajetória e que certamente tiveram impacto na minha formação acadêmica. Em especial à professora Alê Pinheiro (como assim gosto de chama-la rsr), por ter sido minha orientadora e ter desempenhado tal função com dedicação e amizade. Ao meu coordenador Jeidson, por acreditar tanto em mim e na minha turma.

Aos meus colegas da turma, por compartilhar tantos momentos de descobertas e por todo companheirismo ao longo deste percurso. Em especial: Ana Laura, Vanessa, Maíra, Renato e Eugênia.

Agradeço aos meus avós Hilda e Feliciano (in memoriam), cuja presença foi essencial na minha vida.

Agradeço também a minha dupla Lucas, por toda paciência e companheirismo ao decorrer de toda a graduação.

Agradeço a todos aqueles que contribuíram de alguma forma, para a realização deste trabalho.

Por último e não menos importante, eu honro o fechamento deste ciclo ao meu querido noivo Hiago Mascarenhas. Desde que você passou a fazer parte da minha vida que vivencio uma das mais belas histórias de amor e companheirismo. Esta é uma das muitas conquistas ao seu lado.

Yasmin Ribeiro dos Santos

Louvai ao Senhor. Daí graças ao Senhor,
pois ele é bom, pois a sua misericórdia
dura para sempre.
Sl 106.1

SUMÁRIO

RESUMO **8**
PALAVRAS-CHAVES **8**
ABSTRACT **8**
KEYWORDS **8**
1 INTRODUÇÃO **9**
2 REVISÃO DE LITERATURA **10**
2.1 ASPECTOS GERAIS DA SIALODENITE ESCLEROSANTE CRÔNICA 10
2.2 ASPECTOS CLÍNICOS DA SIALODENITE ESCLEROSANTE CRÔNICA 11
2.3 ASPECTOS HISTOPATOLÓGICOS DA SIALODENITE ESCLEROSANTE CRÔNICA 12
2.4 TRATAMENTO DA SIALODENITE ESCLEROSANTE CRÔNICA 13
3 RELATO DE CASO **14**
4 DISCUSSÃO **17**
5 CONCLUSÃO **19**
REFERÊNCIAS **19**
ANEXOS **21**

RESUMO

Introdução: O tumor de Kuttner (TK), também denominado sialodenite esclerosante crônica (SEC), caracteriza-se como uma lesão inflamatória crônica fibrosante, incomum, que acomete predominantemente a glândula submandibular. Sua etiologia ainda não está determinada. A associação dessa entidade com sialolitíase pode ser vista em 30% a 83% dos casos. Clinicamente, esta patologia apresenta características semelhantes a neoplasias malignas de glândulas salivares, caracterizada por um difuso aumento de volume, consistência dura, assintomático, crescimento lento, acomete indivíduos em uma faixa etária que varia de 13 a 81 anos. **Objetivo**: Descrever um caso clínico de Sialodenite Esclerosante Crônica, na glândula submandibular esquerda, diagnosticado em um Centro de Referência em Lesões Orais, tratado cirurgicamente e sem recidiva por meses. **Relato de caso clínico:** Paciente do sexo masculino, 58 anos, apresentou-se a um serviço hospitalar com queixa de episódios de "inchaço embaixo da língua, dor, secreção e expulsão de material sólido". Ao exame extrabucal, observou-se tumefação em região submandibular esquerda, sensível à palpação, com evolução de dois meses. No exame intrabucal, evidenciou-se lesão nodular em assoalho bucal esquerdo, de consistência endurecida, medindo aproximadamente 1 cm e presença de secreção purulenta. O exame de ultrassonografia indicou a presença de processo inflamatório agudo da glândula submandibular esquerda. Ao exame tomográfico pré-operatório, ficou evidenciada a presença de imagens hiperdensas em região submandibular esquerda, compatível com diagnóstico de cálculo salivar. O diagnóstico histopatológico foi de sialodenite esclerosante crônica associada à sialolitíase **Conclusão:** Apesar da semelhança clínica ser semelhante a uma neoplasia verdadeira, a SEC tem caráter benigno e, quando tratada corretamente, as chances de recidivas são quase nulas.

PALAVRAS-CHAVES: Sialodenite Esclerosante Crônica. Glândulas salivares. Patologia Bucal.

ABSTRACT

Introduction: Kuttner's tumor (TK), also called chronic sclerosing sialodenitis (CSS), is characterized as an uncommon chronic fibrous inflammatory lesion that predominantly affects the submandibular gland. Its etiology is not yet determined. The association of this entity with sialolithiasis can be seen in 30% to 83% of cases. Clinically, this pathology has characteristics similar to malignant salivary gland neoplasms, characterized by a diffuse increase in volume, hard consistency, asymptomatic, slow growth, affecting individuals in an age group ranging from 13 to 81 years. **Objective:** to describe a clinical case of Chronic Sclerosing Sialodenitis, in the left submandibular gland, diagnosed in a Reference Center for Oral Lesions, surgically treated and without recurrence for months. **Clinical case report:** A 58-year-old male patient presented to a hospital service complaining of episodes of "swelling under the tongue, pain, secretion and expulsion of solid material". Extraoral examination revealed swelling in the left submandibular region, sensitive to palpation, with a two-month evolution. The intraoral examination showed a nodular lesion on

the left oral floor, with a hardened consistency, measuring approximately 1 cm and the presence of purulent secretion. The ultrasound examination indicated the presence of an acute inflammatory process in the left submandibular gland. The preoperative tomographic examination revealed the presence of hyperdense images in the left submandibular region, compatible with a diagnosis of salivary calculus. The histopathological diagnosis was chronic sclerosing sialodenitis associated with sialolithiasis. **Conclusion:** Despite the clinical similarity being similar to a true neoplasm, SEC is benign and, when treated correctly, the chances of recurrence are almost nil.

KEYWORDS: Chronic Sclerosing Sialadenitis. Salivary glands. Pathology Buccal.

.

1 INTRODUÇÃO

Os tumores de glândulas salivares representam cerca de 3% de todas as neoplasias de cabeça e pescoço (MARTINS et al., 2019), sendo a sialodenite esclerosante crônica (SEC) uma apresentação rara, caracterizada como uma lesão inflamatória crônica fibrosante, que acomete predominantemente a glândula submandibular (LAKSHMANANS et al., 2019).

A etiologia da SEC ainda não está determinada. A associação dessa entidade com sialolitíase pode ser vista entre 30% a 83% dos casos. Sabe-se que desordens da secreção glandular, inflamação linfocitária e reações imunes também podem se relacionar com sua etiopatogênese (LINS et al., 2019; FERNANDES et al., 2020). A presença de alguns sialolítos na região submandibular também podem causam a obstrução do fluxo salivar nas glândulas e consequentemente provocar processos inflamatórios e fibrosantes, causando a SEC (TANAKA et al., 2015).

Clinicamente, esta patologia apresenta características semelhantes a neoplasias malignas de glândulas salivares, sendo caracterizado por um difuso aumento de volume, de consistência dura, assintomático, crescimento lento, que comumente acomete indivíduos em uma faixa etária que varia de 13 a 81 anos (MELZER et al., 2021).

Geralmente se apresenta de forma bilateral e sem qualquer aumento dos linfonodos (BATISTA et al., 2018). As patologias mais importantes no diagnóstico diferencial incluem: linfoma extranodal da zona marginal (MALT) e outros processos inflamatórios, como a síndrome de Sjogren e sialadenite linfoepitelial (BATISTA et al., 2018).

Histologicamente, a SEC é caracterizada por um infiltrado inflamatório heterogêneo, condensação da secreção salivar e disposição das fibras colágenas em volta do ducto causando uma aparência de “pele de cebola” contendo linfócitos, atrofia e destruição em medidas viráveis dos ácinos, dilatação no ducto, alguns folículos linfoides e células plasmáticas podem ser observados (LINS, et al., 2019).

Em razão de sua apresentação clínica ser semelhante a algumas neoplasias e lesões inflamatórias, ela pode ser dificil de ser diagnosticada (MORAES et al., 2021). O diagnóstico é feito através de exame histopatológico, já que clinicamente esta lesão mostra-se como um aumento de volume na região da glândula submandibular, podendo ser diagnosticada como outra neoplasia de glândula salivar (PUTRA et al., 2016).

O tratamento deve seguir uma abordagem mais conservadora sempre que possível, portanto, o melhor método para tratamento da SEC, consiste na remoção completa da lesão, não sendo necessários tratamentos adicionais, visto que, se trata de uma lesão totalmente benigna (MORAES et al., 2021).

Embora clinicamente haja grande similaridade com algumas neoplasias verdadeiras, essa lesão constitui uma entidade pouco conhecida por clínicos e patologistas. Sendo assim, o objetivo deste trabalho foi relatar um caso clínico de Sialodenite Esclerosante Crônica, na glândula submandibular, diagnosticado em um Centro de Referência em Lesões Orais.

2 REVISÃO DE LITERATURA

A cavidade bucal é uma das regiões do corpo humano que podem apresentar patologias caracerizadas por processos infecciosos, inflamatórios, imunológicos, alérgicos, traumáticos ou sistêmicos (ABDULLAH et al., 2013; ADACHI et al., 2004).

A SEC caracteriza-se como uma lesão inflamatória crônica fibrosante, incomum, que acomete predominantemente a glândula submandibular. Em razão de sua apresentação clínica ser semelhante a algumas neoplasias ou lesões inflamatórias pode ser dificilmente diagnosticada (LINS et al., 2019).

2.1 ASPECTOS GERAIS DA SIALODENITE ESCLEROSANTE CRÔNICA

A SEC é uma lesão que agride as glândulas salivares maiores. Desordens da secreção glandular, anormalidades do fluxo salivar, inflamação linfocitária e reações imunes podem estar relacionadas com a etiopatogênese da SEC (ADACHI et al., 2004). A secreção de imunoglobulina IgG4 pode estar envolvida na patogênese da

lesão (MELZER et al., 2021). Somada a questão, uma associação com sialolitíase pode ser vista em 30% a 83% dos casos (ADACHI et al., 2004)

O desenvolvimento de cálculos decorrentes da deposição de minerais no sistema ductal pode causar uma obstrução parcial ou total de seus ductos (LIMA et al., 2013). Geralmente é assintomática, quando a obstrução não é completa, e apresenta evolução lenta, porém a maior parte dos pacientes com sialolitíase apresentará dor e avanço de volume glandular (NEVILLE et al., 2016).

A etiologia da SEC ainda é desconhecida, mas existem algumas teorias que tentam mostrar que, o aumento da viscosidade da saliva pode ser decorrente de diversas condições: diminuição do fluxo salivar pelo uso de anti- hipertensivos e antidepressivos, o que pode ocasionar na obstrução dos ductos terminais dessa glândula, bactérias, pela migração de restos alimentares para essas áreas ou até mesmo por um corpo estranho da cavidade bucal para o ducto, podendo contribuir para formação de sialólitos (PUTRA et al., 2016). Além disso, a redução do fluxo salivar pode até mesmo ser acarretada por diversas condições patológicas, incluindo a síndrome de Sjögren, envelhecimento e radioterapia da região de cabeça e pescoço (NEVILLE et al., 2016).

Embora tenha sua etiologia, fisiopatologia e evolução descrita a mais de um século, essa entidade clínica ainda é pouco relatada na literatura (MORAES et al., 2021). A SEC, também denominado de tumor de Kuttner, pode ser encontrado em pacientes de ambos o sexo, podendo atingir uma faixa etária ampla (entre a terceira e quarta década de vida), embora possa acometer idosos e raramente crianças (SOARES et al., 2010).

2.2 ASPECTOS CLÍNICOS DA SIALODENITE ESCLEROSANTE CRÔNICA

A SEC pode se apresentar com coloração amarela, podendo ser ovais, redondos ou cilíndricos, unilateral ou bilateral, sendo incomum e com grau de envolvimento glandular variável (FLORES et.al; 2012). O processo inflamatório crônico é observado de forma intensa, associado à fibrose do tecido glandular (MORAES et al., 2021). Os aspectos clínicos da enfermidade caracterizam-se por aumento de volume difuso, de consistência endurecida, assintomático, na região glandular, semelhante a um crescimento neoplásico (NEVILLE et al., 2016).

Embora seja assintomático, os sinais e sintomas produzidos frequentemente pela glândula afetada, destacam-se: o aumento de volume difuso, edema, xerostomia, incômodo ao falar ou deglutir, trismo dependendo da localização e extensão da lesão, hiperemia, disfagia, e febre (MARCANTE et al., 2017). A duração dos sintomas antes do tratamento é variável e depende do tamanho da lesão. A hipótese diagnóstica em geral é neoplasia de glândula salivar (LINDENBLATT et al., 2007).

O diagnóstico baseia-se na correlação de critérios clínicos, laboratoriais e histopatológicos. A partir de análise histopatológica da lesão pode-se observar graus distintos da sialodenite, sendo ele sialodenite focal, linfocítico difuso, sialodenite com fibrose glandular e sialodenite com esclerose salivar (MELZER et al., 2021). O diagnóstico diferencial incluem outras lesões benignas, podendo ser sialolito, linfonodo calcificado, flebólitos, ou mesmo, tuberculose dos gânglios linfáticos com calcificações vasculares (LIMA et al.,2019).

O SEC pode ser também confundido com toros mandibular, miosite ossificante e osteoma (SOARES, 2010). Deve-se levar em consideração outras lesões como parótide epidêrmica, neoplasias das glândulas salivares, carcinoma adenoide cístico, linfoma, calcificação de nódulos linfáticos, sialodenite obstrutiva (ALVES et al., 2014).

2.3 ASPECTOS HISTOPATOLÓGICOS DA SIALODENITE ESCLEROSANTE CRÔNICA

Quanto aos aspectos histopatológicos, a SEC é caracterizada por folículo linfoide, atropia acinar, fibrose periductal e ductos dilatados (UMIT et al., 2015). A SEC pode ser classificada em quatro estágios de acordo com seu grau de inflamação e fibrose. O primeiro é caracterizado por inflamação local, podendo ter presença de linfócitos, com pequena expansão do ducto e espessamento da secreção produzida.

No segundo, notam-se as manifestações descritas acima em maior quantidade, podendo estar associados à hiperplasia do ducto, atrofia acinar e fibrose no centro dos lóbulos, e presença de folículos linfoídes bem dilatados. No terceiro estágio, verifica-se a diminuição do parênquima glandular, metaplasias celulares presentes no sistema ductal e, fibrose extensiva. Já no quarto estágio, é provável a

destruição de quase toda a arquitetura glandular, bem como, a esclerose do tecido (HAUNG et al., 2002).

No interior do ducto, a SEC apresenta diferentes formatos: fusiforme, cilíndrico ou esférico, e podem provocar obstrução da passagem salivar. Bem como adentro da glândula, os cálculos apresentam-se como conjuntos desiguais e multifacetados, estabelecendo a terapêutica de exérese glandular (LIMA et al., 2013).

É importante destacar que suas características histopatológicas levam o ao diagnóstico diferencial com tumores fibroblásticos, linfoma esclerosante, neoplasias de glândulas salivares, sialolitíases, sialoadenite aguda, pseudotumor inflamatório, sialometaplasia esclerosante, e lesões infoepiteliais benignas, o que torna imprescindível o conhecimento acerca de seus aspectos histopatológicos para que alcance um diagnóstico preciso (LINS et al., 2019).

2.4 TRATAMENTO DA SIALODENITE ESCLEROSANTE CRÔNICA

Para tratamento da SEC, o melhor método consiste na remoção completa da lesão, se a massa for assintomática e houver evidencias suficientes de que seja uma lesão benigna, não sendo necessária nenhuma medida adicional de tratamento (HUANG et al., 2002).

O tratamento deve ser realizado de acordo com as características apresentadas da patologia, podendo alternar desde a prescrição da terapêutica medicamentosa, específico para cada caso. Em alguns casos, devido a sua extensão, é necessária excisão cirúrgica da lesão e glândula (MARCANTE et al., 2017). Porém, essa conduta terapêutica é considerada invasiva e apresenta maiores riscos, como o de lesionar o nervo facial (MARTINS et al., 2019).

No estudo de Soares et al. (2010) houve relato de que existem tratamentos conservadores capazes de eliminar a SEC sem emprego de procedimentos cirúrgicos, como por exemplo, a mudança de temperatura dos tecidos circunvizinhos por meio de radiofrequência ou fisioterapias do calor, massagem glandular, cateterismo e dilatação do ducto glandular, além do uso de sialogogos para estimular a produção de saliva.

Fazer acompanhamento clínico semestral, para avaliar algum sinal ou sintoma de recidiva na região do tratamento. Embora haja grande similaridade clínica

com algumas neoplasias verdadeiras, a SEC tem caráter benigno e, quando tratada corretamente, as chances de recidivas são quase nulas (CHOW et al., 2008).

3 RELATO DE CASO

Paciente C.G.S, sexo masculino, 58 anos de idade, procurou um serviço de Centro de Referência em Lesões Orais (CRLB), com queixa de episódios de “inchaço embaixo da língua, dor, secreção e expulsão de material sólido” alegando dor em região submandibular esquerda.

No exame extrabucal, observou-se tumefação em região submandibular esquerda, sensível à palpação, com evolução de dois meses. No exame intrabucal, evidenciou-se lesão nodular em assoalho bucal esquerdo, de consistência endurecida, medindo aproximadamente 1 cm e presença de secreção purulenta.

O exame de ultrassonografia indicou a presença processo inflamatório agudo da glândula submandibular esquerda (Figura 1).

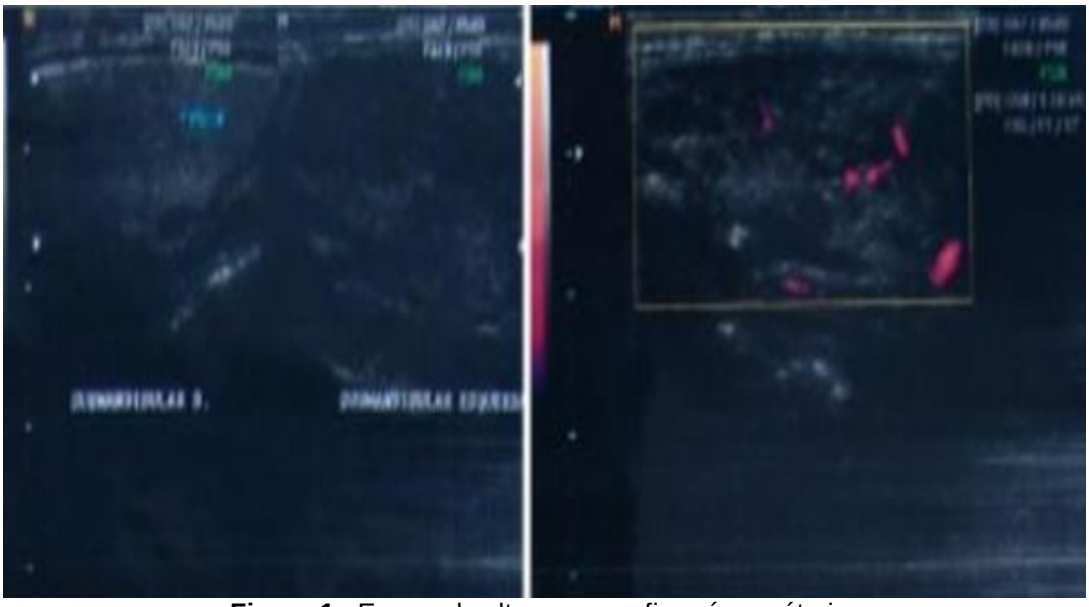

Figura 1 - Exame de ultrassonografia pré-operátoria.

Ao exame tomográfico pré-operatório, ficou evidenciada a presença de imagens hiperdensas e bem delimitada em região submandibular esquerda, compatível com diagnóstico de cálculo salivar (Figura 2).

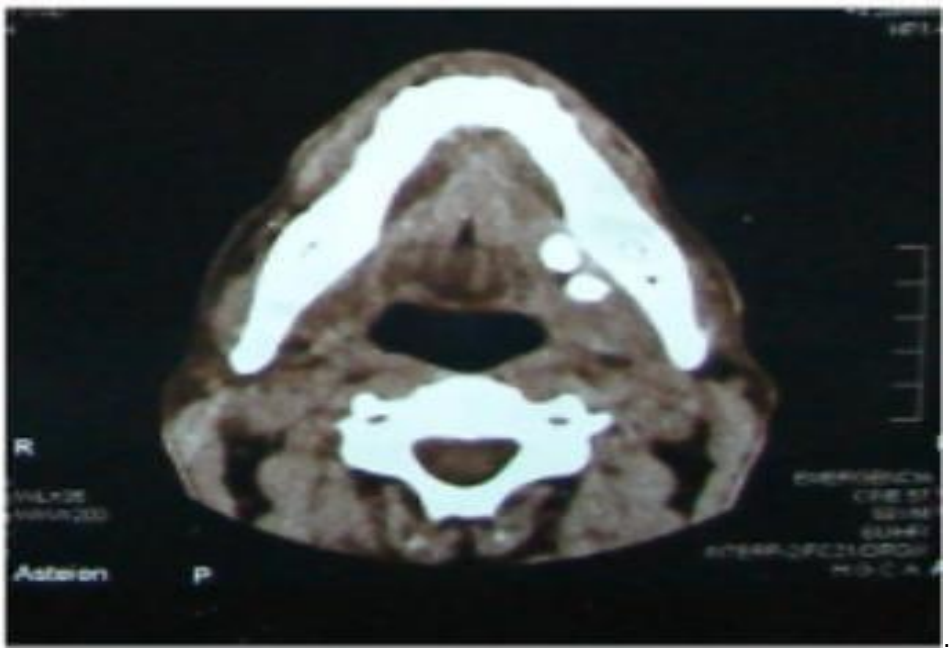

Figura 2 - Corte tomográfico axial apresentando sialolito na região da glândula submandibular esquerda.

O paciente foi submetido à biopsia excisional (Figura 3).

Figura 3 - Aspecto macroscópico da lesão.

O exame histopatológico corados em hematoxilina e eosina (HE) revelou presença de parênquima glândular de áreas de destruição e atrofia acinar, associados à fibrose periductal, em meio a um intenso e difuso infiltrado inflamatório predominantemente linfocitário, com ocasionais formações de folículos linfoides (Figura 5). Notam-se também alguns adipócitos e tecido neural e vascular com padrões de normalidade. O diagnóstico histopatológico foi de sialodenite esclerosante crônica associada à sialolitíase.

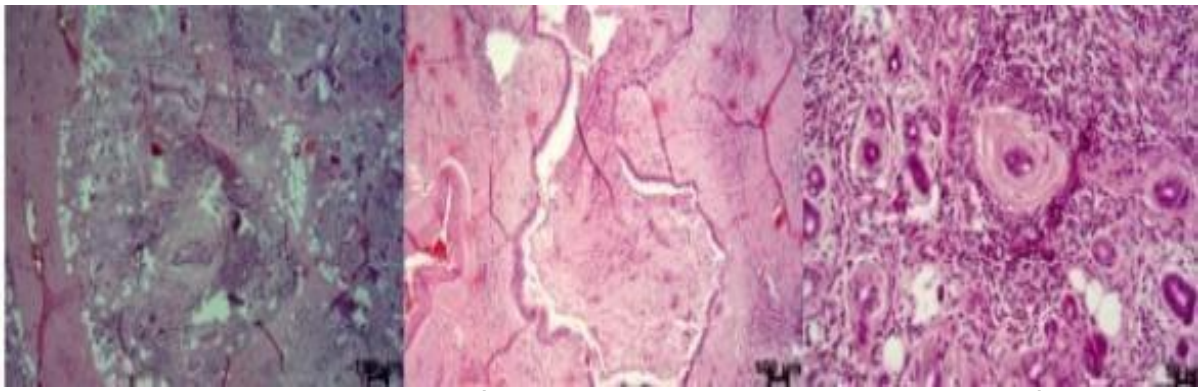

Figura 4 - Parênquima glandular com áreas de atrofia e destruição acinar, associada à ectassia e fibrose periductal, em meio a um intenso e difuso infiltrato inflamatório predominantemente linfocitário, acasionalmente acompanhado pela formação de folículos linfo. Arquitetura lobular preservada (HE, 100x e HE 200x).

O paciente evoluiu sem complicações no pós-operatório e encontra-se sob proservação de dez meses sem sinais de recidiva da lesão (Figura 5).

Figura 5 - Proservação após 10 meses da remoção cirúrgica.

4 DISCUSSÃO

A SEC pode ocorrer em qualquer glândula salivar, porém, há uma predileção maior pela submandibular. Várias teorias foram propostas para justiicar sua etiologia, porém, até o momento não foi estabelecido uma causa exata. Contudo, acredita-se, que desordens da secreção glandular, inflamação linfocitária e reações imunes também podem se relacionar com sua etiopatogênese (LINS et al., 2019; FERNANDES et al., 2020).

A SEC pode suceder em qualquer glândula salivar, no entanto, existe uma predileção maior pela glândula submandibular, vista em 80% dos casos quando comparada a glândula parótida 15% e sublingual 5% (LIMA et al., 2013). Isso pode ser explicado pelo fato desta apresentar sialolitíase, caracterizada por mineralizações (sialolitos) no parênquima glandular ou nos ductos MARTINS et al., 2019).

Sabe-se que, pelo fato de sua apresentação clinica ser semelhante a neoplasias verdadeiras que acometem glândulas salivares, a SEC é uma condição inflamatória crônica e tende ser subnotificada, devido a poucos casos descritos na literatura. A SEC pode ocorrer em qualquer faixa etária de idade, embora seja mais comum em adultos acima dos 40 anos, tendo uma predileção pelo gênero masculino (MARCANTE et al., 2017).

Um estudo de caso clinico apresentado por Peuraharju et al., (2020) feito entre os anos 2000 e 2017, mostrou que 51 pacientes diagnosticados com SEC foram submetidos à ressecção da glândula submandibular, onde 19 pacientes apresentaram um sialólito associado a uma lesão de glândula salivar.

No relato, o paciente apresentou-se com sintomatologia dolorosa na região submandibular esquerda, com aumento de volume, consistência firme e difusa na região mandibular. Ao exame clínico inicial, foi observada a saída de secreção de conteúdo seropurulento, levantando a hipótese diagnostica de presença de infecção local. Simultaneamente com os achados clínicos descritos no relato de caso como dor e edema na região da glândula submandibular, o quadro de SEC associado à presença de cálculo salivar foi considerado.

Os exames de imagens complementares de escolha foram exame de ultrassonografia onde apresentou imagens compatíveis à presença de processo inflamatório agudo da glândula submandibular esquerda, com evidências da

obstrução ductal e de sialolitos no interior dos ductos glandulares, e exame tomográfico, ficando evidente a presença de imagens hiperdensas, bem delimitadas em região submandibular esquerda, compatível com diagnóstico de cálculo salivar.

Os exames de imagem tomográficos para diagnóstico é bem indicado, com uma taxa de sucesso de 90%, pois proporcionam parâmetros importantes quanto a sua localização e extensão do comprometimento glandular. Por outro lado, para a realização do diagnóstico é indispensável a realização de exame histopatológico, pois as características histopatológicas se sobrepõem ao diagnostico diferencial de outras lesões glandulares (MARCANTE et al., 2017).

No caso apresentado observa-se ao exame histopatológico a presença de todos os achados dos estágios descritos por Lins et al., (2019), sobressaindo o estágio 3, compatível com o tempo de evolução da lesão descrito pelo paciente. Voltando ao relato, o paciente não relatou histórico de trauma ou presença tumoral adjacente à região afetada, o que nos leva a crer que o quadro inflamatório pode ter sido ocasionado por um processo infeccioso não tratado antes.

No tratamento da SEC deve se levar em consideração os aspectos de quantidades, tamanho, localização e condição sistêmica do paciente e da glândula envolvida (MARCANTE et al., 2017). Baseado nesses aspectos pode-se traçar o tratamento mais apropriado. Para o caso em questão, o tratamento de escolha foi remoção cirúrgica da lesão associado à remoção da glândula afetada.

A biopsia é fundamental para descartar outras patologias de glândula salivar, principalmente lesões potencialmente malignas (MORAES, et al., 2021). A peça cirúrgica foi enviada para o laboratório de histopatológico oral, e o descritivo histológico foi de sialodenite esclerosante crônica associada à sialolitíase.

Segundo Soares (2010), deve-se optar por tratamentos com abordagem mais conservadora sempre que possível, tais como, a mudança de temperatura dos tecidos circunvizinhos por meio de radiofrequência ou fisioterapias do calor, massagem glandular, cateterismo e dilatação do ducto glandular, além do uso de sialogogos para estimular a produção de saliva e, caso as condutas conservadoras não sejam bem-sucedidas, opta-se em ultimo caso pela completa excisão da glândula afetada. Neste presente caso clínico, realizou-se remoção completa da lesão e glândula.

Pesquisadores relatam que o tratamento de escolha consiste na remoção completa da lesão, não sendo necessários tratamentos adicionais, visto, que se trata

de uma lesão totalmente benigna (MORAES et al., 2021). Porém, essa conduta terapêutica é considerada invasiva e apresenta maiores riscos, como o de lesionar o nervo facial (MARTINS et al., 2019).

O diagnóstico diferencial deve ser realizado considerando outras lesões glandulares como parótide epidêrmica, neoplasias das glândulas salivares, carcinoma adenoide cístico, linfoma, calcificação de nódulos linfáticos, sialodenite obstrutiva (ALVES et al., 2014). O prognóstico do tratamento cirúrgico é favorável e o acompanhamento é imprescindível para descoberta de possível recidiva da sintomatologia. O caso reportado encontra-se em proservação após 10 anos da remoção cirúrgica (MORAES et al., 2020).

5 CONCLUSÃO

A SEC em glândula submandibular consiste em uma lesão inflamatória, relativamente incomum e, constitui uma entidade pouco conhecida por clínicos e patologistas, em virtude do pequeno número de casos publicados. Apesar da semelhança clínica com uma neoplasia verdadeira, a SEC tem caráter benigno e, quando tratada corretamente, as chances de recidivas são mínimas. O paciente evoluiu bem, no pós-operatório imediato, levando-nos a acreditar que o tratamento de escolha foi correto, já que obtivemos um bom prognóstico. Quando as sintomatologias clínicas se fazem presentes o tratamento cirúrgico é considerado a primeira escolha, porém é necessário o conhecimento de suas características histopatológicas para o estabelecimento do diagnóstico, já que existem outras patologias que fazem diagnóstico diferencial com a SEC.

REFERÊNCIAS

ABDULLAH, A. et al. Imaging of Salivary Glands. **Seminars in Roentgenology**. Nova York. v.1, n.1, p. 65-74. 2013.

ADACHI, M. et al. A case of Kuttner tumor of the submandibular gland. **Auris Nasus Larynx**. v. 31, n.1 p. 309-12, 2004.

ALVES, N. S. et al. Sialolito de grandes dimensões no ducto da glândula submandibular: relato de caso clínico. **Rev. Assoc. Paul. Cir. Dent,** v.68, n.1, São Paulo, 2014.

AYDIN, W. et al. tumor de kuttner das glândulas submandibulares e parótidas bilaterais: relato de caso. **Med Crave Online**, Turquia, 2015.

BATISTA, M. et al. Infiltração Cutâneo-Mucosa Perioral. **Revista SPDV**, v.76, n.2, p.84,2018.

A BÍBLIA. **Velho Testamento e Novo Testamento** .Tradução de João Ferreira Almeida. Rio de Janeiro: King Cross Publicações, 2008.

CHOW et al. Kuttner´s tumour (chronic sclerosing sialadenitis) of the submandibular gland: a clinical perspective**. Hong Kong Med J**, v.14, n.1, p. 9-46. Hong Kong. 2008.

FERNANDES, M.A.M. et al. Küttner's tumor with parotid gland involvement. **Arch Head Neck Surg**, v. 9, n. 10, p. 49-52 Fortaleza, 2020.

FLORES, J.; VERA, V.; ROCHA, M. **Sialadenits crónica esclerosante (tumor de kuttner) en glándulas submaxilares relacionada con enfermedad de igc4**. Hospital Especialidades, Centro Médico Nacional Siglo XXI, México. 2012.

HUANG, C. et al. Kuttner tumor chronic sclerosing sialadenitis. **Rev. Am J Otolaryngol**, v. 23, n. 6, p. 394-7. 2002.

LAKSHMANAN S. et al. An unusual presentation of chronic sclerosing sialadenitis of submandibular gland (kuttner´s tumour). **Bmj case report**, India, 2019.

LIMA, A.N. et al. Sialolitíase em glândula submandibular: relato de caso clínico. **Ver. Cir. Traumatol. Buco-Maxilo-Fac**. v.13, n.1, p.23-28, 2013.

LIMA, L. S.; SANTOS, M. Q.; IMA, T. J. N. Sialoadenite esclerosante crônica em glândula salivar menor. **Rev. Cir. Traumatol. Buco-Maxilo-Fac., Camaragibe,** v.19, n.1, p. 30-32. 2019.

LINDENBLATT, R. C. et al. Sialoadenite esclerosante crônica (Turmor De Kuttner): Relato De Caso Clínico. **J Bras Patol Med Lab,** v. 43, n. 43, p. 381-384. 2007.

LINS, L.L.S; SANTOS, M.Q; SANTOS, A.M.S; Sialoadenite esclerosante crônica em glândula salivar menor. **Rev. Cir. Traumatol. Buco-Maxilo-Fac**, v.19, n.1, p.30-32, 2019.

MARCANTE, N. et al. Sialodenite crônica em glândula submandibular: relato de caso clínico**. Universidade Católica de Brasília**, v.9, n.1, p.3-6, 2017.

MARCANTE, N. et al. Sialodenite crônica em glândula submandibular: relato de caso clínico. **Oral Sci**., v. 9, n.1, p. 3-6, 2017.

MARTINS, M. E. S.; PIGGATTI, F. M. et al. Radiografia periapical no auxílio de diagnóstico para cálculo salivar no ducto de stensen: relato de caso. **Revista da faculdade de Odontologia de Porto Alegre**, v. 60, n. 2, p.19, 2019.

MELZER, R.S.; MILANI, C. M.; SUM, F. N. Chronic sclerosing sialadenitis: report of a rare and atypical case. **Arch health invest**. v.10, n.6, p.917-920, 2021.

MORAES, A.M. et al. Sialodenite Esclerosante Crônica: Relato De Caso. **Rev. Fluminense de Odontologia**, Rio de janeiro, 2021.

NEVILLE, Brad W.; DAMM, Douglas D.; ALLEM.; BOUQUOT, J.E. **Patologia Oral e Maxilofacial**. Trad. 4ª ed, Rio de Janeiro: Elsevier Editora Ltda. 2016.

PEURAHARJU, E. et al. Sclerosing sialadenitis of the submandibular gland is rarely an immunoglobulin G4-related disease in the Finnish population. **Rev. Modern Pathology.** v.33, n.4, p. 551-559, 2020.

PUTRA, J; ORNSTEIN, D.L. Kuttner Tumor: IgG4-Related Disease of the Submandibular Gland. **Head and Neck Pathol**,v.16 n.10. p.530-532, 2016.

SOARES, G.R. et al. Considerações atuais da sialolítiase de ducto de glândula submandibular. **Revista Odontológica de Araçatuba**, v.31, n.1, p. 46-50. 2010.

TANAKA, K. et al. Chronic Sclerosing Sialadenitis of the Submandibular Gland as the Initial Symptom of IgG4-Related Disease: A Case Report. **Tohoku J. Exp. Med**, v.236, n.3, p.193-198, 2015.

UMIT, A. et al. Tumor de kuttner das glândulas sumandibulares e parótidas bilaterais: relato de caso. **Med Crave Online**, v. 2, n.2, p.63-65, 2015.