UNIDADE DE ENSINO SUPERIOR DE FEIRA DE SANTANA

NATHALIA RIBEIRO DE SOUZA

IMPORTÂNCIA DO CIRURGIÃO-DENTISTA NO DIAGNÓSTICO DA SÍNDROME DE GARDNER

Feira de Santana - Ba

2021

Nathalia Ribeiro de Souza

Importância do Cirurgião-dentista no Diagnóstico da Síndrome de Gardner

Trabalho de Conclusão de Curso apresentado à Unidade de Ensino Superior de Feira de Santana, como requisito para obtenção do título de cirurgiã-dentista.

Orientador: Prof. Esp. Thiago Soares de Farias

Feira de Santana - Ba

2021

“O segredo do sucesso é a constância do propósito."
Benjamin Disraeli

AGRADECIMENTOS

Primeiramente à Deus, que sempre esteve comigo e jamais me permitiu desistir nos momentos mais difíceis.

A minha família, por todo incentivo, compreensão, apoio e amor, o que me fez mais forte até aqui.

Ao meu querido orientador Thiago Farias, por sua contribuição para realização deste trabalho, por toda orientação, paciência e amizade.

A professora Jamilly Musse, que é um exemplo de profissional dedicada e competente, muito obrigada por ensinar com maestria e ajudar na condução deste trabalho.

Aos mestres e a todos os profissionais que fizeram parte da minha jornada acadêmica, obrigada pelos ensinamentos, vocês foram essenciais para o meu crescimento.

SUMÁRIO

RESUMO……...5

PALAVRAS-CHAVES:……....5

ABSTRACT..……....6

KEY-WORDS:……..……....6

1 INTRODUÇÃO……..7

2 REVISÃO DE LITERATURA……..8

2.1 ASPECTOS GENÉTICOS ASSOCIADOS ……..……..8

2.2 MANIFESTAÇÕES SISTÊMICAS……..……....9

2.3 MANIFESTAÇÕES MAXILOFACIAIS ……..……11

2.6 CONDUTA DIAGNÓSTICA DO CIRURGIÃO-DENTISTA …...……12

2.7 TRATAMENTO ……..……..14

3 RELATO DO CASO CLÍNICO ……15

4 DISCUSSÃO ……..……18

5 CONCLUSÃO……20

REFERÊNCIAS ……21

ANEXOS ……23

RESUMO

A Síndrome de Gardner caracteriza-se como uma doença genética rara, variante da polipose adenomatosa familiar (FAP), que apresenta inúmeras manifestações sistêmicas e bucomaxilofaciais, causando um grande impacto na qualidade de vida do paciente. As manifestações iniciais ocorrem geralmente no sistema estomatognático e muitas vezes são assintomáticas, dessa forma, o cirurgião-dentista desempenha um papel crucial para a identificação das alterações que levam a suspeita diagnóstica. O tratamento das manifestações pode variar de terapia medicamentosa até intervenção cirúrgica e deve ser realizado por uma equipe multidisciplinar. O objetivo deste trabalho foi relatar o caso de síndrome de Gardner com sinais iniciais diagnosticados pelo cirurgião-dentista, o que fez toda diferença no prognóstico da doença. No caso relatado, a paciente buscou atendimento odontológico sem ter ciência das alterações presentes, apresentava alterações odontológicas e corporais, a partir da suspeita clínica do cirurgião-dentista, a paciente foi encaminhada para avaliação de especialistas, para que realizasse os exames necessários para diagnóstico, com o resultado dos exames confirmou-se a presença de Síndrome de Gardner. A atuação do cirurgião-dentista foi fundamental para o diagnóstico precoce desta síndrome, que possui alta penetrância e severas complicações a longo prazo.

PALAVRAS-CHAVES: Síndrome de Gardner; FAP; Manifestações bucais

ABSTRACT

Gardner's syndrome is characterized as a rare genetic disease, a variant of familial adenomatous polyposis (FAP), which has numerous systemic and maxillofacial manifestations, causing a great impact on the patient's quality of life. The initial manifestations usually occur in the stomatognathic system and are often asymptomatic, so the dentist plays a crucial role in identifying the changes that lead to diagnostic suspicion. The treatment of manifestations can vary from drug therapy to surgical intervention and should be performed by a multidisciplinary team. The objective of this study was to report the case of Gardner syndrome with initial signs diagnosed by the dentist, which made all the difference in the prognosis of the disease. In the case reported, the patient sought dental care without being aware of the alterations present, presented dental and body changes, from the clinical suspicion of the dentist, the patient was referred for expert evaluation, so that she could perform the tests necessary for diagnosis, with the result of the tests the presence of Gardner's Syndrome was confirmed. The role of the dentist was fundamental for the early diagnosis of this syndrome, which has high penetrance and severe long-term complications.

KEY-WORDS: Gardner's Syndrome; FAP; Oral manifestations.

1 INTRODUÇÃO

Alterações sistêmicas comumente trazem manifestações que podem representar os primeiros sinais ou a evolução de determinada doença. Síndromes autossômicas, comumente apresentam manifestações orais, possivelmente identificadas no exame clínico intraoral. A Síndrome de Gardner (SG) é uma doença genética rara, com transmissão hereditária, que apresenta manifestações distintas, inclusive alterações bucais. É uma variante da polipose adenomatosa familiar (FAP), que é caracterizada por pólipos adenomatosos no cólon e no recto, potencialmente malignos, com incidência entre 1 em 8300 e 1 em 14.025 nascimentos, que afeta igualmente ambos os sexos. Pode envolver alterações como malformação óssea, osteomas, tumores desmóides, cistos epidermóides, distúrbios dentomaxilofacial, fibromas, lipomas, lesões da retina e pólipos gastrointestinais (BALDINO et al., 2019; RIBEIRO et al., 2012).

A variedade de manifestações extra intestinais torna o diagnóstico da doença desafiador, pois alguns pacientes apresentam apenas uma das anormalidades, enquanto outros apresentam todas as características da síndrome. Quando associada a histórico familiar, o diagnóstico desta síndrome ocorre em idades muito jovens, a partir dos 12 anos. Entretanto, para pacientes sem histórico familiar, geralmente o diagnóstico se dá mais tardiamente, a partir dos 25 anos de idade, considerando que a partir desta idade outras manifestações sistêmicas passam a se evidenciar. As manifestações extra-intestinais possuem um papel importante para a detecção precoce da síndrome descrita, pois, estudos relatam que elas precedem em até dez anos os pólipos potencialmente malignos (YU et al., 2018; BALDINO et al., 2019; JASPERSON et al., 2017; FICHTER, WOLFF, MÜCKE, 2011).

As diversas manifestações da SG muitas vezes afetam a região maxilofacial, as alterações bucais como os osteomas, os dentes supranumerários e impactados, que estão comumente associados como sinais iniciais desta síndrome, podem interferir diretamente no desenvolvimento dentário, na oclusão e na assimetria facial do paciente (VICENZI et al., 2019).

Considerando que comumente as primeiras manifestações se encontram no sistema estomatognático, sendo possível o diagnóstico das mesmas em exames e consultas de rotina, o cirurgião-dentista desempenha um papel crucial no diagnóstico precoce da síndrome, pois o desconhecimento das manifestações ou

uma anamnese deficiente por parte deste profissional pode atrasar o diagnóstico e comprometer o tratamento e manejo adequado do paciente (YU et al., 2018).

No dia a dia clínico, observa-se que muitos profissionais da saúde, inclusive cirurgiões-dentistas desconhecem a SG, não consideram a importância da etapa inicial do atendimento e não realizam a anamnese e exame clínico da forma correta. Nesse sentido, fica claro que esse relato será amplamente enriquecedor para comunidade acadêmica de odontologia, pois, é necessário reafirmar e esclarecer sobre a importância de possuir conhecimento suficiente para identificar manifestações orais de síndromes autossômicas, como a SG, com ênfase no diagnóstico precoce e melhor prognóstico ao paciente.

Esse artigo teve como objetivo principal relatar um caso clínico de SG diagnosticado no consultório odontológico e descrever o manejo desse paciente pelo cirurgião-dentista.

2 REVISÃO DE LITERATURA

O geneticista Eldon Gardner (1951) originalmente descreveu a SG como uma patologia rara, hereditária, autossômica dominante com quase 100% de penetrância e expressividade variável. Segundo Jasperson et al., (2017) a SG é uma patologia que ocorre devido a combinação da polipose colônica e suas inúmeras manifestações extraintestinais. Munhoz e colaboradores (2020) consideram a SG como uma doença genética caracterizada por uma tríade incomum de polipose colônica, múltiplos osteomas e tumores mesenquimais em tecidos moles e pele.

Cristofaro e outros autores (2013) afirmam que a SG é uma variante da polipose adenomatosa familiar (FAP) que é conceituada como a forma original, ou seja, o arquétipo da síndrome dos pólipos adenomatosos, onde os pacientes afetados passam a desenvolver adenomas, chamados de pólipos intestinais, com 100% de potencial maligno, como se trata de pólipos adenomatosos, acabam evoluindo para adenocarcinoma. Este mesmo estudo sugere que há alterações de normalidade além das manifestações no cólon e reto, presentes em pacientes com a FAP, que mais tarde foram descritas por Eldon Gardner mais precisamente, onde foram incluídas as anormalidades dentárias.

2.1 ASPECTOS GENÉTICOS ASSOCIADOS

Kiessling et al., (2019) relatam que a FAP é resultante de uma variante germinativa, ou seja, uma mutação no gene da polipose adenomatosa coli (*APC*)

localizada no cromossomo 5 na região q21-22 e a SG inclui as características intestinais da FAP, além das mais variadas manifestações extra colônicas. Sabe-se que a etiologia da SG é hereditária, as famílias afetadas têm uma variante patogênica na *APC*, em aproximadamente 75% do casos, o gene defeituoso é herdado de um dos pais, em 25% as mutações são esporádicas (JASPERSON et al., 2017; MUNHOZ et al., 2020). Há relatos de que aproximadamente um terço dos casos ocorre espontaneamente e parecem representar novas mutações genéticas (NEVILLE, et al., 2009).

De acordo com Yamaguchi et al., (2014) existe uma correlação entre o genótipo e o fenótipo nas patologias extra colônicas relacionadas à FAP, essas manifestações dependem da localização das mutações na linha germinativa do gene APC. Kiessling et al., (2019) também abordam que a SG demonstra expressão e gravidade variáveis, dependendo da localização da variação genética dentro da *APC* gene. Apesar de haver a identificação da razão genética que causa a doença intestinal, ainda não foram descobertos os genes modificadores que promovem o desenvolvimento das manifestações extra intestinais da SG (MUNHOZ et al., 2020).

2.2 MANIFESTAÇÕES SISTÊMICAS

De acordo com Fichter, Wolff e Mücke (2011) a expressão clínica da síndrome é altamente variável, com possibilidade de inúmeros fenótipos associados. Baldino e outros autores (2019) afirmam que dentre as características comuns da SG estão a má formação óssea e desenvolvimento de tumores de tecidos moles. Além disso, são relatadas outras manifestações como: tumores desmóides, cistos epidermóides, fibromas, lipomas, lesões da retina, pólipos gastrointestinais, osteomas e distúrbios dentomaxilofacial.

Foi observado que tumores desmóides ocorrem em aproximadamente 10% dos pacientes com SG, sendo mais comum no sexo feminino, incidência de 1:3. Além disso, tais lesões são localmente invasivas, podem ocorrer na pele da parede abdominal anterior ou intra-abdominal, benignos, não encapsulados e com padrão de crescimento lento (CANKAYA et al., 2012). Já para Kiessling e colaboradores (2019) os tumores desmóides podem se apresentar em qualquer parte do corpo. Slowik e outros autores (2015) apresentam que tumores desmóides são um grupo de tumores sólidos benignos, invasivos e relativamente raros na população em

geral, todavia, demonstram altas taxas de recidivas mesmo após o tratamento com ressecção cirúrgica.

Cistos epidermóides ou sebáceos assintomáticos são as manifestações cutâneas mais frequentes da SG. Surgem antes da puberdade em aproximadamente 50-65% dos pacientes afetados, e ocorrem principalmente em locais na face, no couro cabeludo e extremidades, porém podem afetar qualquer parte do corpo, não apresentando potencial de malignidade. São inestéticos e podem causar desconforto ao paciente, principalmente em relação à estética (JASPERSON et al., 2017; YU et al., 2018; BOFFANO, BOSCO, GERBINO, 2010).

Segundo o estudo de Verma e colaboradores (2016) muitas manifestações extra-colônicas são relatadas. Existe associação entre a incidência de hipertrofia congênita múltipla de lesões no epitélio pigmentar da retina com à presença e o desenvolvimento de polipose na SG. Cristofaro et al., (2013) aborda que tais lesões ocorrem logo após o nascimento, sendo então, os primeiros sinais clínicos da SG. Jasperson et al., (2017) citam que a hipertrofia congênita do epitélio pigmentar da retina refere-se a lesões discretas, planas e pigmentadas da retina que não dependem da idade e não causam problemas clínicos.

Vários estudos apontam que o surgimento de pólipos adenomatosos é a mais severa complicação da SG (CRISTOFARO et al., 2013; JASPERSON et al., 2017; MUNHOZ et al., 2020). Estima-se que 95% dos indivíduos com FAP apresentam pólipos até os 35 anos de idade. Observa-se que após o surgimento dos primeiros pólipos intestinais, eles rapidamente se generalizam e nesse processo causam alguns efeitos colaterais como diarréia, dor intestinal, constipação, sangramento retal e anemia. (ERTAS, ATICI, SÖZEN 2016; JASPERSON et al., 2017; YU et al., 2018). Segundo Munhoz et al., (2018) caso não seja realizada a colectomia, inevitavelmente ocorre a transformação maligna dos pólipos adenomatosos, isso pode resultar em necessidade de tratamento intervencionista oncológico ou até mesmo em óbito do paciente.

Há relatos de pacientes que são afetados por apenas uma ou duas das alterações de normalidade, enquanto outros são atingidos por todas as anomalias. Entretanto, tipicamente, as manifestações extra colônicas, se apresentam em ordem cronológica e precedem os pólipos adenomatosos em até dez anos. Esses pólipos possuem alto potencial de transformação maligna (100%), podem ocorrer em

qualquer parte do trato gastrointestinal, exceto no esôfago, os locais mais comuns são no cólon e do reto (YU et al., 2018).

CRISTOFARO et al., (2013) afirma que variados tipos de câncer estão fortemente associados à SG, carcinoma papilífero da tireoide, tumores do sistema nervoso central, como glioma e meduloblastoma, e câncer do duodeno periampular, foram alguns relatados. Geralmente, os cânceres começam a evoluir em até dez anos após o aparecimento dos primeiros pólipos intestinais (SAHOO et al., 2014).

2.3 MANIFESTAÇÕES MAXILOFACIAIS

Ertas, Atıcı e Sözen (2016) revelam que pelo menos um osteoma é detectado em 68-82% dos pacientes afetados com a SG. Segundo Vicenzi et al., (2019) os osteomas são as lesões mais frequentes e de maior ocorrência em seios paranasais e nos maxilares em pacientes afetados com a SG. Sabe-se que os osteomas são crescimentos ósseos em massa que variam de tamanho e espessura, raramente sintomáticos, com baixa associação maligna, porém, podem causar desconforto e assimetria craniofacial. Ocorrem mais comumente em região do crânio e mandíbula. Essencialmente o osso frontal é o local mais frequente do crânio a ser afetado. Foi relatado que na mandíbula são encontrados dois diferentes tipos de osteomas: central e lobulado. O primeiro está em local mais central e frequentemente próximo às raízes dos dentes. Já o tipo lobulado possui surgimento no córtex e é geralmente encontrado no ângulo mandibular (CANKAYA et al., 2012).

Cristofaro et al., (2013) relatam que diversas anormalidades dentárias estão presentes em 70% das pessoas afetadas pela SG e geralmente mudam de acordo com o crescimento do indivíduo. Sabe-se que as mais recorrentes das anomalias dentárias presentes nas manifestações da SG são dentes supranumerários, impacção dental, dentes não irrompidos, cistos dentígeros, falta congênita de unidades dentárias permanentes e odontomas. O complexo orofacial é prejudicado por distúrbios funcionais e estéticos (CRISTOFARO et al., 2013; CANKAYA et al., 2013).

Segundo Mossaz et al., (2016) os dentes supranumerários são desenvolvidos além das dentições decídua e permanente. Pode haver manifestação de dentes supranumerários únicos ou duplos, a localização mais comum dos únicos é na região anterior da maxila e os múltiplos geralmente se encontram na mandíbula, em região de pré-molares. Apesar de assintomáticos, podem causar prejuízos à saúde

do paciente, como erupção conturbada, mau posicionamento, problemas oclusais, reabsorção radicular de dentes vizinhos e desenvolvimento de cistos dentígeros em supranumerários impactados.

Jasperson et al., (2017) afirmam que os odontomas foram relatados em aproximadamente 17% dos pacientes afetados, em comparação com 1% -2% da população em geral. De acordo com Arora e Donald (2016) odontomas são tumores odontogênicos, não malignos, com potencial de crescimento limitado, ocorrem na maxila e possui origem epitélioconjuntivo, composto em proporções variáveis, pelos tecidos envolvidos na odontogênese. Podem ser detectados com variantes em duas formas: complexos ou compostos. Odontomas complexos possuem tecidos duros dentários apresentados como uma massa difusa sem organização. E odontomas compostos, são constituídos por estruturas que lembram múltiplos dentes, porém separadas umas das outras por tecido conjuntivo (MOSSAZ et al., 2016).

Verma e outros autores (2016) observam que outros defeitos como raízes fundidas do primeiro e segundo molares, raízes longas e cônicas dos dentes posteriores, hipercementose e cárie múltipla também são manifestados em pacientes acometidos pela síndrome. Cerca de 80% dos pacientes apresentam um dos sinais iniciais da doença no complexo maxilofacial, os quais podem ser notados em um exame de radiografia panorâmica. O cirurgião-dentista desempenha papel crucial para o diagnóstico precoce desta síndrome, a identificação das manifestações bucais nos pacientes da SG é fundamental para um prognóstico positivo. Geralmente são manifestações assintomáticas, entretanto podem causar assimetrias faciais e limitações funcionais (ERTAS, ATICI E SÖZEN 2016; YU et al., 2018).

2.6 CONDUTA DIAGNÓSTICA DO CIRURGIÃO-DENTISTA

O cirurgião-dentista desempenha papel crucial para o diagnóstico precoce desta síndrome, a identificação das manifestações bucais nos pacientes da SG é fundamental para um prognóstico positivo. De acordo com Fichter, Wolff, e Mucke (2011) a presença de um ou mais dos sintomas extra intestinais descritos, deve ser considerado suficiente para uma investigação mais aprofundada nesse paciente.

Segundo Vicenzi et al., (2019) é importante e necessário um diagnóstico detalhado e completo do paciente como um todo, incluindo sua saúde sistêmica. Para um diagnóstico correto é crucial que seja realizado um exame odontológico e

radiográfico cuidadoso e o estabelecimento de uma lista muito completa de diagnósticos diferenciais (ERTAS, ATICI E SÖZEN, 2016). As anomalias dentárias estão presentes em 70% dos pacientes e os osteomas são constantemente detectados em radiografia panorâmica de rotina. A palpação clínica e a radiografia panorâmica são meios eficazes de detectar os osteomas maxilares característicos como indicadores iniciais da SG (CANKAYA et al., 2013). Verma e colaboradores (2016) afirmam que os profissionais de odontologia desempenham um papel importante na determinação dos sinais precoces da síndrome.

Geralmente o diagnóstico da SG é dificultado devido a maioria das manifestações serem assintomáticas, e quando não há conhecimento do histórico familiar, eventualmente o diagnóstico pode ser acidental em exames ou consultas de rotina com um cirurgião-dentista. Apesar de haver a possibilidade de lesões ósseas serem detectadas antes de ocorrerem as manifestações intestinais, recomenda-se que o diagnóstico final da SG seja baseado em ensaios genéticos (MUNHOZ et al., 2020). Segundo Baldino et al., (2019) quando associada a histórico familiar da doença, o diagnóstico desta síndrome ocorre em idades muito jovens por volta dos 12 anos de idade, enquanto para pacientes sem histórico familiar, geralmente o diagnóstico se dá mais tardiamente, a partir dos 25 anos de idade, devido ao surgimento de manifestações sistêmicas mais invasivas que as manifestações assintomáticas. Para evitar perder o diagnóstico precoce de SG, é essencial que os cirurgiões-dentistas tenham conhecimento das manifestações comuns desta síndrome, uma vez que trata-se de uma patologia com alta penetrância e severas complicações a longo prazo (YU et al., 2018).

Munhoz et al., (2020) relatam que as principais ferramentas de imagiologia utilizadas como meio para diagnóstico da SG são radiografias simples, radiografias panorâmicas e tomografias computadorizadas, que permite identificar as estruturas, tamanho, localização e regiões adjacentes afetadas. Caso seja identificado nos exames de imagem, três ou mais osteomas, é altamente sugestivo de SG, entretanto, essa patologia só tem o diagnóstico confirmado após endoscopia gastrointestinal e análise genética molecular (YU et al., 2018).

Se o paciente for diagnosticado com SG, aconselha-se que os membros familiares busquem por monitoramento genômico, clínico e endoscópico preciso e contínuo, para uma possível identificação do gene defeituoso e também para avaliar e prevenir qualquer alteração que venha a ocorrer (CRISTOFARO et al., 2013;

FICHTER, WOLFF, MUCKE; 2011). Verma et al. (2016) afirmam que o paciente diagnosticado com a SG, independente da idade, necessita de um completo e constante acompanhamento a longo prazo, considerando a agressividade da evolução da doença.

2.7 TRATAMENTO

O principal problema para os pacientes com a SG é a transformação maligna dos pólipos adenomatosos no cólon e reto (NEVILLE et al., 2009). Há relatos de que objetivo do tratamento é limitado a evitar o desenvolvimento de um carcinoma e para isso, caso seja observado a presença de mais de 20 pólipos adenomatosos, a intervenção indicada é a remoção profilática do cólon. As opções de tratamento cirúrgico incluem colectomia total com anastomose ileorretal, proctocolectomia com anastomose anal da bolsa ileal e proctocolectomia com ileostomia. Para pacientes com SG e com pólipos no cólon, a colectomia com anastomose ileorretal é o tratamento mais recomendado (FICHTER, WOLFF, MUCKE; 2011). Segundo Cherif, et al., (2020) nos últimos dez anos, alguns tratamentos trazem uma proposta mais conservadora, o uso de inibidores da tirosina quinase e a quimioterapia demonstraram eficácia com a melhora de sobrevida dos pacientes, sem progressão da doença.

De acordo com Verma et al., (2016) em casos com manifestações de anomalias na retina, o paciente deve ser avaliado e tratado por um médico oftalmologista. Para tratamento dos tumores desmóides as opções disponíveis incluem excisão cirúrgica (associada a altas taxas de recorrência), anti-inflamatórios não esteróides (AINEs), anti-estrogênios, quimioterapia citotóxica e radiação. No caso dos pólipos adenomatosos, o tratamento envolve uma dieta saudável, o uso de anti-inflamatórios não-esteróides para controlar o número e tamanho dos pólipos e também vigilância por endoscopia e colonoscopia (JASPERSON et al., 2017).

Munhoz e colaboradores (2020) abordam que quando as lesões ósseas, como osteomas, trazem comprometimento estético e/ou funcional, o tratamento na maioria das vezes envolve cirurgias. Os tratamentos odontológicos das alterações dentárias podem incluir exodontias de dentes impactados e supranumerários, a depender da avaliação clínica e das possíveis complicações, ainda não há um consenso sobre o melhor momento para realizar a remoção dessas unidades dentárias. Após as exodontias, a reabilitação oral do paciente deve ser incluída no

tratamento. Além disso, é válido que seja realizada uma avaliação ortodôntica neste paciente. (VERMA et al., 2016; MUNHOZ et al., 2020).

3 RELATO DO CASO CLÍNICO

Paciente do sexo feminino, 20 anos, ASA I, compareceu ao serviço de Cirurgia e Traumatologia Buco-Maxilo-Facial do Hospital Geral Roberto Santos / Escola Bahiana de Medicina e Saúde Pública, queixando-se de ausência de unidades dentárias (Figura 01). Durante o exame físico, confirmou-se ausências de diversas unidades dentárias e notou-se a presença de aumentos de volume arredondados em braços e pernas, sugestivos de cistos epidermóides (Figura 02). A análise da radiografia panorâmica realizada indicou a presença de múltiplos dentes inclusos, e de odontomas em maxila e mandíbula (Figura 03).

Figura 01: fotografia intra oral, evidenciando as ausências dentárias.

Figura 02: aumentos de volume em braços e pernas sugestivo de cistos epidermóides.

Figura 03: Radiografia panorâmica, indicando a presença de dentes inclusos.

Diante dos achados clínicos e da forte suspeita que a paciente seria portadora da Síndrome de Gardner, uma investigação mais aprofundada foi realizada, onde a paciente relatou casos diagnosticados em seu histórico familiar. Foram solicitadas avaliações com especialista em dermatologia, e gastroenterologia. As elevações nos membros superiores e inferiores foram submetidas a biópsia cujo laudo histológico confirmou se tratarem de cistos epidermóides, o aparelho gastrointestinal foi avaliado e os exames necessários foram realizados, sendo confirmada a presença de polipose colônica na colonoscopia (Figura 04A) e polipose gástrica através da endoscopia (Figura 04B), mais tarde outros exames foram realizados, dessa vez anatomopatológicos, com diagnóstico de pólipos hiperplásicos gástricos (Figura 05A) e pólipos adenomatosos tipo tubulares (Figura 05B).

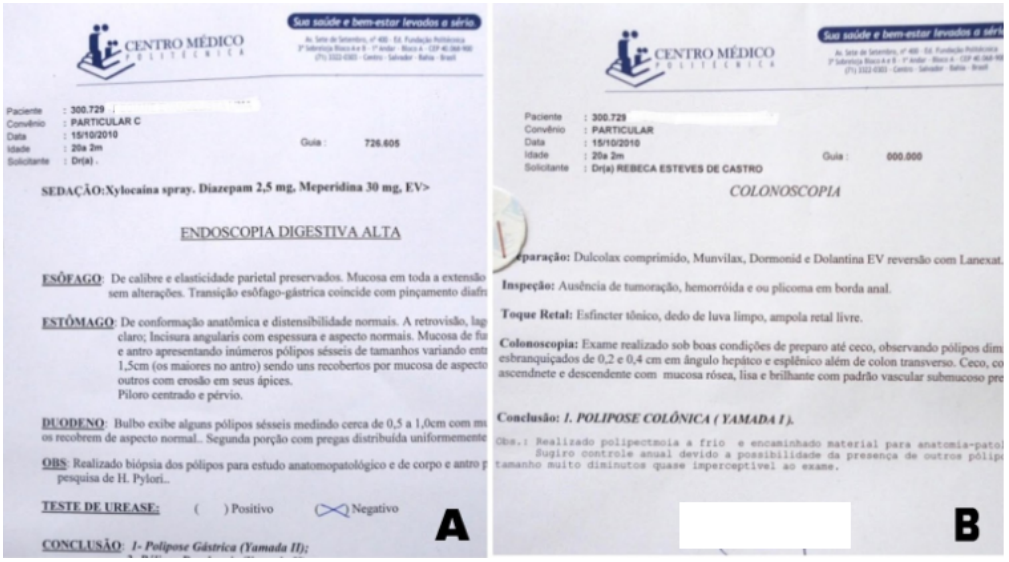

Figura 04AB: Comprovando os resultados dos exames realizados de endoscopia e colonoscopia.

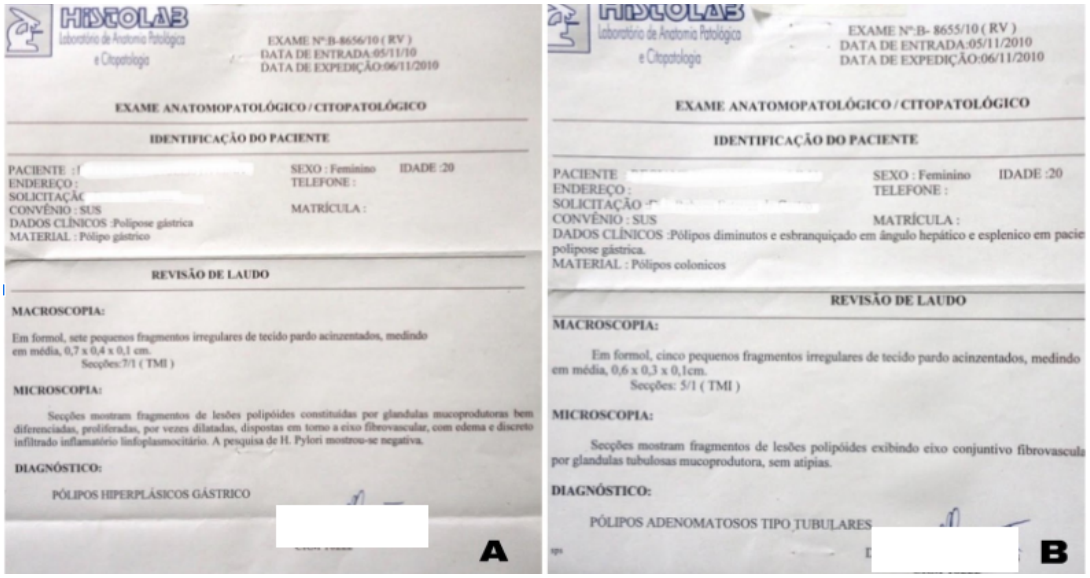

HISTOLAB
Laboratório de Anatomia Patológica e Citopatologia

EXAME Nº:B-8656/10 (RV)
DATA DE ENTRADA:05/11/10
DATA DE EXPEDIÇÃO:06/11/2010

EXAME ANATOMOPATOLÓGICO / CITOPATOLÓGICO

IDENTIFICAÇÃO DO PACIENTE

PACIENTE :
ENDEREÇO :
SOLICITAÇÃO
CONVÊNIO : SUS
DADOS CLÍNICOS :Polipose gástrica
MATERIAL : Pólipo gástrico
SEXO : Feminino IDADE :20
TELEFONE :
MATRÍCULA :

REVISÃO DE LAUDO

MACROSCOPIA:

Em formol, sete pequenos fragmentos irregulares de tecido pardo acinzentados, medindo em média, 0,7 x 0,4 x 0,1 cm.
Secções:7/1 (TMI)

MICROSCOPIA:

Secções mostram fragmentos de lesões polipóides constituídas por glandulas mucoprodutoras bem diferenciadas, proliferadas, por vezes dilatadas, dispostas em torno a eixo fibrovascular, com edema e discreto infiltrado inflamatório linfoplasmocitário. A pesquisa de H. Pylori mostrou-se negativa.

DIAGNÓSTICO:

PÓLIPOS HIPERPLÁSICOS GÁSTRICO

A

HISTOLAB
Laboratório de Anatomia Patológica e Citopatologia

EXAME Nº:B- 8655/10 (RV)
DATA DE ENTRADA:05/11/2010
DATA DE EXPEDIÇÃO:06/11/2010

EXAME ANATOMOPATOLÓGICO / CITOPATOLÓGICO

IDENTIFICAÇÃO DO PACIENTE

PACIENTE
ENDEREÇO :
SOLICITAÇÃO
CONVÊNIO : SUS
DADOS CLÍNICOS :Pólipos diminutos e esbranquiçado em ângulo hepático e esplenico em pacie polipose gástrica.
MATERIAL : Pólipos colonicos
SEXO : Feminino IDADE :20
TELEFONE :
MATRÍCULA :

REVISÃO DE LAUDO

MACROSCOPIA:

Em formol, cinco pequenos fragmentos irregulares de tecido pardo acinzentados, medindo em média, 0,6 x 0,3 x 0,1cm.
Secções: 5/1 (TMI)

MICROSCOPIA:

Secções mostram fragmentos de lesões polipóides exibindo eixo conjuntivo fibrovascula por glandulas tubulosas mucoprodutora, sem atipias.

DIAGNÓSTICO:

PÓLIPOS ADENOMATOSOS TIPO TUBULARES

B

Figura 05AB: Resultados dos exames anatomopatológicos.

Os achados clínicos e histopatológicos, bem como o consenso entre a equipe de cirurgia buco-maxilo-facial e as equipes de dermatologia e gastroenterologia, confirmaram a suspeita de que a paciente era portadora de Síndrome de Gardner, diante disso, foi planejado um tratamento multidisciplinar para excisão cirúrgica dos cistos epidermóides e dos pólipos intestinais, e remoção de todos os dentes inclusos e odontomas. A cirurgia foi realizada no Hospital Geral Roberto Santos, sob anestesia geral, sem maiores complicações e a paciente encontra-se atualmente em acompanhamento pós-operatório para iniciar a reabilitação dentária (Figura 06A, B).

Figura 06AB: Registros da paciente no pós-operatório.

4 DISCUSSÃO

Sabe-se que existem inúmeras doenças que podem promover alterações estomatognáticas e sistêmicas em indivíduos afetados. A Síndrome de Gardner é uma doença rara, mas foi descoberta há muitos anos. Segundo Gabor, et al., (2019) o primeiro caso da síndrome ocorreu em 1912, com registro de Devic e Bussey, entretanto, somente em 1951 foi descrita detalhadamente por Gardner e desde então, tem sido categorizada diferentemente, considerando as suas inúmeras manifestações extraintestinais já descritas e os variados aspectos observados ao longo dos anos, relacionados com a polipose adenomatosa familiar (FAP). Atualmente a Síndrome de Gardner é caracterizada como uma variante da FAP, decorrente de uma alteração no gene da APC, ou seja, uma doença genética, os indivíduos afetados possuem casos positivos no histórico familiar, como foi o caso descrito neste artigo.

Os relatos da literatura abordam que esses familiares anteriormente diagnosticados com a síndrome, podem ter manifestado fenótipos diferentes e novas mutações, devido a localização das mutações na linha germinativa do gene APC, a gravidade da doença intestinal e extraintestinal corresponde às regiões específicas do gene *APC* que sofrem mutação. Em alguns casos, novas mutações podem ocorrer e segundo Munhoz et al. (2020) ainda não é possível identificar os genes modificadores que promovem o desenvolvimento de tais alterações extraintestinais. Porém, Cai et al. (2021) relatam que na conduta de um caso, realizou-se análise de haplótipo para identificar a fonte genética das mutações e o resultado obtido foi que a variante no gene APC em um paciente com Síndrome de Gardner foi provavelmente derivada de sua mãe por meio do mosaicismo.

A Síndrome de Gardner é complexa, devido às suas inúmeras manifestações clínicas e as variáveis para diagnóstico, desde a suspeita inicial que é possível para o cirurgião-dentista, até o diagnóstico final com colonoscopia e ensaios genéticos. No caso aqui abordado, a paciente apresentou manifestações identificadas no sistema estomatognático e também gastrointestinais identificados no exame de colonoscopia, apenas os ensaios genéticos não foram realizados nesse caso, devido a condições financeiras da paciente e impossibilidade deste atendimento no serviço público de saúde do estado. Alterações como pólipos característicos no cólon, osteomas múltiplos presentes em mais de 70% dos pacientes e alterações na retina,

diferem a síndrome de Gardner das outras síndromes derivadas da FAP (DINARVAND et al., 2019).

O indivíduo com síndrome de Gardner pode ser diretamente afetado em amplos aspectos: saúde, estética, funcionalidade e qualidade de vida. Os pacientes podem apresentar os primeiros sintomas antes mesmo da puberdade, dessa forma, a gravidade da doença e das suas manifestações evolui com o tempo, progressivamente. Entretanto, a variedade de manifestações em cada paciente é relativa. Existem casos com poucas manifestações, e outros onde todas as alterações descritas na literatura foram detectadas. No caso relatado, a paciente apresentou várias das manifestações da doença, incluindo osteomas, cistos epidermóides e ausência das unidades dentárias, tudo isso logo no início da vida adulta. É possível tratar grande parte das manifestações extraintestinais relacionadas à Síndrome de Gardner. O prognóstico de muitos tratamentos irá depender do diagnóstico precoce de cada uma das manifestações.

As alterações no sistema estomatognático, como dentes supranumerários e osteomas são possivelmente identificadas por um cirurgião-dentista em consultas e/ou exames de rotina, e nesse caso, o tratamento também pode e deve ser realizado. Os tumores desmóides se apresentam em boa parte dos casos, Cherif. et al. (2020), aborda que o manejo terapêutico dessa manifestação da doença, é complexo devido à sua heterogeneidade e à ausência de biomarcadores preditivos de sua evolução. Além disso, não existe um padrão terapêutico, existem poucos estudos controlados e apenas recomendações de especialistas. Os numerosos pólipos adenomatosos na mucosa gastrointestinal que definem a complicação mais severa desta patologia, pois, se não tratados, inevitavelmente evoluem para carcinoma colorretal. Charifa, Jamil e Zhang (2020), afirmam que desde a descoberta da síndrome, ela é descrita com a presença de múltiplos pólipos no cólon e além disso, afirmam que o desenvolvimento de polipose intestinal e adenocarcinoma colorretal são características essenciais da Síndrome de Gardner.

Apesar das manifestações extraintestinais antecederem os pólipos adenomatosos, nem sempre o diagnóstico da síndrome de Gardner ocorre precocemente. Isso porque a grande maioria das manifestações são assintomáticas e desta forma, não há queixa do paciente, o que torna menos provável que haja suspeita por parte do profissional de saúde. Um exemplo é o caso descrito, pois, o que levou a paciente a procurar atendimento, foi justamente a queixa estética das

ausências dentárias, apesar de muitas outras anormalidades presentes, coube ao profissional identificar as anormalidades que levaram a suspeita diagnóstica da Síndrome de Gardner. O atendimento inicial tem função essencial para essa suspeita clínica. Peruchi e outros autores (2015) afirmam que a anamnese e o exame inicial é responsável por 85% dos diagnósticos, enquanto o exame físico 10% e exames complementares 5%.

5 CONCLUSÃO

Fica claro, através do caso clínico apresentado, que o diagnóstico precoce da síndrome de Gardner, é fundamental para um prognóstico positivo e para isso, é importante que haja uma equipe multidisciplinar treinada e atenta aos sinais e sintomas da síndrome, a partir de então, seguir uma sequência de investigação, considerando os achados clínicos e história pregressa e familiar do paciente. Além disso, é válido ressaltar a necessidade de conhecimento dos cirurgiões-dentistas, sobre manifestações de síndromes sistêmicas no complexo bucomaxilofacial.

REFERÊNCIAS

ARORA, A.; DONALD, P. M. Complex odontomas hindering eruption of maxillary permanent teeth: a radiological perspective. **BMJ case reports**, v. 2016. 2016. DOI:10.1136/bcr-2016-216797.

BALDINO, M. E. *et al.* Gardner syndrome with maxillofacial manifestation: A case report. **Spec Care Dentist,** v. 39, p. 65– 71, 2019. DOI: org/10.1111/scd.12339;

BOFFANO, P.; BOSCO, G. F.; GERBINO, G. The Surgical Management of Oral and Maxillofacial Manifestations of Gardner Syndrome. **Oral and Maxillofacial Surgeons,** v. 68, n. 10, p. 2549 - 2554, 2010.

CAI, D. Et al. *APC* c.4621C>T variant causing Gardner's syndrome in a Han Chinese family may be inherited through maternal mosaicism. **Exp Ther Med**, v. 5, n. 21, p.488, 2021. DOI: 10.3892/etm.2021.9919.

CANKAYA, A. B. *et al.* Oral and Maxillofacial Considerations in Gardner's Syndrome. **Int J Med Sci,** v. 9, n. 2, p. 137-41, Turquia, 2012. DOI:10.7150/ijms.3989.

CHARIFA, A. JAMIL, R. ZHANG, X. Gardner Syndrome. **StatPearls**. Treasure Island, 2020.

CHERIF, T. *et al.* [Familial adenomatous polyposis, desmoid tumors and Gardner syndrome]. / Polypose adénomateuse familiale, tumeurs desmoïdes et syndrome de Gardner. **Cancer Bulletin**, v. 107, n. 3, p. 352-358, França, 2020. DOI: org/10.1016/j.bulcan.2019.10.011.

CRISTOFARO, M. G. *et al*. Gardner's syndrome: a clinical and genetic study of a family. **Oral Surg Oral Med Oral Pathol Oral Radiol**, v. 115, n. 3, p. 1-6, 2013.

DINARVAND, P. *et al*. Familial Adenomatous Polyposis Syndrome: An Update and Review of Extraintestinal Manifestations. **Arch Pathol Lab Med**, v. 143, n. 11, p. 1382–1398, 2019. DOI: https://doi.org/10.5858/arpa.2018-0570-RA.

ERTAS, T. E.; ATICI, M. Y.; SOZEN, E. Can careful dental and radiographic examination provide life-saving information? Early diagnosis of Gardner syndrome based on dentomaxillary findings. **Oral Radiol** v. 33, p. 60–64, 2017. DOI: org/10.1007/s11282-016-0235-y

FICHTER, A.; WOLFF, K.; MÜCKE, T. Mandibuläres Osteom bei Gardner-Syndrom. **HNO**, v. 59, p. 523–527, 2011. DOI: org/10.1007/s00106-011-2316-x.

GABOR, F. *et al.* Gardner-syndroma, avagy amikor a raritások„Kopogtatnak az ajtón”. **Magyar Sebészet**, v. 72, n. 3, p. 107-111, 2019. DOI: org/10.1556/1046.72.2019.3.4.

GARDNER, E. J. A genetic and clinical study of intestinal polyposis, a predisposing factor for carcinoma of the colon and rectum. **Am J Hum Genet,** v. 3, n. 2, p. 167-176, 1951.

GU, X. *et al.* Accumulated genetic mutations leading to accelerated initiation and progression of colorectal cancer in a patient with Gardner syndrome: A case report. **Medicine (Baltimore)**, 2021. DOI: 10.1097/MD.0000000000025247.

JASPERSON, K. W.; PATEL, S. G.; AHNEN, D. J. APC-Associated Polyposis Conditions. **GeneReviews®**, Universidade de Washington, Seattle, 2017.

KIESSLING, P. *et al*. Identification of aggressive Gardner syndrome phenotype associated with a de novo APC variant, c.4666dup. **Cold Spring Harb Mol Case Stud,** v. 5, n. 2, p. 36-40, 2019. DOI:10.1101/mcs.a003640

MOSSAZ, J. *et al.* Supernumerary Teeth in the Maxilla and Mandible-An Interdisciplinary Challenge. Part 1: Epidemiology, Etiology, Classification and Associated Complications. **Swiss Dent J.**, v. 126, n. 2, p. 131-149, 2016.

MUNHOZ, L. *et al.* Gardner Syndrome imaging features in plain radiographs and computed tomography: a case report. **Braz Dent Sci**, v. 23, n. 1, p. 1-5, São Paulo, 2020.

NEVILLE, B. W.; DAMM, D. D.; ALLEN, C. M.; BOUQUOT, J. E. **Patologia oral & maxilofacial**. 3. ed. Rio de Janeiro: Elsevier, 2009.

PERUCHI, C.T. R. *et al.* A clínica ampliada na Odontologia: avaliação do trabalho clínico onde o ensino acontece. **Rev. Assoc. Paul. Cir. Dent.**, v. 69, n. 2, São Paulo, 2015.

SAHOO, M. R. *et al.* Gardner's syndrome, a rare combination in surgical practice. **BMJ Case Rep.** v. 2014, 2014. DOI:10.1136/bcr-2013-008760.

SLOWIK, V. *et al.* Desmoid tumors complicating Familial Adenomatous Polyposis: a meta-analysis mutation spectrum of affected individuals. **BMC Gastroenterol,** v. 15, 2015. DOI:10.1186/s12876-015-0306-2.

VERMA, P. *et al*. Classical presentation of Gardner's syndrome in an Indian patient: A case report. **Contemporary clinical dentistry**, v. 7, n. 2, p. 277–280, 2016. DOI: org/10.4103/0976-237X.183063.

VICENZI, C. B. *et al.* Osteoma em côndilo mandibular associado à síndrome de gardner: relato de caso. **Rev. Estomatol. Herediana**, Lima, v. 29, n. 2, p. 146-151, 2019. DOI: dx.doi.org/https://doi.org/10.20453/reh.v29i2.3531.

YAMAGUCHI, T. *et al.* A Large Deletion of Chromosome 5q22.1–22.2 Associated with Sparse Type of Familial Adenomatous Polyposis: Report of a Case, **Japanese Journal of Clinical Oncology**, v. 44, n. 12, p. 1243–1247, 2014. DOI: org/10.1093/jjco/hyu150.

YU, D. *et al.* Bone and dental abnormalities as first signs of familial Gardner's syndrome in a Chinese family: a literature review and a case report. **Med Sci (Paris)**, v. 34, p. 20-25, 2018.

ANEXOS

Dr. Thiago Farias
Cirurgia Buco-Maxilo-Facial
CRO/BA 10.530

FICHA DE AVALIAÇÃO CLÍNICA

Nome: Regiane Evangelista Reis Data ___/___/___

Endereço: ___

Nascimento: 10.08.90 Convênio Odontológico: ___ Naturalidade: ___

Telefones: ___ Profissão: ___

Nº da carteira do convênio: ___

Anamnese

Queixa Principal: Cirurgia

HDA: ___

Apresenta algum problema de saúde? Sim (X) Não ( ) Estomago

Já foi hospitalizado(a) alguma vez? Sim (X) Não ( ) Cirurgia

Já teve ou tem algum dos problemas de saúde ou sintomas: doença cardiovascular, hipertensão, epilepsia, diabetes, asma, hepatite, DST, dor no peito após esforço físico, inchaço em pernas e tornozelos, falta de ar, insuficiência renal, tuberculose, alergia? Sim( ) Não(X)

Está tomando alguma medicação? Sim( ) Não(X)

Tem alergia a alguma medicação? Sim( ) Não(X)

Já realizou transfusão sanguínea? Sim( ) Não(X)

Já apresentou algum sangramento anormal? Sim( ) Não(X)

Já recebeu anestesia geral ou local: Sim(X) Não ( ) Cirurgia

Já teve alguma reação a anestésicos: Sim( ) Não(X)

Já foi submetido a alguma cirurgia na boca? Sim(X) Não( )

Faz uso de drogas ilícitas? Sim( ) Não(X) Faz uso de bebidas alcoólicas? Sim( ) Não(X) Fuma? Sim( ) Não (X)

Tem algum problema de saúde que não foi relatado? Sim( ) Não(X)

Algum familiar tem algum problema de saúde: Sim( ) Não(X)

Caso mulher, pode estar grávida? Sim( ) Não(X)

Usa anticoncepcional? Sim( ) Não(X)

Autorizo a realização dos tratamentos especificados Sim( ) Não( )

Assinatura do paciente Regiane Evangelista Reis

Autorizo a utilização das imagens de meu caso, sem que minha identidade seja revelada, para fins didáticos.

(X) Sim ( ) Não

Odontologia Renovadora, Centro Integrado de Saúde Professor Fernando Filgueiras, R. Eduardo José dos Santos, 147 - Federação, Salvador - BA, 41940-455, Tel: 71 99330-6036

UNEF

AUTORIZAÇÃO PARA DEFESA

Declaro, a partir desta data, que eu, THIAGO SOARES DE FARIAS autorizo a defesa do Trabalho de Conclusão de Curso da discente NATHALIA RIBEIRO DE SOUZA intitulado A IMPORTÂNCIA DO CIRURGIÃO-DENTISTA NO DIAGNÓSTICO DA SINDROME DE GARDNER, produzido como requisito parcial para conclusão do curso de graduação de Odontologia desta Instituição.

Feira de Santana, 16/06/2021

Assinatura do Orientador(a)